This is a digital copy of a book that was preserved for generations on library shelves before it was carefully scanned by Google as part of a project to make the world's books discoverable online.

It has survived long enough for the copyright to expire and the book to enter the public domain. A public domain book is one that was never subject to copyright or whose legal copyright term has expired. Whether a book is in the public domain may vary country to country. Public domain books are our gateways to the past, representing a wealth of history, culture and knowledge that's often difficult to discover.

Marks, notations and other marginalia present in the original volume will appear in this file - a reminder of this book's long journey from the publisher to a library and finally to you.

Usage guidelines

Google is proud to partner with libraries to digitize public domain materials and make them widely accessible. Public domain books belong to the public and we are merely their custodians. Nevertheless, this work is expensive, so in order to keep providing this resource, we have taken steps to prevent abuse by commercial parties, including placing technical restrictions on automated querying.

We also ask that you:

+ *Make non-commercial use of the files* We designed Google Book Search for use by individuals, and we request that you use these files for personal, non-commercial purposes.
+ *Refrain from automated querying* Do not send automated queries of any sort to Google's system: If you are conducting research on machine translation, optical character recognition or other areas where access to a large amount of text is helpful, please contact us. We encourage the use of public domain materials for these purposes and may be able to help.
+ *Maintain attribution* The Google "watermark" you see on each file is essential for informing people about this project and helping them find additional materials through Google Book Search. Please do not remove it.
+ *Keep it legal* Whatever your use, remember that you are responsible for ensuring that what you are doing is legal. Do not assume that just because we believe a book is in the public domain for users in the United States, that the work is also in the public domain for users in other countries. Whether a book is still in copyright varies from country to country, and we can't offer guidance on whether any specific use of any specific book is allowed. Please do not assume that a book's appearance in Google Book Search means it can be used in any manner anywhere in the world. Copyright infringement liability can be quite severe.

About Google Book Search

Google's mission is to organize the world's information and to make it universally accessible and useful. Google Book Search helps readers discover the world's books while helping authors and publishers reach new audiences. You can search through the full text of this book on the web at `http://books.google.com/`

Über dieses Buch

Dies ist ein digitales Exemplar eines Buches, das seit Generationen in den Regalen der Bibliotheken aufbewahrt wurde, bevor es von Google im Rahmen eines Projekts, mit dem die Bücher dieser Welt online verfügbar gemacht werden sollen, sorgfältig gescannt wurde.

Das Buch hat das Urheberrecht überdauert und kann nun öffentlich zugänglich gemacht werden. Ein öffentlich zugängliches Buch ist ein Buch, das niemals Urheberrechten unterlag oder bei dem die Schutzfrist des Urheberrechts abgelaufen ist. Ob ein Buch öffentlich zugänglich ist, kann von Land zu Land unterschiedlich sein. Öffentlich zugängliche Bücher sind unser Tor zur Vergangenheit und stellen ein geschichtliches, kulturelles und wissenschaftliches Vermögen dar, das häufig nur schwierig zu entdecken ist.

Gebrauchsspuren, Anmerkungen und andere Randbemerkungen, die im Originalband enthalten sind, finden sich auch in dieser Datei – eine Erinnerung an die lange Reise, die das Buch vom Verleger zu einer Bibliothek und weiter zu Ihnen hinter sich gebracht hat.

Nutzungsrichtlinien

Google ist stolz, mit Bibliotheken in partnerschaftlicher Zusammenarbeit öffentlich zugängliches Material zu digitalisieren und einer breiten Masse zugänglich zu machen. Öffentlich zugängliche Bücher gehören der Öffentlichkeit, und wir sind nur ihre Hüter. Nichtsdestotrotz ist diese Arbeit kostspielig. Um diese Ressource weiterhin zur Verfügung stellen zu können, haben wir Schritte unternommen, um den Missbrauch durch kommerzielle Parteien zu verhindern. Dazu gehören technische Einschränkungen für automatisierte Abfragen.

Wir bitten Sie um Einhaltung folgender Richtlinien:

+ *Nutzung der Dateien zu nichtkommerziellen Zwecken* Wir haben Google Buchsuche für Endanwender konzipiert und möchten, dass Sie diese Dateien nur für persönliche, nichtkommerzielle Zwecke verwenden.

+ *Keine automatisierten Abfragen* Senden Sie keine automatisierten Abfragen irgendwelcher Art an das Google-System. Wenn Sie Recherchen über maschinelle Übersetzung, optische Zeichenerkennung oder andere Bereiche durchführen, in denen der Zugang zu Text in großen Mengen nützlich ist, wenden Sie sich bitte an uns. Wir fördern die Nutzung des öffentlich zugänglichen Materials für diese Zwecke und können Ihnen unter Umständen helfen.

+ *Beibehaltung von Google-Markenelementen* Das "Wasserzeichen" von Google, das Sie in jeder Datei finden, ist wichtig zur Information über dieses Projekt und hilft den Anwendern weiteres Material über Google Buchsuche zu finden. Bitte entfernen Sie das Wasserzeichen nicht.

+ *Bewegen Sie sich innerhalb der Legalität* Unabhängig von Ihrem Verwendungszweck müssen Sie sich Ihrer Verantwortung bewusst sein, sicherzustellen, dass Ihre Nutzung legal ist. Gehen Sie nicht davon aus, dass ein Buch, das nach unserem Dafürhalten für Nutzer in den USA öffentlich zugänglich ist, auch für Nutzer in anderen Ländern öffentlich zugänglich ist. Ob ein Buch noch dem Urheberrecht unterliegt, ist von Land zu Land verschieden. Wir können keine Beratung leisten, ob eine bestimmte Nutzung eines bestimmten Buches gesetzlich zulässig ist. Gehen Sie nicht davon aus, dass das Erscheinen eines Buchs in Google Buchsuche bedeutet, dass es in jeder Form und überall auf der Welt verwendet werden kann. Eine Urheberrechtsverletzung kann schwerwiegende Folgen haben.

Über Google Buchsuche

Das Ziel von Google besteht darin, die weltweiten Informationen zu organisieren und allgemein nutzbar und zugänglich zu machen. Google Buchsuche hilft Lesern dabei, die Bücher dieser Welt zu entdecken, und unterstützt Autoren und Verleger dabei, neue Zielgruppen zu erreichen. Den gesamten Buchtext können Sie im Internet unter `http://books.google.com` durchsuchen.

PRESS G 121
SHELF D
Nº 16



6000250411

C

16544 d. 162/3.

ne.

Handbuch

der

menschlichen Anatomie.

Durchaus nach eigenen Untersuchungen

und

mit besonderer Rücksicht auf das Bedürfniss der Studirenden, der praktischen Aerzte und Wundärzte und der Gerichtsärzte verfasst

von

Carl Friedr. Theod. Krause M. D.

weil. Geh. Obermedicinalrath und Professor der Anatomie zu Hannover.

Dritte, neu bearbeitete Auflage

von

W. Krause,

Professor in Göttingen.

Dritter Band.

Racen-Anatomie, Bewegungen, Homologie der Extremitäten, Varietäten und Tabellen.

Hannover.

Hahn'sche Buchhandlung.

1880.

Anatomische
Varietäten,
Tabellen etc.

von

W. Krause,
Professor in Göttingen.

Ein Supplement zu jedem Lehrbuche der Anatomie.

RADCLIFFE LIBRARY
UNIVERSITY
14 JUN 30
MUSEUM
OXFORD

Mit Figuren in Holzschnitt.

Hannover.
Hahn'sche Buchhandlung.
1880.

Das Uebersetzungsrecht wird vorbehalten.

Vorwort.

Die vorliegenden Abhandlungen waren ursprünglich bestimmt, den Anhang zum zweiten Bande (specielle und macroscopische Anatomie) zu vervollständigen. Wegen des unerwarteten Umfanges, den die Lehre von den Varietäten in Anspruch genommen hat, obgleich die nur einmal oder einige wenige Male beobachteten principiell ausgeschlossen waren, hat die Verlagshandlung es vorgezogen, diesen Anhang als selbständigen dritten Band erscheinen zu lassen. Derselbe kann als Supplement zu jedem anderen anatomischen Lehrbuch dienen. Jene Darstellung der Varietäten unterscheidet sich namentlich dadurch von der gewöhnlichen, dass viele häufig vorkommende und praktisch wichtige Dinge, die zu fortdauernd bestehenden Controversen Anlass gegeben haben, unter dieser Rubrik abgehandelt wurden. Für den Lernenden ist die eigentliche macroscopische Anatomie (Bd. II) auf diese Art übersichtlicher geworden.

Die Abbildungen sind wie in den früheren Bänden von Herrn Peters in Göttingen nach der Natur gezeichnet. Für die elegante Ausstattung des ganzen Werkes bei so überaus billigem Preise bin ich der Verlagsbuchhandlung zu besonderem Danke verpflichtet.

Göttingen, den 1. März 1880.

W. Krause.

Inhalt.

Seite

Anatomie der Menschenracen 1
- Schädelformen 1
- Becken 13
- Extremitäten 15
- Weichtheile 17

Bewegungen 18
- Gesichtsmuskeln 18
- Kaumuskeln 20
- Zungenbein 20
- Kopf 20
- Wirbelsäule 21
- Thorax 21
- Obere Extremität 23
- Untere Extremität 26
- Stehen 28
- Knieen 31
- Sitzen 31
- Gehen 31
- Laufen 35
  - *Steigen* 35
  - *Schlittschuhlaufen* 36
  - *Schwimmen* 36
  - *Fliegen* 37
  - *Klettern* 37
  - *Turnen* 38
  - *Tanzen* 38

Homologie der Extremitäten 39
- Knochen 39
- Bänder 44
- Muskeln 44
- Blutgefässe 48
- Nerven 52

Varietäten 51
- **Varietäten im Allgemeinen** 51
- **Varietäten der Knochen** 60
  - „ der Knochen im Allgemeinen 60
  - „ der einzelnen Knochen 62
- **Varietäten der Bänder und Gelenke** 81
  - „ der einzelnen Bänder und Gelenke 82

Seite

Varietäten der Muskeln 87
„ der Muskeln im Allgemeinen 87
„ der einzelnen Muskeln 90
„ der Schleimbeutel 116

Varietäten der Eingeweide 121
„ der Sinnesapparate 121
„ der Athmungsorgane 133
„ der Verdauungsorgane 139
„ der Harnorgane 145
„ der Geschlechtsorgane 146
„ der männlichen Geschlechtsorgane 146
„ der weiblichen Geschlechtsorgane 148
„ der Beckenhöhle 150
„ der Muskeln am Beckenausgange 151
„ des Bauchfelles 153

Varietäten des Herzens und der Blutgefässe 155
„ des Herzens 155
„ der Arterien im Allgemeinen 156
„ der einzelnen Arterien 158
„ der Venen im Allgemeinen 181
„ der einzelnen Venen 183
„ der Blutgefässe des Lungenkreislaufes 188
„ des Lymphgefässsystems 189

Varietäten des Rückenmarkes, Gehirnes und der Nerven 190
„ der Nerven im Allgemeinen 190
„ des Rückenmarkes und Gehirnes 192
„ der Nerven 196

Anatomische Tabellen 221
Tabelle der Knochen und Knorpel als Stellen der Ursprünge und Insertionen 223
„ der Anastomosen der Arterien 254
„ der Blutgefässe und Nerven der Organe 261
„ der Muskeln und Muskelnerven 298

Register 306

Abkürzungen.

A. Arteria.
a. arteriae.
Aa. Arteriae.
Gangl. Ganglion.
Ggl. Ganglien. Ganglia.
Gl., gl. Glandula. Glandulae.
Lig. Ligamentum.
lig. ligamenti.
Ligg. Ligamenta.
M. Musculus.
m. musculi.
Mm. Musculi.
mm Millimeter.
N. Gr. Natürliche Grösse.
N. Nervus.
n. nervi.
Nn., nn. Nervi.
Oss. Ossa.
oss. ossis. ossium.
Proc. Processus.
R. Ramus.
r. rami.
Rr. Rami.
V. Vena.
v. venae.
Vv. Venae.

Der erste Band ist durch eine I in Klammern nebst Seitenzahl citirt. z. B.: (I. 15); ebenso der zweite Band. — Die in der Figuren-Erklärung vorkommenden Ziffern bedeuten Vergrösserungs- resp. Verkleinerungszahlen (z. B.: V. 18 — resp. V. 1/2).

Wo in den Figuren-Erklärungen die Erläuterung einer Ziffer fehlt, ist dieselbe im zweiten Bande aufzusuchen.

Anatomie der Menschenracen.

Verschiedene Völker bieten, wie schon die oberflächliche Betrachtung lehrt, körperliche Verschiedenheiten in Bezug auf Grösse, Hautfarbe, Haare u. s. w. dar, die zur Aufstellung von mancherlei Racen-Eintheilungen des Menschengeschlechtes geführt haben.

Die anatomische Zergliederung zeigt, dass wichtigere Verschiedenheiten auch im Bau der tieferen Theile vorkommen. Während die äusserlichen Differenzen zumeist der vergleichenden Völkerkunde oder Ethnologie anheimfallen, ist zufolge des Culturzustandes, in welchem sich die Tropenländer befinden, eine vergleichende Anatomie der Racen grösstentheils erst zu schaffen. Verschiedenheiten sind in der Regel nur vom Skelet bekannt, so dass sich der Inhalt einer physischen Anthropologie vorläufig auf vergleichende Osteologie und hier wiederum auf diejenige des Schädels oder die Lehre von den verschiedenen Schädelformen zu beschränken hat. Dagegen ergibt sich für den so begrenzten Gegenstand andererseits der Vortheil, dass die Forschung in Urzeiten des Menschengeschlechtes zurückreicht, aus welchen nur einzelne Knochenreste als übrig gebliebene Zeugnisse erwartet werden dürfen. Trotz der Lückenhaftigkeit der geologischen Urkunde überhaupt sucht man in den pliocenen und pleistocenen Erdschichten und nicht immer ohne Erfolg nach Spuren des quaternären oder überhaupt fossilen Menschen: eines Zeitgenossen des Mammuths und wollhaarigen Rhinoceros, sowie andererseits des arctischen Moschusochsen etc. in den Breiten von Nord- und Mitteleuropa.

Schädelformen.

Die Differenzen der Schädel verschiedener Menschen würden, so weit sie nicht Geschlechtseigenthümlichkeiten oder pathologisch sind, unter den Begriff von Varietäten fallen. Manche ältere Anatomen stehen heute noch auf dem Standpunkt von M. J. Weber[1]), wonach es sich einfach um individuelle Verschiedenheiten handelt. Schon Soemmerring besass den Schädel eines Knaben, der nach Wenzel[2]) wie derjenige eines Negers aussah. Jene Meinung war nur so lange haltbar, als keine grösseren Zahlenreihen existirten. Das einzelne Object würde einfach eine anatomische Varietät darstellen, die constante Wiederkehr derselben Differenz aber erhebt die betreffenden, auch durch Blutsverwandtschaft verbundenen Individuen zu einer Varietät im zoologischen Sinne, d. h. zu einer Race.

Cranioscopie. Diese einfachste und älteste[3]) Untersuchungsmethode basirt auf successiver Betrachtung der Schädel mit freiem Auge in den

[1]) Die Lehre von den Ur- und Raceformen der Schädel und Becken der Menschen. 1830. — [2]) Ackermann, Die körperlichen Verschiedenheiten des Mannes vom Weibe. 1788. S. XII. — [3]) Blumenbach, De generis humani varietate nativa. Gotting. 1795. — Decades coll. cranior. divers. gent. VI et pentas nova. Gotting. 1790—1828. — Pentas novissima, herausgegeben von H. v. Ihering. 1873.

Fig. 1.

Fig. 2.

Fig. 3.

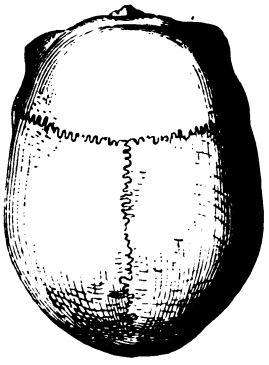

Fig. 4.

Fig. 5.

Fig. 6.

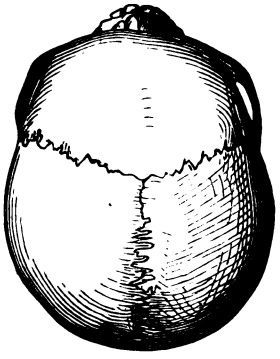

Fig. 7.

Fig. 8.

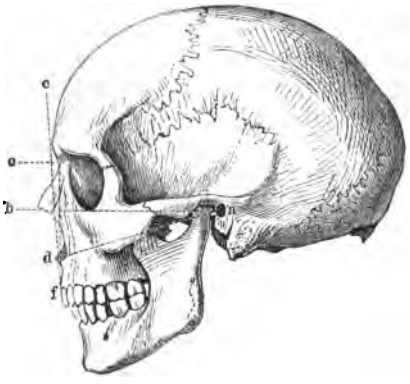

Erklärungen der Fig. 1—8.

Alle Schädel sind genau parallel nach der Linie *a b* in Fig. 8 horizontal gestellt. V. 1/4.

Fig. 1—3. Männlicher altgermanischer Schädel auf dem Rosdorfer Reihengräberfelde von W. Krause am 4. April 1875 ausgegraben. Geometrische Aufnahme. Dimensionen s. S. 8. Der Schädel ist dolichocephal, hypsicephal und orthognath. — Fig. 1. Norma temporalis. Ansicht von der Seite. — Fig. 2. Norma occipitalis. Ansicht von hinten. — Fig. 3. Norma verticalis. Ansicht von oben.

Fig. 4—6. Männlicher malayischer Schädel aus Cheribon in Java vom Jahre 1844. Nach Photographien. Der Schädel ist brachycephal, platycephal und prognath. — Fig. 4. Norma temporalis. Ansicht von der Seite. — Fig. 5. Norma frontalis. Ansicht von vorn. — Fig. 6. Norma verticalis. Ansicht von oben.

Fig. 7. Schädel eines schwedischen 20jährigen Dienstmädchens, 1872 zu Göttingen gestorben. Norma temporalis. Geometrische Aufnahme. V. 1/4. Der Schädel ist dolichocephal, orthocephal und orthognath. Charakteristisch ist die Wölbung der Stirn im Vergleich zu Fig. 8 für den weiblichen Schädel, sowie das lange Hinterhaupt für den dolichocephalen germanischen Schädel, dessen Repräsentanten, wie Fig. 7 u. 8 zeigen, noch immer in Schweden und Niedersachsen fortleben.

Fig. 8. Männlicher Schädel eines Hannoveraners ca. vom Jahre 1830. Profilansicht. Geometrische Aufnahme. Der Schädel ist platycephal, dolichocephal und orthognath.

Der Camper'sche Gesichtswinkel *a d e* wird durch eine Gerade von der Mitte (oder dem oberen Rande) des Porus acusticus externus zur Spina nasalis oss. maxillar. superior. und eine zweite Gerade vom Jugum alveolare des proximalen Schneidezahnes zum hervorragendsten Punkte der Stirn gebildet.

Der v. Ihering'sche Profilwinkel *a b c* wird durch eine Horizontale von der Mitte des Porus acusticus externus zum unteren Rande der knöchernen Augenhöhle und eine zweite Gerade von dem Oberkieferrande zwischen den beiden vordersten Schneidezähnen und der Sutura nasofrontalis in der Medianebene gebildet. Beide Winkel werden an der geometrischen Zeichnung nach Projection der Profilansicht auf die Medianebene gemessen. — Die Länge des Schädels beträgt 194 mm, die Breite 136, die Höhe 129. Der Längenbreitenindex (Länge = 100) 69, der Längenhöhenindex 66.

Ansichten (Fig. 1—8) von oben, *Norma verticalis* s. parietalis; — von hinten, *Norma occipitalis*; — von vorn, *Norma frontalis*; — von der Seite, *Norma temporalis.*

Craniometrie. Die übliche Methode beschränkt sich darauf, den Schädel als Ganzes zu betrachten und zu messen.[1]) Da derselbe aus 21 einzelnen Knochen zusammengesetzt ist, so können dieselben Zahlenwerthe durch vorwiegende Ausbildung verschiedener Knochen zu Stande kommen. Eine sinnvolle anatomische Untersuchung hätte daher die relative Entwicklungsgrösse jedes einzelnen Schädelknochens festzustellen (W. Krause[2]).

Sowohl bei der Cranioscopie als bei der Craniometrie kommt es darauf an, die verschiedenen Schädel gleichmässig aufzustellen, um sie zeichnen oder messen zu können. Da die Medianebene als verticale Halbirungsebene gegeben ist, so handelt es sich nur noch um die Wahl einer Horizontalen. Als solche wird vielfach und auch hier (S. 2) die *v. Ihering'sche Horizontallinie*[3]) benutzt. Sie reicht in der Profilansicht vom Centrum des Porus acusticus externus zum unteren Rande der Augenhöhle.

An den hiernach horizontal gestellten Schädeln wird die grösste Länge, Breite und Höhe der Schädelkapsel mit Hülfe rechtwinkliger Coordinatensysteme ermittelt. Man pflegt dann die Länge = 100 zu setzen, die Breite und Höhe in Procentzahlen anzugeben. Erstere: der Längenbreitenindex oder der *Breitenindex* schlichtweg beträgt für menschliche Schädel überhaupt im Durchschnitt 80, letztere: der Längenhöhenindex oder der *Höhenindex* schlicht-

---

1) Retzius, Archiv für Anatomie und Physiologie. 1845. S. 84. — 2) Archiv für Anthropologie. 1866. Bd. I. S. 251. — 3) v. Ihering, Zeitschrift für Ethnologie. 1873. Bd. V. S. 121. Analoge Horizontallinien mit etwas verschiedenen Ausgangspunkten sind die *Göttinger Linie* (v. Baer u. Wagner, Bericht über die Versammlung einiger Anthropologen zu Göttingen. 1861) vom oberen Rande des Processus zygomaticus — und eine neuerdings vereinbarte (Correspondenzblatt der deutschen Gesellschaft für Anthropologie. 1878. Nr. 7. S. 59) vom oberen Rande des Porus acusticus externus beginnende Linie. Für praktische Zwecke, innerhalb der Genauigkeit der Schädelmessungen (ca. 1 mm), und namentlich bei verkleinerten Abbildungen, fallen alle diese Linien zusammen.

weg 75[1]). Das Verhältniss der Breite (= 100) zur Höhe wird *Breitenhöhenindex* genannt und pflegt um den Werth von 100 zu schwanken. — Aus dem Gesagten ergibt sich folgende Eintheilung der Schädel:

Schädelformen.			
Länge = 100.	Breitenindex	Länge = 100.	Höhenindex
Dolichocephalen[2])	bis 75	*Hypsicephalen* . .	über 75
Mesocephalen[3]) . .	75—80	*Orthocephalen* . .	70—75
Brachycephalen .	über 80	*Platycephalen*[4]) .	unter 70

Beide Reihen von Indices sind selbstverständlich unabhängig von einander, z. B. kann ein dolichocephaler Schädel zugleich hypsicephal, also hypsidolichocephal, ein brachycephaler zugleich platycephal, mithin platybrachycephal sein. Die umgekehrten Combinationen sind viel seltener[5]). Als *hyperbrachycephal* werden Schädel bezeichnet, die mehr als 85 Breitenindex haben; solche, deren Breite die Länge übertrifft, heissen *eurycephal*[6]). Auch hat man einige Winkelwerthe am Schädel zu vergleichen unternommen, namentlich den Basalwinkel und *Sattelwinkel*[7]). Letzterer liegt in der Medianebene an dem Kreuzungspunkte der longitudinalen Axe der Pars basilaris oss. occipitis mit derjenigen des Keilbeinkörpers. Ein ziemlich parallel liegender Winkel wurde von Reichert[8]) Gesichtswinkel, von Welcker[9]) Kopfgesichtsbeuge, von L. Fick[10]) *Basalwinkel* genannt. Seine Bedeutung erhellt aus der Knickung der Axe der Schädelwirbelkörper, welche der letztgenannte Winkel ausdrücken soll. Derselbe wird vom Clivus und der Ebene der vorderen Schädelgrube gebildet. Der Sattelwinkel beträgt (nach Virchow) 136—147°, im Mittel 143°. Uebrigens erhält man an denselben Schädeln für Basalwinkel und Sattelwinkel sehr beträchtlich verschiedene Werthe (Landzert[11]).

Als *Condylenwinkel*[12]) wird der Winkel bezeichnet, welchen die Ebene des Foramen magnum mit der Ebene des Clivus bildet. Derselbe ist bei europäischen Schädeln durchschnittlich grösser (128°), als beim Neger (114°). Während die zuerst genannte Ebene bei ersteren mit der Horizontalebene einen nach vorn und oben (Fig. 11. S. 29) offenen Winkel bildet, steht sie derselben beim Neger trotz einiger Schwankungen ungefähr parallel.

Ueber anderweitige Winkelmessungen eines Stirnwinkels, Scheitelwinkels, Hinterhauptswinkels u. s. w. vergl. W. Krause[13]).

Gesichtsschädel. Unabhängig von der Dolichocephalie, Brachycephalie u. s. w. lässt sich am Gesicht das Vorspringen des Alveolarrandes des Oberkiefers nach vorn und unten in Zahlen ausdrücken, was gewöhnlich mittelst des *Camper'schen Gesichtswinkels*[14]) geschieht. Dies ist der Winkel zwischen

1) v. Baer, Bulletins de la classe physico-mathématique de l'academie impériale des sciences de St. Pétersbourg. 1845. T. III. S. 177. — 2) Schädel vom Breitenindex 75—77 werden auch wohl *subdolichocephal*, solche mit einem Index von 78—79 *subbrachycephal* genannt. — 3) *Orthocephalen. Mesobrachycephalen.* — Schädel mit einem Breitenindex von 72—76 werden auch wohl *mesodolichocephal* genannt. — 4) *Chamaecephalen.* — 5) Welcker, Archiv für Anthropologie. 1866. Bd. I. S. 155. — 6) In anderem Sinne bezeichnet *Eurycephalie* eine grosse Breite des Schädels relativ zu einer vom vorderen Rande des Foramen magnum zum Ansatz des Processus frontalis oss. maxill. super. an das Stirnbein gezogenen sog. Grundlinie (vergl. damit S. 8); *Stenocephalie* umgekehrt eine geringe Breite (Aeby, 1867). — 7) Virchow, Untersuchungen über die Entwicklung des Schädelgrundes. 1857. — 8) Das Entwicklungsleben im Wirbelthierreiche. 1840. S. 162. — 9) Ueber Wachsthum und Bau des menschlichen Schädels. 1862. S. 49. — 10) Archiv für Anatomie und Physiologie. 1853. S. 133. — 11) Abhandlungen der Senkenbergischen naturforschenden Gesellschaft. 1866. 1867. Bd. VI. S. 145. — 12) Ecker, Archiv für Anthropologie. 1871. Bd. IV. S. 287. — 13) Archiv für Anthropologie. 1866. Bd. I. S. 254. — 14) Camper, Ueber den natürlichen Unterschied der Gesichtszüge. Deutsch von Soemmerring. 1792.

einer durch den Boden der Nasenhöhle und den äusseren Gehörgang gezogenen Geraden und einer anderen, welche den hervorragendsten Theil der Stirn über der Nase und das vorderste Jugum alveolare des Oberkieferbeines berührt (Fig. 8*a d e*. S. 2).

Auf Grund des Camper'schen Gesichtswinkels werden die Schädel in *orthognathe* (Fig. 1. — Fig. 7. — Fig. 8. S. 2) und in *prognathe* (Fig. 4) eingetheilt; jener Winkel beträgt bei orthognathen Schädeln 80° und mehr, bei prognathen (Mongolen, Neger u. s. w.) weniger als 80° und sinkt bis etwa 65°.

Die Orthognathie und Prognathie ist am wichtigsten zur Beurtheilung der Racen-Eigenthümlichkeiten der Schädel. Sie combinirt sich mit nicht unbeträchtlichen Lage-Aenderungen oder Verschiebungen einzelner Schädelknochen gegen einander: so beträgt der sog. *Basalwinkel des Processus pterygoideus* oder der Winkel, welchen die Processus pterygoidei des Keilbeines mit dem Corpus oss. occipitis bilden, nach Betz[1]) bei orthognathen Schädeln 65—70—80°, bei prognathen 85—93°.

Nach Zuckerkandl[2]) jedoch gehen die Differenzen dieses Basalwinkels keineswegs Hand in Hand mit der eigentlich so genannten Prognathie. Man findet den Basalwinkel durch Rechnung aus den drei Seiten *(A B C)* eines Dreiecks. *A*. Von der Mitte der hinteren Peripherie des Processus condyloideus oss. occipitis zur Wurzel des Processus pterygoideus. *B*. Von letzterer Stelle bis dahin, wo der Processus pyramidalis des Gaumenbeines den Oberkiefer berührt. *C*. Von da bis zum erstgenannten Punkte zurück. Die Werthe dieses Winkels schwanken zwischen 90 bis 125°, sind am höchsten bei Chinesen (109°) und Negern (112°), am niedrigsten bei Deutsch-Oesterreichern (103°) und Malayen (100°) und bei Affen wiederum höher (Orang-Utan: 138°).

Anstatt des Camper'schen Gesichtswinkels wird öfters auch eine andere Bestimmungsweise des Prognathismus benutzt. Dies ist der durch v. Ihering[3]) vorgeschlagene *Profilwinkel*. Man erhält denselben, wenn man eine Horizontale vom Mittelpunkt des äusseren Gehörganges zum unteren Rande der knöchernen Augenhöhle derselben Seite und eine zweite Gerade von der Stirnnasennaht zum hervorragendsten Punkte des Processus alveolaris des Oberkiefers derselben Seite zieht (Fig. 8 *a b c*. S. 2). Der Profilwinkel schwankt überhaupt zwischen 76° und 96°, beträgt bei Deutschen 84—97°, im Mittel 90°. Als orthognath (in diesem Sinne) werden nach v. Ihering[4]) die Werthe zwischen 89—91° bezeichnet, als prognath die niedrigeren von 76°, als opisthognath die höheren Werthe von 91° an. Nimmt man nur zwei Abtheilungen an, so empfiehlt es sich, die Grenzlinie bei 86—87° zu ziehen. Den Durchschnittswerthen nach sind Australier, Neger, Mongolen, Malayen, Amerikaner etc. prognath, die europäischen Nationen dagegen orthognath. Eine Ausnahme bilden (vergl. Fig. 10. S. 9) die Franzosen (86°), welche zwischen Chinesen und Sunda-Malayen in der Mitte stehen (v. Ihering[5]), sowie einige orthognathe Mongolen. Jedoch schwanken diese Profilwinkel innerhalb jeder Race um 10—15%, so dass auf dieselben überhaupt wenig Gewicht gelegt werden darf.

Ausserdem kann man am Gesichtsschädel einen Orbitalindex und einen Nasenindex bestimmen. — *Orbitalindex* wird das Verhältniss des verticalen zum horizontalen Durchmesser des Einganges der Augenhöhle genannt. —

---

1) Zeitschrift für rationelle Medicin. 1852. Bd. II. S. 53. — 2) Zur Morphologie des Gesichtsschädels. 1877. — 3) Bericht über die deutsche Anthropologen-Versammlung zu Stuttgart. 1872. S. 62. Archiv für Anthropologie. 1872. Bd. V. S. 358. — 4) Archiv für Anthropologie. 1872. Bd. V. S. 402. — 5) l. c. S. 403.

Der *Nasalindex* oder Nasenindex drückt das Verhältniss der Höhe zur Breite der Apertura pyriformis aus.

In Folge davon ergeben sich:

Formenreihen des Gesichtsschädels.			
Orbitalindex[1].	Breite = 100.	Nasalindex.	Höhe = 100.
Hypsiconchen	über 85	*Leptorhinen*	unter 48
Mesoconchen	80—85	*Mesorhinen*	48—52
Platyconchen	unter 80	*Platyrhinen*	über 52

Das beobachtete Maximum des Orbitalindex reicht bis 108, das Minimum sinkt auf 61. Die Differenzen der Mittelzahlen verschiedener Racen sind natürlicher Weise geringer: sie betragen 18. Die Turanier (Mongolen) zeichnen sich als starke Hypsiconchen (über 89) aus; an ihrer unteren Grenze stehen die Lappen und Eskimo's (88). Weibliche und kindliche Schädel haben ceteris paribus kleinere Orbitalindices.

Die mitgetheilte Terminologie ermöglicht es, craniometrische Resultate in kurzen Ausdrücken wiederzugeben. Solche Relativzahlen sind freilich von nur zweifelhaftem Werth. Obwohl auch die (S. 4) erwähnten Winkelmessungen bisher zu keinen durchgreifenden Resultaten geführt haben, so lässt sich doch nicht verkennen, dass die wesentlichen Merkmale eines Schädeltypus anderswo liegen, als im Verhältniss seiner Länge zur Breite oder Höhe. Dies zeigt jeder pathologische oder z. B. künstlich im Kindesalter durch Bandagiren deformirte Schädel; nicht minder ergibt es sich aus der Thatsache, dass Schädel einer bestimmten Menschenrace zum Theil dolichocephal, zum Theil brachycephal sein können, ohne weitere Aenderung ihrer wesentlichen Merkmale: es existiren beispielsweise dolichocephale und (selten) brachycephale Neger. Mithin kann der Fall recht gut eintreten, dass ein specifischer, durch besondere Entwicklung gewisser Schädelknochen veranlasster Typus (z. B. auffallende Entwicklung der Stirnhöhlen, der Arcus superciliares, fliehende Stirn, Os Incae [II, 32] etc.) sowohl an Dolichocephalen, als an Brachycephalen derselben Race zu beobachten ist. Hiernach ist es nicht nur theoretisch möglich, sondern zum Theil schon heute praktisch ausführbar, verschiedene Racenschädel durch so bestimmte Merkmale zu charakterisiren, dass die Indices ihren Werth für die Beurtheilung der betreffenden Schädelform mehr oder weniger ganz verlieren.

Deutsche Schädel. Prüft man an der Hand der vorliegenden Thatsachen, welcher *Race* denn eigentlich die sogleich anzugebenden in Deutschland gefundenen Schädelmaasse zukommen, so ergibt sich bisher fast immer, dass die Frage nicht genau zu beantworten ist. Dies hat darin seinen Grund, dass die Fragestellung von vorn herein keine hinlänglich bestimmte zu sein pflegt.

Der jetzige deutsche Schädel ist im Durchschnitt brachycephal. Die Zahlenwerthe stehen allerdings an der Grenze der Mesocephalie, aber der auffällige Unterschied gegenüber dem germanischen Typus (s. unten) ist nicht zu verkennen.

---

[1]) Broca (Revue d'anthropologie. 1875. T. IV. S. 577) nennt die Orbitalindices über 89 *macrosem* oder *megasem*, zwischen 83—89 *mesosem*, unter 83 *microsem*.

Die zahlreichen, von C. Krause in den Jahren 1830—33 gemessenen Schädel niedersächsischer Abstammung (vergl. II, 948) ergeben den Breitenindex bei Männern zu 80, bei Frauen zu 79. Welcker[1]) fand nach einer etwas anderen Messungsmethode den Breitenindex für Hannoveranerschädel zu 76,7 (nach der grössten Schädelbreite gemessen zu 79,4), für Schädel aus der Gegend von Halle bei Männern zu 80,5, bei Frauen zu 76,5, für deutsche Schädel überhaupt zu 77, für heutige bayersche Schädel zu 80[2]). Bischoff fand denselben zu 82, Ranke[3]) zu 83, und Ecker erhielt (vergl. S. 9), für die heutige badische Bevölkerung des Schwarzwaldes im Mittel 83,5. Grössere Breitenindices (= 87) beobachteten His und Rütimeyer[4]) bei Schweizern[5]).

Germanischer Schädel[6]). Der heutige deutsche Schädel ist also unzweifelhaft brachycephal (Breitenindex 77—84, im Mittel 80). Diese Thatsache erscheint merkwürdig, weil der alte germanische Schädel ebenso unzweifelhaft dolichocephal ist.

Die germanischen Schädel kennt man aus sog. Reihengräbern, in welchen unzweifelhaft Germanen begraben liegen und zwar von fast allen deutschen Stämmen aus der Zeit der Völkerwanderung, ebenso bei den heutigen Schweden (Fig. 7. S. 2).

Dieser germanische Schädel ist dolichocephal (Breitenindex 71—75), orthocephal (Höhenindex ca. 72) und orthognath. Die Sutura nasofrontalis tritt zurück, indem der Nasenrücken vorspringt. Die Stirn ist eher schmal, häufig niedrig und steigt nicht steil an; die Arcus superciliares treten stark hervor; der Scheitel erhebt sich von den Seiten her gegen die Sutura sagittalis (Fig. 2. S. 2). Während die Tubera parietalia wenig markirt sind, senkt sich das Hinterhaupt im hinteren Drittheil der Sutura sagittalis schräg abfallend gegen die Pars squamosa oss. occipitis (Fig. 1. S. 2). Das Hervorspringen des letzteren in der Richtung nach hinten kann so bedeutend sein, dass die Hälfte der ganzen Schädellänge von diesem Knochen repräsentirt wird; die Protuberantia occipitalis externa liegt unter und vor der hervorragendsten Stelle der Pars squamosa oss. occipitis. Solches Hervorspringen (Fig. 1) bildet das charakteristische Merkmal, von dem die übrigen mehr oder weniger abhängig sind; es findet sich hier und da noch bei modernen deutschen Schädeln (Fig. 8) und fehlt auch den weiblichen nicht (Fig. 7). Die Schläfen sind ziemlich senkrecht (Fig. 2) gestellt: das Scheitelbein biegt sich in der Gegend der Lineae temporales nach oben. Der Schädel hat daher in der Norma occipitalis (Fig. 2) die Gestalt eines Fünfecks, dessen Höhe ein wenig den Transversaldurchmesser überwiegt. — Die weiblichen Schädel unterscheiden sich im Allgemeinen durch flachere Wölbung des Scheitels, sowie der Arcus superciliares (vergl. II, 945). — Grössere Breitenindices bieten solche Schädel, an welchen die Sutura frontalis permanent geblieben ist.

---

1) Ueber Wachsthum und Bau des menschlichen Schädels. 1862. — 2) Welcker, Archiv für Anthropologie. 1866. Bd. I. S. 138. — 3) Beitr. z. Anthr. etc. Bayerns. 1877. — 4) Crania helvetica. 1864. — 5) Von diesem sog. Disentistypus (S. 10. Anm. 7) muss aber deshalb abstrahirt werden, weil die höheren Zahlen für den Breitenindex (91) sich namentlich bei Schädeln aus Graubünden finden. Man kann dabei an alte Rhätier resp. Etrusker denken. — 6) Hohbergform (His, 1864), Reihengräberform oder Teutonische Form (Ecker, 1865), Rosdorfer Typus (v. Ihering, 1874), Niedersächsische Form (W. Krause, 1875). — Bei allen solchen Synonymen verschiedener Autoren ist als selbstverständlich zu betrachten, dass dieselben einander nicht genau decken. — Für den Kenner bedarf es keiner weiteren Auseinandersetzung, dass (mit Ausnahme der Virchow'schen Chamaecephalie) sämmtliche spätere Unterscheidungen mitteleuropäischer Schädelformen in Wahrheit auf die von His (His u. Rütimeyer, Crania helvetica, 1864) aufgestellten Typen zu reduciren sind.

Die vorstehende Beschreibung des germanischen Schädels stützt sich wesentlich auf die Resultate der Aufgrabung eines altgermanischen Reihengräberfeldes zu Rosdorf bei Göttingen, die 1875 (von W. Krause) [s. J. H. Müller, Die Reihengräber zu Rosdorf. 1878. S. 71] vollendet wurde. Die Schädel sind nach der von der deutschen anthropologischen Gesellschaft vereinbarten (Bericht über die deutsche Anthropologenversammlung zu Dresden. 1875. S. 68) v. Ihering'schen Methode durch L. Lotze gemessen worden.

Dimensionen der Rosdorfer altgermanischen Schädel.

In Millim.	*Ct*	*C*	*L*	*B*	*b*	*H*	*Sb*	*Schb*	*Hb*	*Gb*	*NL*	*OL*
Fig. *1—3* (S. 2)	—	480	190	143	111	146	125	125	120	370	52	68
Maximum . . .	—	540	198	155	115	146	135	135	130	390	53	74
Minimum . . .	—	480	183	131	104	125	120	110	110	355	45	62
Mittel	—	510,3	190,1	141,4	110,0	136,2	125,9	125,4	121,3	372,7	50,1	65,5
Fig. *9* (S. 9). .	—	530	192	144	96	140	125	130	120	375	—	—
Fallersleben [1])	—	500	177	130	80	130	120	125	115	360	—	—

In Millim.	*GL*	*GB*	*JB*	*HL*	*P*	*L:B*	*L:H*	*B:H*	*B:b*	*LI*	*Gr*	*Cmp*
Fig. *1—3* (S. 2)	116	112	124	122	—	75,3	76,8	102,0	77,6	VI—VII	97	—
Maximum . . .	116	123	136	122	101°	80,5	80,5	108,3	84,3	VII—VIII	108	85°
Minimum . . .	90	101	114	105	89°	68,6	70,2	88,0	74,2	V—VI	83	74°
Mittel	101,8	109,6	124,0	113,8	93°	74,1	72,4	95,5	79,4	VI—VII	97,7	80°
Fig. *9* (S. 9). .	—	—	—	90	—	75,8	73,0	97,2	66,6	VI	—	—
Fallersleben [1])	—	—	—	85	—	73,4	73,4	100,0	61,5	V	—	—

In der Tabelle bedeutet: *Ct* die Capacität (sie konnte wegen des Erhaltungszustandes der Schädel nicht bestimmt werden). — *C* die Circumferenz. — *L* die Länge. — *B* die grösste Breite. — *b* die geringste Breite (in den Temporalgruben mit dem Stangencirkel gemessen). — *H* die Höhe. — *Sb* den Stirnbogen (mit dem Bandmaass von der Nasenwurzel bis zur Kronen- und Pfeilnaht gemessen. — *Schb* Scheitelbogen (Länge der Pfeilnaht). — *Hb* Hinterhauptsbogen (vom Ende der Pfeilnaht bis zum hinteren Rande des Foramen magnum). — *Gb* Gesammtbogen (= *Sb* + *Schb* + *Hb*). — *NL* Nasenlänge (mit dem Tastercirkel von der Nasenwurzel zur Spina nasalis gemessen). — *OL* Oberkieferlänge (von der Nasenwurzel zur Mitte des Oberkieferalveolarfortsatzes). — *GL* Gesichtslänge (von der Nasenwurzel bis zum Kinn). — *GB* Gesichtsbreite (Abstand der vorragendsten Stelle der Jochbeine, mit dem Tastercirkel gemessen). — *JB* Jochbreite (Abstand der vorstehendsten Theile der Jochbogen, mit dem Stangencirkel gemessen. — *HL* Hinterhauptslänge (Projectionsabstand der Ohröffnung vom vorstehendsten Theile des Hinterhauptes, mit dem Kraniometer gemessen). — *P* Profilwinkel (in Graden). — *L:B* Längenbreitenindex (*L* = 100). — *L:H* Längenhöhenindex (*L* = 100). — *B:H* Breitenhöhenindex (*B* = 100). — *B:b* Breitenbreitenindex (*B* = 100). — *LI* Lagenindex (Bezeichnung der Zehntel der Länge, in welchem *B* liegt durch römische Ziffern). — *Gr* Grundlinie (vom vorderen Umfange des Foramen magnum bis zur Sutura nasofrontalis in der Medianebene). — *Cmp* Camper'scher Gesichtswinkel, gebildet von einer Geraden, die durch die äussere Ohröffnung und die Spina nasalis anterior gezogen wurde, und einer zweiten Geraden von dem Vorderrande des Jugum alveolare des oberen proximalen Schneidezahnes zum hervorragendsten Punkte der Stirn. — *Gr* und *Cmp* sind hier hinzugefügt. — Die erste Reihe bezieht sich auf den Schädel von Fig. 1—3, S. 2.

Paragermanische Schädel: eine zweite, vom germanischen Typus streng geschiedene Form. Allerdings zeigen der trotz seiner geringeren Procentzahlen (Breitenindex 77, Höhenindex 75) dahin zu rechnende Siontypus von His und Rütimeyer [2]), die Hügelgräberform von Ecker [3]), die ligurischen [4]) Schädel von Nicolucci [5]) und v. Hölder [6]) oder die sarmatischen Schädel des Letzteren [7]) unter sich mannigfache Differenzen. Sie stimmen gegenüber dem germanischen Schädel darin überein, dass der Schädel brachycephal ist (Breitenindex 79—87, im Mittel 85,5 nach v. Hölder), wobei die grösste Breite hinter die Mitte des Längendurchmessers fällt ($LI > V$ — s. oben), und zugleich der Längenhöhenindex 78—82 beträgt (Hypsicephalie).

1) Vergl. S. 9. Anm. 2. — 2) Crania helvetica. 1864. — 3) Crania Germaniae occidentalis meridionalis. 1865. S. 80. — 4) Die Ligurer waren nach Dejardins (Géographie historique de la Gaule. T. II. 1878) ein keltischer Stamm. — 5) Le stirpe ligure in Italia. 1864. — 6) Archiv für Anthropologie. 1867. Bd. II. S. 51. — 7) v. Hölder, Zusammenstellung der in Würtemberg vorkommenden Schädelformen. 1876.

Die Stirn ist breiter, der ganze Schädel mehr rundlich (Fig. 10), die dachförmige Kante der Sutura sagittalis fehlt bei beiden Geschlechtern und ebenso fehlt das senkrechte Abfallen von den Lineae temporales an. Das Foramen magnum liegt absolut näher an der Protuberantia occipitalis externa: das Os occipitis ragt nicht hervor und seine Pars squamosa bildet eine mehr continuirliche Krümmung. In stark verkleinerten Ansichten gleicht der paragermanische einigermassen dem abgebildeten (Fig. 4 bis 6. S. 2) Malayen-Schädel — ist aber selbstverständlich nicht prognath.

Diese Schädelform wird gewöhnlich als Hügelgräberform bezeichnet, weil sie in Süddeutschland häufig in isolirten Hügelgräbern gefunden wird, denen man wegen der Geräthschaften aus Stein, die sie enthalten, ein höheres vorgermanisches Alter (sog. Steinzeit) zuschreibt, als den unseren heutigen Kirchhöfen vergleichbaren germanischen Reihengräbern. Indessen ist obige Bezeichnung schon deshalb unhaltbar, weil in Hügelgräbern auch echte germanische Schädel von sog. Reihengräberform und umgekehrt in Reihengräbern recht häufig Hügelgräberformen oder paragermanische Schädel vorkommen. Erstere in Norddeutschland sehr seltenen Befunde sind z. B. aus der Gegend von Stade[1]), sowie von Fallingbostel (Fig. 9) bekannt:

Fig. 9.

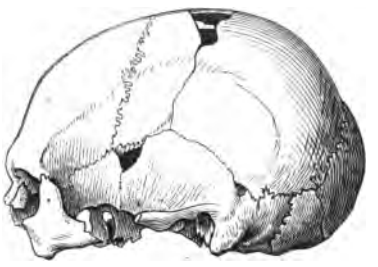

Schädel[2]) aus einem Hügelgrab bei Fallingbostel (Provinz Hannover). Profilansicht. V. 1/4. Das Scheitelbein ist durch einen Sprung in eine vordere und hintere Hälfte getrennt, der Arcus zygomaticus zerbrochen, das Os occipitis unten etwas eingedrückt.

Fig. 10.

Schädel eines Franzosen mit Vv. diploicae. (II, 667). Profilansicht. V. 1/4.

Nach Ecker[3]) ist die heutige Bevölkerung des Schwarzwaldes durchschnittlich brachycephal (Breitenindex 83,5); am deutlichsten treten aber die Differenzen des germanischen und paragermanischen Schädels in der Statistik entlegener Provinzen Deutschlands hervor. Nach Ranke[4]) sind unter 1000 Friesen einerseits und Altbayern andererseits:

Schädelform	Breitenindex	Friesen	Bayern
Dolichocephalen . . .	bis 75	179	8
Mesocephalen	75—80	515	161
Brachycephalen	80—85	290	523
Hyperbrachycephalen	85—98	16	308

1) Virchow, Correspondenzblatt der deutschen Gesellschaft für Anthropologie. 1874. S. 90. — 2) Derselbe wurde von Dr. Hostmann in Celle am 25. Mai 1878 ausgegraben und freundlichst zur Disposition gestellt. Ebenso ein im Jahre 1875 ausgegrabener Schädel aus Fallersleben und die Dimensionen (S. 8). — 3) Crania germaniae occidentalis meridionalis. 1865. — 4) Beiträge zur Anthropologie und Urgeschichte Bayerns. 1877. Bd. I. S. 236.

Die paragermanischen Schädel sind häufig in Bayern, Württemberg, Baden, Italien, in der Schweiz u. s. w.

Der paragermanische Schädeltypus ist nun keineswegs auf Deutschland beschränkt, sondern kommt besonders häufig in den Nachbarländern bei Romanen, Kelten und Slaven vor. Die letzteren beiden werden gewöhnlich zu den Brachycephalen gezählt: die Kelten, weil Broca in der Bretagne den Breitenindex im Mittel zu 82 und dabei 71 % brachycephale Schädel fand; ähnliche Resultate liegen aus Irland und Wales vor.[1]) Was die Slaven betrifft, so gelten sie wenigstens für mesocephal. Malijew[2]) fand bei Russen einen Breitenindex von 81, v. Baer[3]) bei Grossrussen 83; Weisbach[4]) erhielt ähnliche Zahlen für österreichische Slaven (Slovenen 81, Ruthenen 82, Polen und Czechen 83, Slovaken 83,5, Kroaten 84), ebenso Kopernicki[5]) für Ruthenen (81) und Virchow[6]) fragt, ob die Brachycephalie der Czechen vielleicht auf keltische Einflüsse zurückzuführen sei. Indessen sind doch die mannigfaltigen Variationen der Slaven-, Romanen- und Keltenstämme nur ungenügend untersucht, und jedenfalls kann man, so lange solche Zweifel bestehen, den paragermanischen Schädel so wenig wie nach einer seiner Fundstellen (S. 9), ebenso wenig nach einem Volksstamm (ligurisch, sarmatisch) bezeichnen.

Nebenformen des germanischen resp. des paragermanischen Schädels sind: *a*) der *platygermanische Schädel,* der sich durch relative Niedrigkeit auszeichnet: er ist orthognath, mesocephal, platycephal, in anderen Fällen platydolichocephal. Diese Form findet sich besonders bei den Friesen, auch in Westfalen. — Ferner *b*) der *brachygermanische Schädel*[7]): derselbe ist orthognath, hyperbrachycephal oder selbst eurycephal und hypsicephal; im Ganzen mehr eiförmig. Diese Schädel sind selten (in Württemberg kaum 1 %).

Dass der heutige deutsche Schädel wie erwähnt (S. 7) brachycephal geworden ist, im Gegensatz zum dolichocephalen germanischen Schädel, kann weder mit einer etwaigen — im Laufe der Jahrhunderte — abnehmenden Körpergrösse der Deutschen, noch mit deren zunehmender Intelligenz in Verbindung gebracht werden, obgleich beide Momente mit Brachycephalie Hand in Hand gehen. Was die erstere anlangt, so ist es unzweifelhaft, dass Brachycephalie ceteris paribus bei Individuen von kleiner Statur mehr hervortritt. Bei deutschen Männern wurden Breitenindices von 75—78—80 gefunden, wenn die Körpergrösse 1719—1617—1509 mm betrug. Dagegen bringt Marshall[8]) die Brachycephalie mit relativ grösserer Schulterbreite in Zusammenhang. Es würde nicht die relativ geringere Länge in verticaler Richtung, sondern die relativ grössere Breite der Wirbel u. s. w. in Betracht zu ziehen sein.

Da die Körperlänge von der Höhe der einzelnen Wirbelkörper wesentlich mitabhängt und da die Länge der Grundlinie (S. 8) des Schädels mit einer homologen Längenausdehnung der Axe der Schädelwirbelkörper (II, 53) in Beziehung stehen könnte, so scheint hierin ein wichtiges Causalmoment gegeben. Indessen ergaben die zu den Rosdorfer Schädeln (S. 8) gehörenden Skelette im Durchschnitt 168 cm Körperlänge für Männer und 154 cm für Frauen (W. Krause),

---

[1]) Vergl. v. Hölder, l. c. (s. S. 8. Anm. 7). — [2]) Archiv für Anthropologie. 1876. Bd. IX. S. 230. — [3]) Nachrichten über die ethnographische Sammlung der k. Akademie der Wissenschaften zu St. Petersburg. 1858. — [4]) Zeitschrift für Ethnologie. 1874. S. 309. — [5]) Archiv für Anthropologie. 1876. Bd. IX. S. 119. — [6]) Bericht über die deutsche Anthropologenversammlung zu Dresden. 1875. S. 19. — [7]) Disentisform (His, 1864). Turanischer Schädel (v. Hölder, 1876). — [8]) Ecker, Bericht über die Versammlung der deutschen Gesellschaft für Anthropologie zu München im Jahre 1875. S. 75.

also eher noch etwas weniger als die moderne (II, 947) Bevölkerung Hannovers aufweist (bis 172 resp. 162 cm). — Auch gibt es dolichocephale Völker kleiner Statur, z. B. die Hindu (Breitenindex 75, Körperlänge 1306 mm).

Andererseits wäre die Brachycephalie vielleicht auf eine durchschnittlich höhere Intelligenz [1]) der heutigen Generation zu beziehen. Ceteris paribus besitzt bei gleicher Oberfläche ein brachycephaler Schädel grössere Capacität, weil seine Form mehr der Kugelgestalt sich annähert. Dem entsprechend ist das Gehirn von italienischen Brachycephalen schwerer als das von Dolichocephalen, sowohl bei Männern (1305 : 1282 gm), als bei Frauen (1150 : 1136 gm [2]); auch die Schädelcapacität ist verhältnissmässig gross (S. 13). Doch muss bemerkt werden, dass man eine *frontale* und *temporale* von der gewöhnlichen *occipitalen* Brachycephalie zu unterscheiden hat. Erstere ist wohl von stärkerer Entwicklung der Pars frontalis des Stirnbeines abhängig, die ihrerseits eine besondere Breite in der Schläfengegend bedingt und mit höherer Intelligenz zusammentreffen soll. Im Sinne der Transmutationstheorie wäre dann die heutige Brachycephalie ein Resultat natürlicher Zuchtwahl. Denn unter civilisirten Völkern wird die Concurrenz zumeist auf psychischem Gebiete ausgekämpft. — Indessen ist nicht nur die Brachycephalie zu erklären, sondern mit dem Zunehmen derselben geht eine andere Differenz Hand in Hand: die Abnahme der blonden Haare und blauen Augen.

Zählungen, die in den Jahren 1874—76 an mehr als 5 Mill. deutschen Schulkindern von meist 7 bis 14 Jahren angestellt worden sind, ergaben ein beträchtliches Uebergewicht der Blonden im Norden, der Braunen im Süden. Kinder mit blonden Haaren, blauen Augen, weisser Haut fanden sich unter je Hundert in

Tabelle der Farben von Haar und Augen.

Landestheil.	Blonde.	Brünette.	Landestheil.	Blonde.	Brünette.
Lauenburg	45,0	—	Königreich Sachsen	30,2	14,2
Ostfriesland	44.0	6,3	Rheinpreussen	29,6	14,7
Schleswig-Holstein	43,4	—	Schlesien	29,4	15,5
Oldenburg	42,7	—	Württemberg	24,5	18,2
Pommern	42,6	8,9	Baden	24,3	21,2
Hannover	41,0	7,8	Bayern	20,4	21.1
Provinz Preussen	39,8	9,3	Elsass-Lothringen	18,4	25,2
Westfalen	38,4	9,1	Norddeutschland	33,0—43,5	—
Provinz Sachsen	36,4	11,1	Mitteldeutschland	25,0—33,0	—
Posen	36,2	11,2	Süddeutschland	18,4—25,0	—
Brandenburg	35,7	12,1	Ganz Deutschland	32,1	—
Königreich Preussen	35,5	11,6			

Umgekehrt verhält sich die Häufigkeit der braunen Individuen (Col. II) mit braunen Augen, dunkeln Haaren und brauner Haut. Die übrigen Procente fallen auf Mischformen, graue Augen, von denen z. B. in Württemberg 32,9 % vorhanden sind, u. s. w. Jedenfalls dringt ein breiter Strom fremdartiger (brauner) Complexion von Süden (Bayern) und Westen (Elsass-

[1]) Schaaffhausen, Bericht über die Versammlung der deutschen Gesellschaft für Anthropologie zu Schwerin. 1871. S. 61. Virchow, Bericht über die Versammlung der deutschen Gesellschaft für Anthropologie zu Stuttgart. 1872. S. 56. Schaaffhausen, daselbst S. 61. — [2]) Calori, Memmorie dell' accademia di scienze di Bologna. 1871. Tom. X. S. 35.

Lothringen), auch längs der Flüsse Donau, Rhein und Oder in das eigentliche germanische Gebiet ein. Und nun sind die Blonden vorwiegend dolichocephal, die Braunen brachycephal, die (Blonden) mit grauen Augen vielleicht mesocephal (vergl. v. Hölder [1]).

Die richtige Erklärung dieser Thatsache liegt offenbar in der Annahme einer Racenmischung. Dass zwei oder mehrere Racen den Grundstock der deutschen Bevölkerung bilden, zeigt sich daran, dass, wie oben gezeigt wurde, anderweitige physische Differenzen mit denjenigen der Schädel Hand in Hand gehen.

Die germanischen Dolichocephalen sind zugleich blond, blauäugig und von weisser Hautfarbe, auch von grösserer Statur und kräftiger.

Die paragermanischen Brachycephalen sind blauäugig, braunhaarig, zuweilen von dunklerer Hautfarbe, ferner von geringerer Körperlänge und schwächer.

Auf Racen-Differenzen weist auch Hannover's [2]) Angabe hin, wonach die Menstruation bei brünetten Däninnen mit 15,7, bei Blondinen erst mit 17,5 Jahren eintritt. Dieselbe Beobachtung machte Hölder (Briefl. Mitth. an W. Krause vom Januar 1876) an Württembergischen Blondinen und Brünetten, die letzteren haben zugleich stärker geneigte Becken. Dabei muss hervorgehoben werden, wie durch Untersuchungen z. B. an Lappinnen und Negerinnen constatirt wurde, dass solche Differenzen nicht etwa von klimatischen Einflüssen resp. früherer Geschlechtsreife im Süden abhängig sind.

Zahlreiche Ausnahmen und Zwischenformen sind aus der fortgesetzten Geschlechtsvermischung zu erklären, wobei Vererbung im weiteren Sinne (Rückschlag, Atavismus) nicht ausser Acht gelassen werden darf.

Alle diese Umstände weisen auf Race-Differenzen hin. So lange die freien waffentragenden Germanen, die in den Reihengräbern begraben liegen, nur unter sich heiratheten, erhielten sie ihren Schädeltypus unverändert: als Racenmischung mit fremdartigen Elementen eintrat, die als Sclaven, Kriegsgefangene, Freigelassene, vielleicht auch als eine vorgermanische eingeborene Bevölkerung jedenfalls auch schon damals vorhanden waren, wurden die Schädel im Laufe der Jahrhunderte allmälig mehr und mehr brachycephal. Slavische und romanische Beimischungen, die auch historisch nachweisbar sind, haben also den ursprünglich dolichocephalen germanischen Schädel in die heute brachycephale deutsche Form hinübergeführt. Analoge Differenzen zeigen sich in Italien, Frankreich, Dänemark, Russland u. s. w. — überall stösst man auf einen braunen Grundstock der Bevölkerung, dessen ursprüngliche Herkunft durch weitere Forschung in jenen Ländern aufgeklärt werden muss.

Schädelcapacität. Der Cubikinhalt des knöchernen Schädels ist von Interesse, insofern die relative Entwicklung des Gehirnes damit correspondirt. Die Capacität des Schädels, der Schädelumfang und das Gehirngewicht stehen zwar durchaus nicht (II, 964) in einer einfachen Relation zu einander [3]). Die Differenzen hängen zum Theil vom Lebensalter, Geschlecht und Körpergrösse, zum Theil jedoch von der Race ab. Jedenfalls ist die Capacität des männlichen Schädels grösser, als die des weiblichen (II, 55 u. 945). Das Maximum überhaupt soll 2075, das Minimum 960 ccm betragen und letzteres bei einem Volk im Innern von Ceylon vorkommen (Flower [4]):

---

1) l. c. — s. S. 8. Anm. 7. — 2) Archiv für Anthropologie. 1872. Bd. V. S. 464. — 3) Weisbach, Medicinische Jahrbücher der k. Gesellschaft der Aerzte zu Wien. 1869. Bd. XVII. S. 130. — 4) Archiv für Anthropologie. 1879. Bd. XI. S. 391.

Capacität des Schädels [1].							
Deutsche . . .	1696	Malayen . . .	1587	Engländer . .	1542	Neger	1377
Engländer . .	1602	Europäer . . .	1580	Canarier . . .	1498	Kaffern	1348
Polen [2]	1591	Amerikaner .	1530	Japanesen . .	1486	Hindu [3]	1306
Franzosen. . .	1523	Asiaten. . . .	1507	Italiener . . .	1475	Australier . .	1283
Neger	1485	Afrikaner . .	1467	Aegypter . . .	1464	Andamanesen.	1283
Hottentotten .	1339	Australier . .	1410	Chinesen . . .	1424	Ceylonesen . .	960

Varietäten an Raceschädeln. Von anderweitigen Differenzen der Schädel, welche zum Theil anatomische Varietäten darstellen, deren häufigeres Vorkommen wenigstens mit Verschiedenheiten der Schädelformen oder der Racen selbst in Zusammenhang gebracht wird, sind zu erwähnen: das Os Incae (Variet. — vergl. II, 32); der Processus frontalis oss. temporum (Variet.); Processus marginalis oss. zygomatici u. Os zygomaticum superius (Variet.); die Concha Santoriniana oss. ethmoidei (Variet.); das Foramen jugulare soll beim Neger durchschnittlich linkerseits weiter sein (Herberg [4]); und in der Regel ist die Augenhöhle bei Dolichocephalen tiefer als bei Brachycephalen; wenigstens sind Dolichocephalen mit flachen Augenhöhlen sehr selten [5]), während Brachycephalen mit tiefen Augenhöhlen (gar manchmal —? — [5]) vorkommen.

Der Abstand zwischen Tuberculum pharyngeum und Vomer (Schlundtiefe) ist nach Tourtual [6]) bei Kaukasiern bedeutender als bei andern Racen.

Becken.

Die Resultate, zu welchen verschiedene Beobachter in Bezug auf die Becken verschiedener Racen gekommen sind, differiren nicht unerheblich und daran scheint in erster Linie das geringe Material Schuld zu sein. So z. B. an den Differenzen, welche einige Geburtshelfer bei Untersuchung von Becken aus Kiel, Bonn, Erlangen [7]) gefunden haben. Nach der älteren Anschauung (M. J. Weber [8]) sollte zwar jede der vier Beckenformen (II, 122) bei einer bestimmten (mongolischen, amerikanischen u. s. w.) Race vorherrschen, gleichwohl aber nicht als dieser Race allein eigen zu betrachten sein. Vielmehr könne jede Form bei jeder Race sich finden, nur bei der einen häufiger als bei der anderen. — Henning [9]) dagegen meint, von eigentlichen Racebecken könne füglich nicht die Rede sein.

Die richtige Deutung der Thatsachen hat Ploss dagegen gegeben (Briefl. Mitth. an W. Krause, 1878): jene Beckenformen finden sich sowohl individuell, als auch in der Weise des Racentypus, d. h. *vorherrschend* bei einem oder dem anderen Volke. — Endlich Verneau [10]) hofft, dass die Vergleichung der Beckenformen später eine Classification der menschlichen Racen ermöglichen werde und H. Fritsch [11]) findet, dass die Wichtigkeit der verschiedenen Beckenformen ethnographisch denjenigen des Schädels nicht nachstehe und sie vielleicht noch übertreffe.

---

1) Die Ziffern der ersten beiden Columnen sind aus Davis (Proceedings of the royal society of London. 1868. Vol. XVI. S. 236) Angaben unter der Annahme eines spec. Gewichts für das Gehirn von 1040 und von 15 % für den vom Gehirn nicht ausgefüllten Schädelbinnenraum berechnet. Die übrigen Zahlen sind von Flower (l. c. — s. S. 12. Anm. 4) in ccm mitgetheilt. — 2) Brachycephalen. — 3) Von kleiner Statur. — 4) v. Walther's u. Ammon's Journal. 1845. Bd. IV. S. 372. — 5) Graefe u. Saemisch, Handbuch der Augenheilkunde. Bd. I. 1874. S. 11. — 6) Neue Untersuchungen über den Bau des menschlichen Schlund- und Kehlkopfes. 1846. S. 24. — 7) s. Schroeder, Lehrbuch der Geburtshülfe. 1877. S. 11. — 8) Die Lehre von den Ur- und Raceformen der Schädel und Becken der Menschen. 1830. — 9) Archiv für Gynaekologie. Bd. XIII. 1878. S. 157. — 10) Le Bassin dans les sexes et dans les races. 1875. S. 156. — 11) Mittheilungen des Vereins für Erdkunde zu Halle. 1878. Sep.-Abdr. S. 4.

Von Einzelheiten sind wenige sichergestellt. In jeder Beziehung am höchsten entwickelt ist das Becken der kaukasischen Race. Die Geschlechtscharaktere (II, 946, vergl. unten) sind deutlich ausgeprägt und schon beim fünfmonatlichen Fötus[1]) nachweisbar, sehr deutlich aber beim Neugeborenen. Beim europäischen Weibe findet sich das absolut grösste, in der Apertura superior transversal-elliptische, in der Höhle des kleinen Beckens sehr geräumige, fast sagittal-elliptische Becken; die Apertura inferior ist durchschnittlich beschränkt; namentlich in querer Richtung die Gesammthöhe beträchtlich, die Beckenneigung gering. Ohne vergleichende Rücksicht auf die Körpergrösse (s. unten) ist eine besondere Geräumigkeit, namentlich relative Entwicklung der queren Durchmesser, also ein breites Becken (II, 122) für die Engländerinnen im Vergleich zu den Französinnen behauptet (Conjugata = 103 resp. 110 mm, Querdurchmesser = 135 resp. 137 mm[2]).

Sehr bemerkenswerth erscheint der Umstand, dass die Geschlechtsdifferenzen des Beckens (II, 946) eigentlich nur für die kaukasische oder mittelländische Race gelten; so ist es z. B. bei den Kaffern, Hottentotten, Buschmännern sehr schwierig, männliche und weibliche Becken von einander zu diagnosticiren: vielleicht sind beide pathologisch verkümmert (Fritsch[3]). Dasselbe soll von den Holsteinerinnen gelten. — Sehr ähnlich dem Europäerinnenbecken, nur häufig noch breiter scheint das Becken der Chinesinnen zu sein. Bei den Japanesinnen sollen zwei Arten von Becken, nämlich breite und tiefe untermischt vorkommen. — Tiefe oder sagittal-elliptische (II, 122) Becken werden als bei den Malayinnen und Buschmänninnen häufig vorkommend angegeben. Durchschnittlich ist jedoch bei den ersteren die Conjugata zwar relativ lang, aber absolut kürzer als der quere Durchmesser und nur bei 6 unter 43 bisher untersuchten Malayinnenbecken länger als letzterer. Das letztgenannte Becken ist zierlich und leicht: Fritsch[4]) fand bei 10 macerirten europäischen das Gewicht im Mittel zu 504, im Maximum zu 590 g, bei malayischen Becken zwischen 220 und 410 g, im Mittel 332 g. Diese also meist runden Becken zeigen geringe Abstände der Spinae und Cristae im Verhältniss zu der ziemlich langen Conjugata; die Fossae iliacae sind flach, in der Regel stellenweise durchsichtig und wenig geräumig, die Darmbeine stark lateralwärts[5]) geneigt, aber wenig ausgeschweift; die Spinae anteriores superiores liegen weit nach hinten. Auch die Hüftbeine sind klein und relativ niedrig; das Os sacrum ventralwärts schwach, in transversaler Richtung stärker concav; das Promontorium befindet sich hoch über der Apertura inferior. Die Buschmänninnen und Hottentottinnen haben entsprechend ihrer Statur kleine Becken (während bei den Eskimofrauen von ebenfalls geringer Körpergrösse grosse Becken bekannt sind), undurchsichtige Fossae iliacae; die Hüftbeine sind relativ hoch. Bei dem weiblichen Kafferbecken findet man die Darmbeine klein, wenig lateralwärts gebogen, den Geschlechtscharakter in hohem Grade verwischt. Das Becken der Chinesinnen ist geräumig (ob in Folge stärkerer Füllung des Gefässgebietes der A. hypogastrica etc. im Gegensatz zur A. cruralis bei verkrüppelten Füssen?), mit herzförmigem[6]) Eingange des kleinen Beckens und geringerer Neigung der Conjugata gegen den Horizont. Das Becken der Negerinnen dagegen ist stark geneigt; dasselbe galt lange Zeit mit Unrecht für affenähnlich[7]); es ist in seiner Räumlichkeit beschränkt (bei amerikanischen Negerinnen geräumiger), hat

[1]) Fehling, Archiv für Gynaekologie. 1876. Bd. X. S. 1. — [2]) Vergl. Martin, Monatsschrift für Geburtskunde. 1866. Bd. XXVIII. S. 31. — [3]) l. c. S. 15 — s. S. 13. Anm. 11. — [4]) Daselbst S. 18. — [5]) Vergl. v. Franque in Scanzoni's Beiträgen zur Geburtskunde und Gynaekologie. 1869. Bd. VI. S. 180. — [6]) Hennig, l. c. — [7]) Vrolik, Considérations sur la Diversité des Bassins de différentes races humaines. 1826.

dabei grössere Tiefe. Der Abstand beider Cristae oss. ilium von einander ist bei den Negern überhaupt geringer, die Darmbeine stehen mehr senkrecht, die Knochen sind überhaupt dicker, die Fossae iliacae flach und undurchsichtig, der Arcus pubis ist enger. Das Promontorium steht höher über der Apertura superior und bei den Negerinnen ist das Os sacrum regelmässig nach vorn concav, eben so lang wie bei Europäerinnen (kaukasische Race), aber weit länger als bei den Malayinnen (101 : 100 : 91 mm), und nicht schmal; die Conjugata ist relativ grösser als der quere Durchmesser (102 : 118), während letzterer bei Europäerinnen 29, bei Malayinnen nur 9 mm grösser ist als die Conjugata. Im Ganzen nähert sich das Negerinnenbecken so sehr dem kaukasischen, dass Martin[1]) beide zu einer Gruppe vereinigte. — Runde Becken scheinen bei den (rothen) Amerikanerinnen vorwiegend zu sein, obgleich viele breite vorkommen; die Apertura superior ist weit, das Becken selbst niedrig, die Darmbeine stark lateralwärts gebogen; erstere finden sich ebenfalls bei den Australnegerinnen (Papua's, Alfuru's): bei grossen Abständen der Spinae und Cristae oss. ilium ist die Conjugata lang, der Querdurchmesser klein und die schrägen Durchmesser sind dem entsprechend mässig gross. Auch die männlichen Polynesier bieten runde Beckenformen, die Conjugata ist lang, der Arcus pubis weit, das Becken im Ganzen hoch. Im Gegensatz zu anderen Becken fand Verneau[2]) das männliche Os sacrum der Neu-Caledonier weniger concav als das weibliche. Am weiblichen Becken sind die Darmbeine stärker lateralwärts gebogen; bei beiden Geschlechtern das Promontorium wenig hervorragend, die Fossae iliacae sind flach, die Symphysis pubis hoch, der Arcus pubis weit. Im Allgemeinen lässt sich hiernach angeben (Fritsch[3]), dass bei der mittelländischen Race, den Chinesen, einem Theil der Japanesen und den rothen Amerikanern sich breite, geräumige Becken finden, während Neger, Buschmänner, Hottentotten, Malayen, Polynesier, Melanesier, wie es scheint, auch die eigentlichen Australier tiefere Becken besitzen. — Interessant ist die successive Entwicklung aus niederen thierähnlichen Beckenformen mit verwischten Geschlechtscharakteren zur typischen Vollendung beim Weibe von kaukasischer Race.

Extremitäten.

Die Körpergrösse wird wesentlich von der Länge der unteren Extremitäten beeinflusst. Die Differenzen sind im Ganzen nicht sehr bedeutend. Wie (II, 9) angegeben wurde, beträgt die Körperlänge bei Hannoveranern nach C. Krause[4]) 146—179 cm. Topinard[5]) hat gefunden, dass die Durchschnitts-Differenzen auf der ganzen Erde um 30—35 cm schwanken, also um nicht mehr, als die individuellen Differenzen innerhalb derselben Race. Nach Quetelet[6]) beträgt bei Brüsselern die Höhe des männlichen Körpers zwischen 147 und 189 cm, die des weiblichen zwischen 144—174; im Mittel nach demselben[7]) 168 resp. 158 cm. Nach Liharzik[8]) hat der normale Mann im Durchschnitt 175 cm Höhe. Durch Benutzung der Recrutirungslisten also bei Männern von 20 bis 21 Jahren fanden Scheiber[9]) bei verschiedenen Racen in Ungarn und Quetelet (bei Italienern von 19 Jahren) folgende Durchschnittszahlen:

---

1) l. c. S. 53. — 2) l. c. — s. S. 13. Anm. 10. — 3) l. c. S. 20. — s. S. 13. Anm. 11. — 4) 1ste Aufl. 1838. S. 101. — 5) Revue d'Anthropologie. Vol. V. 1876. S. 34. — 6) Sur l'homme et le développement etc. 1836. T. II. S. 51. — 7) l. c. S. 49. — Anthropométrie 1870. — 8) Gesetz des Wachsthumes und der Bau des Menschen. 1862. — 9) Archiv für Anthropologie. Bd. IX. 1877. S. 291.

Körpermaasse von Recruten.							
Beobachter	Scheiber	Quetelet	Scheiber	Quetelet	Quetelet	Scheiber	Scheiber
Volksstämme	Magyaren	Italiener	Juden	Franzosen	Belgier	Slaven	Deutsche
Cm.	162	162	163	164	165	165	165

In Betreff der Scapula hat Broca[1]) einen *Scapularindex* und *Infraspinalindex* aufgestellt, die bei verschiedenen Menschenracen differiren. Ersterer drückt das Verhältniss der grössten Breite zur grössten Länge (= 100) der Scapula aus; letzterer das Verhältniss jener Breite zur Länge der Fossa infraspinata (= 100) rechtwinklig auf jene Breite gemessen. Diese Indices betragen:

Indices der Scapula.			
Volksstämme	*Scapularindex*	*Infraspinalindex*	Beobachter
Europäer	65,9	87,8	Broca[1])
„	65,2	89,4	Flower[2])
Neger	71,7	100,9	„
„	68,2	93,9	Broca
Andamanesen . . .	69,8	92,7	Flower
Australier	68,9	92,5	„
Eskimo's	61,6	80,5	„
Tasmanier	60,3	81,4	„
Peruaner	57,3	75,1	„

Während die Schulterbreite um 6,3 % bei verschiedenen Nationen variirt, differiren die Armlänge um 5,7 %, die Beinlänge um 5,6 %. Die Verschiedenheit der Arm- und Beinlänge im Verhältniss zur Körperlänge ist einer der Hauptunterschiede des menschlichen Körpers von dem der zunächst stehenden Affen (Orang-Utan, Chimpanse, Gorilla), bei welchen allen die Beine viel kürzer als die Arme sind. Man kann nun die Individuen resp. Racen sondern in 1) *langarmige*: z. B. Neger, Malayen, Australier, Polynesier, Patagonier, Ostasiaten und 2) *kurzarmige*: z. B. Congoneger, Osteuropäer. Selbstverständlich kann die Kurzarmigkeit sowohl durch Zurückbleiben der Arme als durch stärkere Längen-Entwicklung der Beine zu Stande kommen. — Beim Neger ist nach Broca[3]) im Vergleich zum Europäer der Humerus kurz im Verhältniss zum Bein, Femur, Radius; letzterer ist lang im Verhältniss zum Bein. — Die Spitze des Mittelfingers bleibt bei senkrecht herabhängendem Arm von der Kniescheibe beim Kaukasier durchschnittlich 14, beim Neger nur 5—8 cm entfernt.

Ferner hat man Gewicht gelegt auf eine Durchbohrung der Fossa posterior humeri, auf die mehr nach hinten gerichtete Horizontalaxe des Caput humeri, welche mit der frontal gestellten Axe des Processus cubitalis einen (freilich nicht immer) grösseren Winkel von 8° — 51° statt etwa 20° bei Deutschen (resp. Indogermanen) bildet, die relativ grössere Länge

[1]) Bulletins de la société d'Anthropologie de Paris. 1878. T. I. S. 66. — [2]) Journal of anatomy and physiology. 1879. Vol. XIV. P. 1. S. 13. — [3]) Bulletins de la société d'Anthropologie. 1867. T. II. S. 640.

des Vorderarmes und stärkere Krümmung des Radius, der etwas vergrösserte horizontale Radius des Caput femoris, die stärkere Krümmung des Oberschenkelbeines, die stärkere Compression der Tibia von ihren Seiten her: *Platyknemie* der Tibia. Alle diese Erscheinungen und namentlich die letztere sind besonders auffällig beim Neger. Auch sind hier die Oss. metacarpi, oss. metatarsi, die ersten Finger- und Zehenphalangen durchschnittlich länger als bei Europäern [1]).

Weichtheile.

Was die Weichtheile anlangt, so ist in Betreff der Plica semilunaris der Conjunctiva zu erwähnen, dass sie zwei- bis dreimal [2]) so breit bei Micronesiern und Melanesiern als bei Europäern gefunden wurde. — Im Kehlkopf zeigen die Oberflächen der Stimmbänder beim Neger schräger lateralwärts abfallende Ebenen. — In Betreff der äusseren Haut sind die Differenzen ihrer Dicke (II, 300), ihrer Farbe (I, 104), welche letztere wie bekannt von weiss zu gelblich, gelb, kupferroth, bräunlich bis schwarz wechselt, sowie der Nägel (II, 306) erwähnt. — Ueber die Haare ist zunächst zu bemerken, dass man früher irrthümlich [2]) geglaubt hat, bei den Papua's ständen die Haarbälge *gruppenweise* in der Haut vertheilt. — Beim Neger sind die Haarbälge [3]) länger und häufig halbkreisförmig gebogen, so dass die Haarpapille horizontal, oder selbst in die Tiefe gerichtet erscheint: hiervon dürfte die Kräuselung des Negerhaares abhängig sein (II, 304). Die Kopfhaare wenigstens zeigen bei allen Racen [4]) ovalen Querschnitt und die grösste Axe der Ellipse steht bald senkrecht zur Krümmungsebene des Haares, bald nicht; doch nähert sich bei schlichtem oder straffem Haar der Querschnitt mehr dem Kreise. Vorwiegend oval ist der Querschnitt bei den Nigritiern [5]). Ohne für die einzelnen Racen von specifischem Charakter zu sein, wie irrthümlich behauptet worden ist, können doch die erwähnten durchschnittlichen Unterschiede nicht verkannt werden.

---

1) Lucae, Die Hand und der Fuss. 1866. — 2) Wie von Miklucho-Maclay, Zeitschrift für Ethnologie. 1878 (S. 7) nachgewiesen wurde. — 3) Stewart, Microscopical Journal. 1873. S. 54. — 4) Hilgendorf, Mittheilungen der deutschen Gesellschaft für Natur- und Völkerkunde Ostasiens. 1875. — 5) G. Fritsch, Zeitschrift für Ethnologie. 1878. Bd. X. H. 5. S. 242.

Uebersicht der Muskelthätigkeit

bei den wichtigeren einfachen und zusammengesetzten Bewegungen.

Die specielle Bewegungslehre nimmt eine eigenthümliche Mittelstellung zwischen der Physiologie und descriptiven Anatomie ein. Obgleich sie einen sehr interessanten und für die Praxis wichtigen Theil dieser Disciplinen darstellen, auch nach dem Stande der gegenwärtigen Hülfsmittel heute schon so gut wie vollendet sein könnte [1]), hat sie doch verhältnissmässig sehr wenig Bearbeiter gefunden. Der Grund liegt wohl darin, dass sie einige mathematische Vorkenntnisse voraussetzt; wer diese besitzt, pflegt sich aber fundamentaleren Aufgaben zuzuwenden und der Morphologie als solcher ist die Summe der betreffenden Erscheinungen fremd. Der descriptiven Anatomie gehören nämlich die hier zu betrachtenden Bewegungen nur in so weit an, als es sich um das räumliche und zeitliche Zusammenwirken von Muskelgruppen handelt, und letzteres direct aus der Beobachtung abgeleitet werden kann, während ein tieferes Eingehen in die Mechanik des Skelets der Physiologie vorbehalten bleiben muss. So erklärt es sich, dass die specielle Bewegungslehre lange Zeit nicht wesentlich über den Stand, auf dem sie W. und E. Weber und C. Krause gelassen hatten, hinausgekommen ist.

Gesichtsmuskeln. Die in der Ohren-, Augen- und Nasengegend liegenden äusseren Gesichtsmuskeln unterstützen die Function dieser Sinnesorgane durch Eröffnung oder Erweiterung der zu ihnen führenden Oeffnungen, oder sie verengern und schliessen dieselben Oeffnungen gegen schädliche Einflüsse. Auf letztere Weise wirkt der M. orbicularis palpebrarum bezüglich der Augenlidspalte; auf erstere Weise die äusseren Ohrmuskeln, indem sie durch gleichzeitige Anziehung des Ohres nach verschiedenen Richtungen die Ohrmuschel erweitern. Das Nasenloch wird durch den M. depressor alae nasi verengert, durch den M. levator alae nasi aber beträchtlich erweitert, so dass ein grösserer Luftstrom in die Nase eindringt; dieser Luftstrom veranlasst bei gleichzeitiger, zum Theil vom M. compressor nasi bewirkter Verengerung oberhalb der Nasenlöcher eine Spannungsverminderung der in Nebenhöhlen der Nase enthaltenen Luft, welche letzteren ausgepumpt werden. Etwa 2 ccm Luft werden bei einer heftigen Inspirationsbewegung aus den Nebenhöhlen weggenommen [2]), um von aussen wieder ersetzt zu werden. Mithin wird die Luft in der Nasenhöhle mehr gemischt und vertheilt, als beim ruhigen Athmen, so dass die in dem Luftstrome enthaltenen eventuell riechbaren Molecüle einen intensiveren Eindruck auf die Nervenendigungen der Nasenschleimhaut, insbesondere der Regio olfactoria machen.

---

1) A. Fick, Hermann's Handbuch der Physiologie. Bd. I. 2. 1879. S. 239. — 2) Braune u. Clasen, Zeitschrift für Anatomie und Entwicklungsgeschichte. Bd. II. S. 1.

Analoge Functionen üben die in der Mund-, Wangen-, Backen- und Kinngegend gelagerten Muskeln auf die Mundspalte und Mundhöhle aus: der M. orbicularis oris schliesst die Mundspalte, und die Mm. incisivi ziehen die Lippen an die Alveolarränder; die Antagonisten des M. orbicularis oris (s. unten), nämlich die Mm. levator labii superioris minor, levator labii superioris major, zygomatici minor und major, levator anguli oris, buccinator, depressor anguli oris, und quadratus menti, öffnen die Mundspalte und ziehen sie nach verschiedenen Richtungen, je nachdem das Fassen der Nahrungsmittel mit den Lippen und ihr Durchgang durch die Mundhöhle, mit Hin- und Herbewegung innerhalb dieser Höhle, — oder der Durchgang eines Luftstromes durch den Mund und die Mundhöhle und die Bildung vieler Sprachlaute, die Action dieser Muskeln erfordert. — Was speciell das Zusammenwirken der Mundmusculatur betrifft, so folgert Aeby[1]) aus den anatomischen Thatsachen (II, 387), dass der M. buccinator die Mundspalte in senkrechter Richtung verengert und sie in querer Richtung verlängert. Durch Zusammenwirken sämmtlicher Mm. levatores und depressores anguli oris wird der Mund geschlossen. (Einer dieser Muskeln für sich allein wirkend würde immerhin den durch ihre Namen ausgedrückten Zug am Mundwinkel ausüben.) Die Mm. risorius, zygomatici, levatores labii superioris und depressor labii inferioris erweitern zusammenwirkend die Mundspalte und sind Antagonisten der Mm. levatores und depressores anguli oris, insofern deren Fortsetzungen den M. orbicularis oris repräsentiren (II, 387). Der M. zygomaticus major für sich allein rollt die Schleimhaut des Mundwinkels nach hinten und aussen und zieht die ihm zunächst gelegene Schleimhautfläche trichterförmig ein. Der M. rectus labii vermag die Lippen ihrer Dicke nach zusammenzupressen. — Ausser allen diesen Bewegungen drücken aber die bezeichneten Muskeln zusammen mit den Mm. frontalis, corrugator supercilii, risorius und levator menti die Affecte und Leidenschaften aus, bewirken das Mienenspiel, welches in der Augen- und Mundgegend besonders lebhaft ist: die mannigfaltigen Affecte werden durch Zusammenwirken vieler Muskeln und einzelner Portionen von solchen plastisch dargestellt. Dabei bilden temporär relativ feste Punkte sich in der Gesichtshaut, auf welche die Resultirenden mehrerer Kräftepaare zu beziehen sind. Die hieraus erwachsende Complication der Aufgabe lässt letztere nur in den Hauptzügen lösen. Im Allgemeinen befinden sich bei traurigen und schmerzlichen Affecten die Muskeln der Stirn-, Augen- und Mundgegend in Contraction, bei fröhlichen Affecten dagegen die Wangenmuskeln, z. B. beim Lachen die Mm. buccinator, risorius, zygomaticus major und die Heber der Oberlippe, auch der M. orbicularis palpebrarum. Beim Weinen die Mm. corrugator supercilii, orbicularis palpebrarum, depressor anguli oris. Beim Mundspitzen die Muskelgeflechte des M. orbicularis oris am Mundwinkel, wobei die tiefere Lage sich stärker contrahirt, und der M. buccinator; ist dagegen letzterer erschlafft, so wird der Mund rüsselförmig vorgestreckt. Bei jedem Mienenspiel sind die Wirkungen der eigenen Muskeln des Augapfels und dessen Stellung von Bedeutung, eventuell auch die den Unterkiefer bewegenden Muskeln. Diese so mannigfaltigen und verschiedenen Zwecken dienenden Gesichtsmuskeln sind zwar der Willkür unterworfen; wirken aber eben so oft ohne directen Einfluss des Willens, und sogar wider Willen. Z. B. auf reflectorischem Wege oder wenn man für Zwecke der experimentirenden Physiologie wechselndes Mienenspiel auch ohne den Willen des zu Untersuchenden durch Inductions-

[1]) Archiv für microscopische Anatomie. 1879. Bd. XVI. S. 651.

ströme hervorruft. Willkürlich angenommener Gesichtsausdruck vermag selten dem natürlichen nahe zu kommen.

Kaumuskeln. Der Unterkiefer stellt einen Winkelhebel dar, welcher auf jeder Seite einen Stützpunkt in der Fossa mandibularis oss. temporum hat, und durch die Mm. digastricus, mylohyoideus und geniohyoideus nach unten — durch die Mm. masseter, temporalis und pterygoideus internus nach oben gezogen, — durch den M. pterygoideus externus seitwärts — und durch diesen, die vordere Schicht des M. masseter und den M. pterygoideus internus vorwärts bewegt wird. Die Rotation um den Processus condyloideus nach aussen bewirken die Mm. pterygoidei internus und externus der entgegengesetzten Seite, die nach innen dieselben Muskeln der gleichnamigen Seite. — Durch die Bewegung nach unten wird die Mundhöhle erweitert, durch die letzterwähnten aber die Kauflächen der Zähne einander genähert und an einander hin und her gerieben, und dadurch die festen Nahrungsmittel zwischen den Zahnreihen zermalmt: weshalb die letztgenannten vier Muskeln vorzugsweise als Kaumuskeln bezeichnet werden. Sämmtliche Bewegungsmöglichkeiten der oberen und unteren Kiefergelenke (II, 50) werden beim Kauen gleichzeitig in Anspruch genommen. — Mit den Kaumuskeln zugleich, aber auf andere Weise, wirken der M. buccinator und die Muskeln der Lippen und Zunge, indem sie die zu zermalmenden Nahrungsmittel zwischen die Zahnreihen schieben.

Zungenbein. Das Os hyoideum wird durch den hinteren Bauch des M. digastricus und den M. stylohyoideus nach hinten und oben gezogen, durch die Mm. mylohyoideus, geniohyoideus, und den vorderen Bauch des M. digastricus nach vorn und oben, wobei aber der Unterkiefer durch die Mm. masseter, temporalis und pterygoideus internus festgehalten sein muss: durch die Mm. sternohyoideus und sternothyreoideus mit dem M. thyreohyoideus nach unten, durch den M. omohyoideus ebenfalls nach unten bewegt. Wird es durch die vier letztgenannten Muskeln nach unten fixirt, so dient es als fester Punkt für die Mm. digastricus, mylohyoideus, geniohyoideus (auch für die Mm. hyoglossus und constrictor pharyngis medius): wird es dagegen von den Mm. digastricus, mylohyoideus, geniohyoideus und stylohyoideus festgehalten, so liefert es einen festen Punkt vorzüglich für den M. thyreohyoideus, welcher alsdann den ganzen Kehlkopf in die Höhe hebt. Selbstverständlich können durch Combinationen jener Muskeln auch Bewegungen gerade nach vorn, nach hinten, nach oben oder hinten hervorgebracht werden. — Ist der Unterkiefer z. B. durch Aufstützen des Kinnes fixirt, so öffnet der hintere Bauch des M. digastricus durch Herabziehen des Schädels den Mund.

Kopf. Der ganze Kopf bildet mit dem Halse einen doppelarmigen Hebel, dessen hinterer kürzerer Arm das Hinterhaupt, der vordere längere Arm der Vorderkopf und das Gesicht ist. Bei aufrechter Stellung und gerade vorwärts gerichtetem Gesicht wird er zwar genau unter seinem Schwerpunkte vom Atlas unterstützt, so dass er auf diesem balancirt: indessen hat er bei der hohen Lage des Schwerpunktes grosse Neigung, nach der einen oder anderen Seite überzuschlagen. Von den meisten Menschen wird daher der Kopf für gewöhnlich in stabilem Gleichgewicht getragen, indem die Horizontallinie des Schädels (S. 3) oder eine sehr spitzwinklig mit derselben sich schneidende Linie horizontal gestellt wird. Alsdann wird dem Bestreben des Kopfes, nach vorn sich zu senken, durch die Spannung der Fascia nuchae und des Lig. nuchae, eventuell unter Mitwirkung der an der Basis cranii befestigten Hals- und Nackenmuskeln das Gleichgewicht gehalten. Bei unbe-

weglich aufgerichtetem Halse wird er auf dem Atlas vorwärts geneigt oder flectirt durch die Mm. quadrigemini capitis und recti capitis antici: seitwärts geneigt durch die Mm. quadrigeminus capitis, splenius capitis, longissimus capitis, rectus capitis lateralis und obliquus capitis superior der einen Seite: rückwärts gezogen oder gestreckt durch die Mm. cucullares, splenii capitis, semispinales et longissimi capitis, recti capitis postici und obliqui capitis superiores: und gemeinschaftlich mit dem Atlas auf dem Epistropheus seitwärts gedreht durch die Mm. splenius capitis, longissimus capitis, obliquus capitis inferior und den oberen lateralen Theil des M. longus colli der einen Seite, und den M. quadrigeminus capitis der anderen Seite. Sind diese Bewegungen ausgedehnter, so nimmt an ihnen der Halstheil der Wirbelsäule einen beträchtlichen Antheil, so dass Kopf und Hals zusammen nach vorn und hinten um ungefähr 75°, nach den Seiten um je 45° bis 50° von der senkrechten Linie abweichen, und nach jeder Seite um 65° bis 75° (ungefähr den fünften Theil eines Kreises) sich drehen können.

Wirbelsäule. Die Columna vertebralis für sich allein verharrt zwar, wegen der Lage ihrer einzelnen Knochen unter und über einander und der festen Verbindungen derselben, ziemlich leicht in aufrechter Stellung; wird indessen durch die Last der vor ihr gelagerten Körperorgane stark nach vorn gezogen, daher schon zur Erhaltung ihrer aufrechten gestreckten Stellung eine bedeutende Thätigkeit der an ihrer hinteren Fläche gelagerten Streckmuskeln erfordert wird. Ihre Streckung, welche bei stärkerer Contraction der Muskeln in eine stärkere Krümmung des Hals- und Lendentheiles nach hinten übergeht, geschieht namentlich durch die Mm. sacrospinales; deren untere Abtheilungen, die Mm. iliocostales und longissimi dorsi, auf den Lenden- und Rückentheil — die oberen dagegen, Mm. iliocostales cervicis und longissimi cervicis, auf den Halstheil der Wirbelsäule wirken: die Mm. sacrospinales werden aber kräftig unterstützt durch die Mm. spinales dorsi, spinales cervicis, semispinales cervicis und semispinales dorsi, multifidi, interspinales und interaccessorii: am Halse auch durch die Mm. splenii cervicis. Die Vorwärtsbeugung des Rumpfes geschieht, wenn die Oberschenkel und das Becken durch die auf ihnen ruhende Last und durch die Mm. glutei, iliaci, pectinei, adductores und recti femoris befestigt sind und den in der Gegend (II, 79) des Promontorium liegenden Schwerpunkt des ganzen Körpers unterstützen — am Lendentheile jederseits durch den M. psoas major; am Rückentheile aber in bei weitem grösserer Ausdehnung durch die Mm. abdominis recti, (pyramidales), obliqui externi und obliqui interni, welche indessen nur vermittelst der Rippen, an welche sie unmittelbar befestigt sind, auf die Wirbelsäule wirken können; am Halstheile durch die Mm. longi colli und Mm. scaleni. Die seitliche Beugung der Wirbelsäule wird bewirkt durch die Mm. intertransversarii, interspinales; am Rückentheil durch die Mm. spinalis und semispinalis dorsi, am Lendentheile auch durch den M. quadratus lumborum, am Halse durch die Mm. longissimus cervicis, semispinalis und spinalis cervicis, scalenus medius und scalenus posticus der einen Seite. Die Rotation wird durch die Mm. multifidus (besonders ihrer tiefen Bündel, Mm. rotatores dorsi), semispinalis cervicis und longus colli der einen Seite, und durch die Mm. iliocostalis cervicis, longissimus cervicis und splenius cervicis der anderen Seite bewirkt.

Thorax. Die Rippen, als Hebelarme betrachtet, haben einen doppelten Unterstützungspunkt an den Körpern und an den Querfortsätzen der Wirbelbeine; und werden um die gemeinschaftliche Axe der beiden betreffenden

Gelenke aufwärts und auswärts gehoben, wobei die meisten Rippen ihren unteren Rand nach aussen wenden: und in der entgegengesetzten Richtung herabgezogen. Diese Bewegungen finden in der Regel an allen Rippen gleichmässig statt, und werden auf das Sternum übertragen, welches selbst auch durch eigene Muskeln aufwärts und dabei, weil die Länge der mit ihm verbundenen Rippen von oben nach unten zunimmt, mit seinem unteren Theile nach vorn gehoben, und wiederum herabgezogen werden kann. Alle Bewegungen der einzelnen Knochen des Thorax nach oben und aussen erweitern die Brusthöhle und finden bei der Inspiration statt; die entgegengesetzten Bewegungen bewirken die Exspiration.

Die gewöhnliche ruhige Inspiration wird vorzüglich durch das Zwerchfell und durch die Mm. scaleni, intercostales, levatores costarum und serrati postici hervorgebracht. Ersteres drängt bei seiner Zusammenziehung die Baucheingeweide tiefer in die Bauchhöhle hinab, wird flacher, weniger gewölbt, und erweitert dadurch die Brusthöhle nach unten. Die Mm. scaleni ziehen bei fixirtem Halse das erste Rippenpaar in die Höhe, wonach das erste Paar der Intercostalmuskeln das zweite Rippenpaar gegen das erste, das zweite Paar der Intercostalmuskeln das dritte Rippenpaar gegen das zweite — und so fort bis zum zwölften Rippenpaare, in die Höhe ziehen. In gleicher Weise und Ordnung wirken die etwa vorhandenen Mm. infracostales: jeder M. levator costae aber zieht seine Rippe in die Höhe, ohne auf die Erhebung der höher liegenden Rippe warten zu müssen; und eben so unabhängig wirken die Mm. serrati postici, von denen die inferiores aber die Rippen nicht heben, sondern nur nach aussen ziehen können. — Durch Streckung und Fixirung der Wirbelsäule mittelst der Mm. sacrospinales kann die Inspirationsbewegung der oberen und unteren Rippen begünstigt werden.

Zufolge älterer Angaben ist bei den Geschlechtern die Antheilnahme der oberen und unteren Parthien des Thorax insofern verschieden, dass beim Weibe mehr die oberen Rippen (Oberrippen-Respiration, Costal-Respiration), beim Manne mehr die unteren Rippen (Unterrippen-Respiration, Abdominal-Respiration) betheiligt erscheinen. Erstere werden hauptsächlich durch die Mm. scaleni und intercostales, letztere durch das Zwerchfell, welches den Inhalt der Bauchhöhle hinabpresst und dadurch die Bauchwandung herausdrängt, sowie die Mm. serrati postici inferiores bewegt. Man hat auch teleologische Beziehungen zur Schwangerschaft darin sehen wollen; doch dürfte die Differenz wesentlich nur von beengender weiblicher Kleidung abhängig sein und wird jedenfalls ihrem grössten Theile nach durch letztere hervorgerufen [1]).

Bei einer tieferen Inspiration wirken, ausser den genannten Muskeln, noch die Mm. serrati antici majores, pectorales minores, quadrigemini capitis und subclavii mit: erstere beide wirken besonders kräftig, da sie an den vorderen Enden der Rippen, in grösster Entfernung von den Unterstützungspunkten derselben, angeheftet sind, und auf solche Weise mit den Rippen wahre Traghebel bilden. Bevor aber alle diese Muskeln auf den Thorax wirken können, muss der Kopf nach hinten aufgerichtet, und die Schulterblätter und Schlüsselbeine nach hinten und oben gezogen und vom Thorax möglichst weit entfernt werden: was besonders durch die Mm. cucullares, auch durch die Mm. rhomboidei und levatores scapulae geschieht. Alsdann erheben die Mm. quadrigemini capitis das Sternum und die vorderen Enden

---

1) Herr Dr. Richter in Hildesheim hat die Freundlichkeit gehabt, bezügliche Versuche anzustellen. (W. K.)

der Schlüsselbeine, welche durch die Ligg. costoclavicularia das erste Rippenpaar nach sich ziehen: die Mm. subclavii, pectorales minores und serrati antici majores aber heben die oberen Rippen nach oben und aussen.

Bei einer gewaltsamen[1]) Inspiration werden die Ellenbogen oder die gestreckten Arme überhaupt in einiger Entfernung vor dem Thorax gegen einen festen Körper gestützt, dadurch die Schulterblätter in die Höhe gedrängt und gestützt, auch die vorderen Winkel der Schulterblätter durch die Mm. coracobrachiales herabgezogen, wodurch die unteren Winkel und hinteren Ränder der Schulterblätter weiter vom Thorax entfernt werden. In dieser Lage haben die Mm. pectorales minores und serrati antici majores einen noch freieren Spielraum, letztere in Betreff der neun obersten Rippen; auch wirken jetzt bei fixirten Oberarmen die Mm. pectorales majores auf das Brustbein und die Knorpel der obersten Rippen, dieselben nach vorn ziehend, sowie die Mm. latissimi dorsi in Betreff der drei oder vier untersten Rippen den Thorax erweiternd.

Die Exspiration bedarf viel geringerer Muskelanstrengung; sie erfolgt schon bei dem Nachlassen der Contraction aller Inspirationsmuskeln durch die Schwerkraft; durch die elastische Zusammenziehung der Lunge selbst (welcher die Thoraxwandung wegen des Atmosphärendruckes folgt), ferner der gespannten Bauchmuskeln und des Inhaltes des Darmtractus, vielleicht auch durch die Torsions-Elasticität der Rippenknorpel (II, 88). Eine schnellere kräftigere Exspiration kann möglicherweise durch die Mm. intercostales bewirkt werden, die hier in umgekehrter Ordnung wie bei der Inspiration wirken: die einzelnen Intercostalmuskeln können die höher liegenden Rippen den tiefer liegenden von der zwölften an bis zur ersten nähern und dieselbe Wirkung übt der M. triangularis sterni auf die dritte bis sechste Rippe aus. Jedenfalls aber ziehen die Mm. quadrati lumborum und die Mm. abdominis recti, obliqui externi und obliqui interni die Rippen, an welche sie befestigt sind, nebst dem Brustbein herab.

Obere Extremität. Das Schlüsselbein mit dem dasselbe unterstützenden Brustbein, und das Schulterblatt mit dem Schlüsselbein, bilden wirkliche Traghebel, indem die Muskeln grösstentheils in ziemlicher Entfernung vom Stützpunkte angebracht sind, und daher sehr kräftig wirken können. Das Schlüsselbein wird durch den M. cucullaris und das Caput claviculare des M. quadrigeminus capitis aufwärts, durch die Mm. subclavius, pectoralis major und deltoideus bei fixirtem Oberarm abwärts gezogen. Das Schulterblatt folgt diesen Bewegungen, ist aber für sich noch besonderer Ortsveränderungen fähig, indem es durch die Mm. cucullaris und levator scapulae aufwärts, durch die Mm. rhomboidei aufwärts und rückwärts gegen die Wirbelsäule, und durch die Mm. pectoralis minor, serratus anticus major (und coracobrachialis) nach vorn und unten gezogen wird (vergl. II, 94). Letzteres unterstützt auch der untere Theil des M. cucullaris. — Die ausgedehnteren Bewegungen des Oberarmes nach oben werden bewirkt von dem M. deltoideus, der den Oberarm abducirt und dem M. coracobrachialis. Dabei nimmt das Schulterblatt an der Bewegung Theil, so bald diese ausgiebiger wird und zwar bei der Seitwärtshebung des Oberarmes vermöge der Mm. cucullaris und serratus anticus major; bei der Hebung nach hinten oder der Extension wirken der hintere Theil des M. deltoideus, ferner die Mm. rhomboidei und levator scapulae; bei der Hebung nach vorn oder der Flexion die

[1]) Solche Athmungsbewegungen sind bei Erstickungsanfällen leicht zu beobachten obgleich die Kenntniss dieser praktisch wichtigen Thatsachen nach und nach verloren zu gehen scheint.

vordere Hälfte des M. deltoideus, die an das Acromion und die Extremitas acromialis der Clavicula sich inserirende Abtheilung des M. cucullaris und der M. serratus anticus major. Die Bewegung des Oberarmes nach vorn im Schultergelenk wird bewirkt von den Mm. pectoralis major und coracobrachialis; die nach hinten von den Mm. latissimus dorsi und teres major: das Herabziehen des aufgehobenen Oberarmes oder die Adduction von den Mm. pectoralis major, latissimus dorsi und teres major: — alle diese Muskeln befestigen sich in einiger Entfernung vom Schultergelenke und vom Stützpunkte des Oberarmbeines, der Cavitas glenoidea scapulae. Der Einwärtsroller des Oberarmes, der M. subscapularis — und die Auswärtsroller, die Mm. supraspinatus, infraspinatus und teres minor — inseriren sich dagegen möglichst nahe am Stützpunkte, nämlich an das Caput humeri, und halten dieses bei den ausgedehnteren Bewegungen des Oberarmes in der Cavitas glenoidea fest, wobei sie zugleich, nebst dem M. deltoideus und den Fasciae coracoclavicularis, subscapularis und suprascapularis, die Gelenkkapsel des Schultergelenkes unmittelbar und sehr genau umgeben. Diese Anordnung, welche Freiheit der Bewegung mit Sicherheit der Verbindung vereinigt, hindert den Gelenkkopf, trotz der Schlaffheit und Weite der Schultergelenkkapsel, leicht von seinem Stützpunkte abzugleiten, so oft die bei allen grossen Gelenken nicht unbeträchtliche (II, 23) Wirkung des Luftdruckes durch eine grössere, von dem Oberarm zu tragende Last überwunden würde. Die Auswärtsroller werden übrigens noch vom M. coracobrachialis, und der M. subscapularis vom M. teres major unterstützt. Jedoch ist es bemerkenswerth, dass die physiologischen Muskelleistungen keineswegs sich mit den anatomischen Muskelindividuen decken, vielmehr die Wirkung der Muskeln je nach der Stellung der Extremität sich ändert; auch scheinen zur Ausführung einer Drehung im Schultergelenk um eine bestimmte Axe alle diejenigen Muskeln, welche ein positives Moment für die Drehung des Knochens in diesem Sinne haben, immer zusammenzuwirken, ohne Rücksicht darauf, ob sie ihren Hauptwirkungen nach Synergisten oder Antagonisten sind (E. Fick u. E. Weber[1]). — Die stärkste Beugung des Vorderarmes beträgt 140°, wird hauptsächlich vermittelt durch die Mm. quadrigeminus brachii und brachialis internus, und unterstützt durch die Mm. brachioradialis, pronator teres und flexor carpi radialis: die Streckung geschieht durch den M. triceps brachii, welchem die Mm. anconaeus und extensores carpi zu Hülfe kommen. — Die Volarflexion der Hand, in einer Ausdehnung von 65° bis 90°, wird von den beiden Mm. flexores carpi, radialis und ulnaris, unterstützt von den Mm. flexores digitorum sublimis und profundus, bewirkt: die Dorsalflexion[2]) von 55°, durch die drei Mm. extensores carpi mit Hülfe des M. extensor digitorum communis: ihre Seitenbewegung[3]) nach der Ulnarseite oder die Ulnarflexion, 35° betragend, durch die Mm. flexor carpi ulnaris und extensor carpi ulnaris: ihre Radialflexion (nach der Radialseite hin) von 40°, durch die Mm. flexor carpi radialis, extensores carpi radiales longus und brevis, und abductor pollicis longus. Die Pronation der Hand bei gleichzeitigem Einwärtsrollen des Oberarmes beträgt ungefähr 225°, die Supination mit Auswärtsrollen des Oberarmes 180°: bei der ersteren sind die Mm. subscapularis, teres major, pronator teres und pronator quadratus, flexor carpi radialis und extensor carpi ulnaris thätig: bei der letzteren die Mm. supraspinatus, infraspinatus, teres minor, coracobrachialis, quadrigeminus brachii, anconaeus, supinator, und abductor pollicis

---

1) Verhandlungen der physicalisch-medicinischen Gesellschaft zu Würzburg. 1877. Bd. XI. S. 123. — 2) Beugung und Streckung zusammen werden auch als Flächenbewegung bezeichnet. — 3) Ränderbewegung.

longus[1]). — Die ersten Fingergelenke können um 90°, die zweiten um 120° (das am Daumen um 90°), die dritten um 90°, gebogen werden. — Die Finger mit den Mittelhandknochen werden durch die Mm. abductores pollicis longus und brevis, abductor digiti minimi, und interossei dorsales primus et quartus aus einander gespreizt; durch die Mm. adductor pollicis, adductor digiti minimi und interossei volares einander genähert: durch letztere Muskeln im Verein mit allen Beugern der Finger wird die Faust vollständig geschlossen; die offene Hand aber durch die Mm. opponens pollicis, adductor und opponens digiti minimi und interossei volares hohl gemacht.

Aus der (II, 232) beschriebenen Anordnung der Bündel des M. flexor digitorum manus sublimis erklärt sich theilweise, warum Bewegungen bestimmter Finger regelmässig von Mitbewegungen anderer Finger begleitet werden und weshalb bestimmte Combinationen sehr schwer ausführbar oder ganz unmöglich sind. Von Wichtigkeit für die isolirten Bewegungen resp. Flexionen der einzelnen Finger ist der Umstand, dass der Zeigefinger und kleine Finger eigene Strecksehnen (Mm. extensores indicis proprius und digiti minimi proprius) erhalten. Denn sie unterstützen intendirte isolirte Flexionsbewegungen der anderen Finger, insofern sie dem Effect der Beugesehnen an ihren eigenen Fingern Widerstand leisten. Die isolirte Streckung des Ringfingers wird durch die sehnigen schrägen Querstreifen zwischen den Sehnen des M. extensor digitorum communis für die letzten drei Finger gehindert. Wegen des meist schräg von der Sehne für den vierten zu denjenigen für den dritten und fünften Finger absteigenden Verlaufes dieser Querverbindungen kann der Ringfinger dagegen isolirt gebeugt werden, wobei letztere Verbindungen erschlaffen. Dehnung derselben über die Grenze ihrer Elasticität im Kindesalter (z. B. am Klavier) vermehrt die gesonderte Beweglichkeit des Ringfingers: ebenso gewinnt diejenige des Zeigefingers, wenn seine Querverbindung mit dem Mittelfinger fehlt (II, 226).

In Betreff der Einzelheiten lauten Theile's[2]) leicht zu bestätigende Angaben im Wesentlichen wie folgt:

a) Beugung eines Fingers. Der Zeige-, Mittel- und vierte Finger lassen sich einzeln beugen; dem kleinen folgt immer der vierte Finger. Wahrscheinlich hängt dies von dem Zipfel ab, der von der tiefen Schicht des M. flexor digitorum sublimis an die oberflächliche Schicht, resp. an die Sehne für den vierten Finger tritt. — *b*) Beugung von zwei Fingern. Der Mittel- und vierte Finger, von der oberflächlichen Schicht versorgt, beugen sich leicht ohne die beiden anderen; dem Zeige- und kleinen Finger, die von der tiefen Schicht versorgt werden, folgt der vierte und ein wenig auch der Mittelfinger, weil deren Zipfel seitens der tiefen Schicht verstärkt werden. Dem Zeige- und Mittelfinger folgt meistens der vierte Finger etwas; ebenso unbedeutend folgt dem vierten und kleinen Finger der Mittelfinger. Der Zeige- und vierte Finger lassen sich ziemlich vollkommen combiniren; dem Mittel- und kleinen Finger folgt der vierte. — *c*) Beugung von drei Fingern. Diese Combination gelingt vollkommen, wenn der Zeigefinger gestreckt bleibt; sie ist leicht, wenn der kleine Finger extendirt wird; schwerer bei Streckung des Mittelfingers; unausführbar bei Streckung des vierten Fingers. Dass der vierte Finger bei den Combinationen fortwährend hinderlich wird, liegt also daran, dass er seine Versorgung ziemlich gleichmässig der tiefen und der oberflächlichen Schicht verdankt. Weniger nimmt der Mittelfinger an solchen combinirten Bewegungen Antheil, da seine Verstärkung aus der tiefen Schicht mehr zurücktritt resp. ganz fehlen kann. — Die Antheilnahme, welche die Nagelphalanx des Daumens bei forcirter Beugung der zweiten und dritten Phalangen aller übrigen Finger zugleich darbietet, scheint von dem kleinen Verstärkungsbündel (II, 232) abzuhängen, welches von der oberflächlichen Schicht zum M. flexor pollicis longus hinübertritt.

---

1) Als Muskeln, die ein wenig zur Pronation resp. Supination beitragen, betrachtet Welcker (Archiv für Anatomie und Physiologie. 1875. S. 22) ausser den genannten die Mm. flexor digitorum sublimis resp. extensores indicis proprius, pollicis longus und pollicis brevis. Langer (1865) rechnet die Mm. palmaris longus und flexor carpi ulnaris zu den Pronatoren. — 2) Archiv für Anatomie und Physiologie. 1839. S. 429.

Untere Extremität. Das Becken bildet mit den feststehenden Oberschenkeln einen doppelarmigen Hebel, dessen Stützpunkte die in den Acetabula eingeschlossenen Köpfe der Oberschenkelbeine sind. Auf diesen wird das Becken nach vorn gebogen; nach hinten aufgerichtet oder gestreckt; seitwärts gebogen, wobei das eine Hüftbein eine tiefere, das andere eine höhere Stellung erhält; und seitwärts gedreht: welche Bewegungen dem ganzen Rumpf sich mittheilen, und meistens gleichzeitig mit denen der Wirbelsäule erfolgen. Die Beugung nach vorn geschieht durch die Mm. psoas major und iliacus, mit Hülfe der Mm. recti femoris, pectinei, adductores longi und breves, graciles und sartorii: die Streckung durch die Mm. glutei maximi, unterstützt von den hinteren Theilen der Mm. glutei medii und minimi, durch die Mm. adductores magni, semitendinosi, semimembranosi, und die langen Köpfe der Mm. bicipites femoris: die Seitwärtsbeugung durch die Mm. glutei medius und minimus der einen Seite, und die Mm. quadratus lumborum, obliqui abdominis externus und internus der anderen Seite. Die Drehung erfolgt durch Contraction der Mm. gluteus maximus, pyriformis, gemelli, obturator internus, quadratus femoris, adductor minimus und des oberen Theiles des M. adductor magnus sowie des vorderen Theiles des M. iliacus derjenigen Seite des Beckens, welche bei der Drehung nach vorn bewegt wird: und des vorderen Theiles des M. gluteus medius, der Mm. obturator internus, pectineus, adductores longus und brevis der anderen Seite. Die seitliche Beugung und Drehung sind umfangreicher, wenn das Becken nur auf dem einen Oberschenkel ruht.

Die Bewegungen des Oberschenkels an dem Becken erscheinen ausgedehnter und freier, als die des Beckens auf den Oberschenkeln. Der Oberschenkel kann um ungefähr 130° nach vorn gebogen, um 40° bis 60° nach hinten gezogen oder gestreckt, um eben so viel Grade von der senkrechten Linie abducirt und adducirt: und um beinahe 90° nach aussen, aber um etwas weniger nach innen gedreht oder gerollt werden. Der grössere Umfang dieser Bewegungen im Vergleich zu denjenigen im Hüftgelenk selbst resultirt aus dem Umstande, dass benachbarte Knochen oder Gelenke sich in entsprechender Weise so betheiligen, dass die Excursionen denen des Oberschenkels hinzuwachsen. Namentlich die Streckung des Oberschenkels aus der senkrechten Stellung nach hinten geschieht unter Mithülfe einer Streckung der Lendenwirbelsäule mit Concavität nach hinten, welche durch Contraction der Rückenmuskeln vorzüglich der Mm. iliocostales und longissimi dorsi bewirkt wird, und besonders durch Beugung des Beckens auf dem feststehenden Oberschenkelbeinkopf der entgegengesetzten Seite u. s. w. Die Beugung geschieht durch die Mm. psoas major und iliacus, unterstützt von den Mm. rectus femoris, pectineus, adductores longus und brevis femoris: die Streckung durch die Mm. glutei überhaupt, eine stärkere Bewegung nach hinten aber durch den M. gluteus maximus allein und durch die Beuger des Unterschenkels, wenn dieser ausgestreckt ist. Die Abduction wird durch die Mm. glutei medius und minimus und den M. pyriformis bewirkt: die Adduction durch die Mm. pectineus und adductores femoris, longus, brevis und magnus. Die Drehung nach aussen erfolgt durch die Mm. pyriformis, gemelli, obturatores und quadratus femoris, auch durch die Mm. psoas major, iliacus, pectineus und adductores femoris; und bei festgestelltem Unterschenkel auch durch den M. popliteus: das Einwärtsrollen durch den vorderen Theil des M. gluteus medius, durch den M. tensor fasciae latae, und wenn der Unterschenkel stark ausgestreckt ist, so dass der Oberschenkel der Richtung desselben folgt, auch noch durch die Mm. sartorius, gracilis, semitendinosus

und semimembranosus. Bei feststehendem Unterschenkel wird der Oberschenkel auf diesem nach vorn gerichtet durch die Mm. rectus femoris, cruralis und vasti; nach hinten herabgezogen durch die Mm. semitendinosus, semimembranosus, biceps femoris und popliteus: zu der letzteren Bewegung wirken bei fixirtem Fusse auch die Mm. gastrocnemii mit. Bei der Abduction und Adduction zieht der Oberschenkel den Unterschenkel mit sich; letzterer wird aber zugleich durch die Mm. sartorius und gracilis dem anderen genähert. Die Drehung des Oberschenkels im Hüftgelenk setzt sich auf den Unterschenkel und Fuss fort: indessen findet auch im Kniegelenke während der Beugung desselben eine Drehung zwischen Oberschenkel und Unterschenkel statt, deren Betrag sich nach dem Grade der gleichzeitigen Beugung richtet (II, 138): während der Streckung ist die Drehung des Unterschenkels unmöglich und nur noch die des Oberschenkels im Hüftgelenke gestattet, welche sich dann dem Unterschenkel mittheilt. Die Drehung des Unterschenkels nach innen geschieht durch die Mm. popliteus, sartorius, gracilis und semitendinosus, die nach aussen durch den M. biceps femoris; die des Oberschenkels auf dem fixirten Unterschenkel nach aussen durch die Mm. popliteus und gastrocnemius lateralis, nach innen durch den kurzen Kopf des M. biceps femoris und den M. gastrocnemius medialis. Beim Ueberschlagen des einen Beines über das andere wird der Oberschenkel durch die Mm. psoas major und iliacus gebogen, und alsdann mit dem Unterschenkel durch die Mm. pectineus, adductores femoris, sartorius und gracilis adducirt. Die ausgedehnteste Bewegung des Unterschenkels, die Beugung, welche bis zu ca. 150° (vergl. II, 138) möglich ist, wird durch die Mm. semitendinosus, semimembranosus und biceps femoris, die Streckung durch die Mm. rectus femoris, cruralis, vastus medialis und vastus lateralis ausgeführt. Auf dem feststehenden Fusse ruhend wird er durch die Mm. tibialis anticus, extensor hallucis longus und extensor digitorum pedis longus mit dem peronaeus tertius nach vorn, — durch die Mm. soleus, tibialis posticus, flexor hallucis longus, flexor digitorum pedis longus, und peronaei longus und brevis nach hinten gezogen.

Der Fuss stellt mit dem Unterschenkel einen doppelarmigen Hebel dar, dessen kurzer Arm der Calcaneus, dessen längerer Arm der mittlere und vordere Theil des Fusses ist. Die ausgedehnteste Bewegung desselben ist die Plantarflexion von 45°—50°, wobei die Fussspitze dem Boden sich nähert, und welche namentlich durch die Mm. gastrocnemii, soleus, weniger durch die Mm. tibialis posticus und peronaei longus und brevis bewirkt wird. Beschränkter ist die Dorsalflexion von 25°, wobei die Fussspitze erhoben und dem Unterschenkel genähert wird: sie geschieht durch die Mm. tibialis anticus und peronaeus tertius. Ausserdem unterstützen die Beuger der Zehen die Plantarflexion des Fusses, und die Zehenstrecker die Dorsalflexion des letzteren. Die Adduction und Abduction, wobei die Fussspitze nach innen oder nach aussen gerichtet wird, ist ziemlich beschränkt und beträgt, so weit sie durch eine Drehung des Talus im gebogenen Fussgelenke bewirkt wird, nur 4° nach jeder Seite. Meistens geschehen aber diese Bewegungen gleichzeitig mit einer Drehung des Fusses um seine Längsaxe im zweiten Fussgelenke (resp. in den Articulationes talocalcanea, talocalcaneonavicularis unter Antheilnahme der Articulatio tarsocalcanea (II, 147). Und zwar Adduction mit Supination unter Erhebung des medialen Fussrandes bis zu einer Ausdehnung von ungefähr 35°, Abduction mit Pronation unter Erhebung des lateralen Fussrandes in einer Ausdehnung von ungefähr 20°. Die Adduction mit Supination wird bewirkt durch die Mm. tibiales anticus

und posticus; die Abduction mit Pronation durch die Mm. peronaei longus, brevis und tertius. Der Gesammtbetrag der Beugung und Streckung ist 78°, der Adduction und Abduction allein 42°, der Supination und Pronation allein 21° (W. u. Ed. Weber[1]). Erstere ist als Tibialflexion der Radialflexion in den Handgelenken analog und bedeutet Beugung des zweiten Fussgelenkes: letztere bedeutet Streckung desselben und ist als Fibularflexion der Ulnarflexion zu vergleichen.

Beugung und Rotation des Körpers. Die Beugung des ganzen Körpers nach vorn beträgt ungefähr 190°, wovon auf die Fussgelenke 20°, auf die Hüftgelenke 70°, auf den Hals und Kopf 75° fallen: die Rückwärtsbeugung beträgt 140°. — Der ganze Körper kann um 180° oder um einen Halbkreis nach jeder Seite gedreht werden: davon fallen auf die Kniegelenke 12°, auf die Hüftgelenke 60°, auf die Lenden- und Rückenwirbelsäule 30°, auf den Hals und Kopf 78°.

Volkmann[2]) fand unter Ausschluss der Kniegelenke bei einem jungen Manne für die Hüftgelenke 88°, die Lenden- und Rückenwirbelsäule 25°, den Hals 20° und den Kopf 32°. Diese Drehungen beruhen auf selbstverständlich sehr complicirten Muskelbewegungen. Zunächst ist für die Hüftgelenks- oder Beckendrehung hervorzuheben, dass sich die Distanz der grossen Trochanteren durch die Drehung vermindert (im Mittel um 1 cm. Volkmann). Dies bedeutet, dass eine durch die Femurköpfe und Trochanteren angenommene Horizontale in den ersteren zweimal winklig gebrochen erscheinen würde. Die bewegenden Kräfte aber sind in den Auswärtsrollern des Oberschenkels der einen und den Einwärtsrollern desselben der anderen Körperhälfte zu finden: bei Drehung nach rechts wirken die linksseitigen Auswärtsroller und die rechtsseitigen Einwärtsroller. Zugleich betheiligen sich die Mm. tibiales anticus und posticus und peronaeus longus; ferner für die Rotation der Wirbelsäule die Rücken- und auch die Bauch- und Brustmuskeln, endlich die Drehmuskeln des Kopfes.

Stehen. Das Stehen ist eine mühsam erworbene Kunstfertigkeit, und eine frische Leiche frei hinzustellen bekanntlich unmöglich. Insofern handelt es sich also um Aufwand von Muskelarbeit, deren Betrag durch die Ermüdung nach längerem Stehen genügend charakterisirt wird. Die dabei thätigen Muskeln sind weiter unten (S. 30), zuvor aber ein Versuch[3]) zu erwähnen, diejenige aufrechte Körperstellung herauszufinden, welche mit möglichst geringer Anstrengung eingehalten werden kann.

Offenbar ist ein labiles Gleichgewicht der letzteren Anforderung zu entsprechen nicht im Stande. Es kann sich also nur um solche Lagen der Gelenke handeln, in denen die Last des Körpers, sowie seiner einzelnen Abschnitte, dieselben nach einer Richtung hin zu beugen strebt, während diesem Zuge das Gleichgewicht durch Spannung von Bändern gehalten wird. Letztere aber werden nicht ermüdet.

Der Schwerpunkt des Kopfes und Rumpfes liegt (ungefähr) vor dem Körper des zehnten Rückenwirbels. Man kann jedoch das verticale Abwärtsrücken, welches derselbe durch Hinzurechnen der Beine erfährt, in der folgenden Betrachtung vernachlässigen, weil dasselbe in verticaler Richtung stattfindet. Für das gewöhnliche ruhige Stehen ist es Bedingung, dass ein Loth vom Schwerpunkt des Körpers auf den Boden in oder doch zwischen beide Sohlenflächen fällt. Dabei wird vorausgesetzt[4]), dass die Längserstreckungen der Hauptabschnitte des Körpers annähernd in dieselbe Richtung fallen, und als solche in sich unbewegliche Hauptabschnitte betrachtet man den Kopf, Hals und Rumpf, die Oberschenkel, Unterschenkel, Füsse. Factisch fällt nun die Schwerlinie des Körpers (II, 79) in der Profil-Projection zwischen beide Füsse und vor

---

1) Mechanik der menschlichen Gehwerkzeuge. 1836. S. 204. — 2) Archiv für pathologische Anatomie. 1872. Bd. 56. S. 470. — 3) H. Meyer, Archiv für Anatomie und Physiologie. 1853. S. 9. — 4) A. Fick, Hermann's Handbuch der Physiologie. Bd. I, 2. 1879. S. 320.

den (ersten) Fussgelenken herab. Die Unterschenkel haben also das Bestreben, in den Fussgelenken sich nach vorn, die Oberschenkel aber in den Kniegelenken sich nach hinten zu beugen, wenn (vergl. S. 30) die Schwerlinie hinter den letzteren herabsteigt. Ebenso strebt die Schwerkraft das Hüftgelenk, indem die Schwerlinie dicht hinter dessen Drehpunkt herabgeht, zu strecken. Die Längsaxen der aufrecht gestellten Extremitäten weichen dabei um einen sehr kleinen Winkel nach vorn ab, so dass eine Senkrechte aus dem Mittelpunkt der Hüftgelenkspfanne zwischen beiden Oss. metatarsi V den Boden erreicht. — Die Wirbelsäule nebst den oberen Extremitäten kann als in sich und auf dem Becken fixirt ausser Betracht bleiben, nur vom Kopfe ist zu bemerken, dass er, in stabilem Gleichgewicht getragen, ein wenig vornüber sinkt, welchem Zuge das Lig. nuchae und die Fascia nuchae, sowie die Nackenmuskeln das Gleichgewicht halten.

Fig. 11.

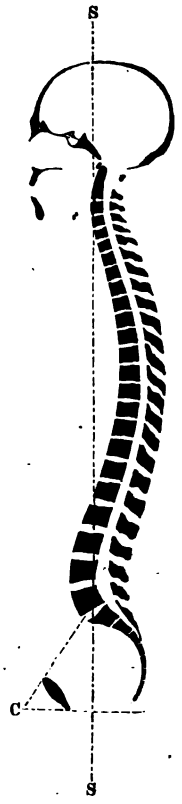

Medianschnitt des Schädels und der Wirbelsäule eines Mannes. V. 1/10. Die Kopfhaltung ist horizontal (S. 3). Die senkrechte Schwerlinie *SS* geht hinter dem Promontorium vorbei. Der Winkel bei *C*, welchen die Conjugata (s. Becken, II, 121) mit der Horizontalen bildet, beträgt 60°.

Unter diesen Umständen wird durch die hinter dem Drehpunkte der Hüftgelenke angreifende Körperlast das Lig. iliofemorale gespannt. Dieses starke Band widersetzt sich sofort einer weiteren Streckung des Hüftgelenkes nach hinten.

Sollten die Kniegelenke gebeugt werden, so müsste zugleich eine Rotation der Oberschenkel auf den feststehenden Unterschenkeln nach aussen stattfinden. Solcher Bewegung widersetzen sich jedoch die contrahirten Mm. quadricipites femoris, weil deren durch die Ligg. patellae vermittelten Zugrichtungen am Schluss der Streckung die Unterschenkel (resp. deren Tuberositas tibiae) nach aussen, oder bei fixirten Unterschenkeln die Femora nach innen rotiren. Das Lig. patellae steigt nämlich ein wenig schräg, lateralwärts und rückwärts ab; seine medialen Fasern, sowie die untersten des M. vastus medialis streben deshalb die Tibia um ihre Längsaxe nach aussen zu drehen. — Ferner wirken jener Rotation der letzteren nach aussen die Ligg. iliofemoralia entgegen. Zur Streckung der Kniegelenke trägt die Spannung der Ligg. iliotibialia bei. Diese, die Fascia lata verstärkenden Streifen (II, 257) können durch die Mm. tensores fasciae latae, sowie die vorderen Parthien der Mm. glutei maximi gespannt werden und vermöge ihrer Insertion an den lateralen vorderen Seitenflächen der Condyli tibiae laterales nicht nur der Beugung, sondern auch der Auswärtsrotation der Oberschenkel auf den feststehenden Unterschenkeln entgegenwirken.

Wenn bei vorausgesetzter Unbeweglichkeit der Fusswurzelknochen in sich (s. jedoch S. 30) in den ersten Fussgelenken Plantarflexion oder Beugung der Unterschenkel nach vorn stattfinden sollte, müssten sich die Kniee von einander entfernen, weil die horizontalen Drehungsaxen der beiden Fussgelenke einen nach hinten offenen Winkel (von ca. 120°) mit einander bilden. Für diese Bewegung würde aber wiederum eine Rotation der Schienbein-

knochen nach innen resp. der Oberschenkel auf feststehend gedachten Unterschenkeln nach aussen erforderlich. Wie schon gezeigt wurde, wird eine solche durch die Spannung der Ligg. iliotibialia und iliofemoralia verhindert. Somit wirken die Ligg. iliofemoralia auch in den Fussgelenken wie in den Knie- und Hüftgelenken den zusammenknickenden Tendenzen der Körperlast entgegen. Die Seitwärtsbeugung des Rumpfes im Hüftgelenk würde einer Adduction des gestreckten Oberschenkels gleichwerthig sein: auch diese hindert das Lig. iliofemorale (mit Unterstützung durch das Lig. iliotibiale). Mithin ergibt sich, dass hauptsächlich diese wichtigen und sehr starken (II, 24) Ligamente vermöge ihrer Spannung die Körperlast im stabilen Gleichgewicht aequilibriren.

Sollte im einzelnen Falle die Schwerlinie — anstatt hinter — vor den Drehaxen der Kniegelenke herabsteigen, so würde dadurch nur wenig sich ändern, weil die Kniegelenke jedenfalls gestreckt, ihre Ligg. collateralia gespannt sind — mag nun die Schwere für sich allein oder durch letztere hervorgerufene Spannung anderer Bänder diese Gelenke strecken. Eine Veränderung der Richtung der Schwerlinie in Bezug auf die Kniegelenke, durch welche diese Linie jedenfalls hindurchgeht, wird aber häufig schon durch *nachlässigere Körperhaltung* überhaupt bedingt. Wächst die Beugung der Rückenwirbelsäule nach vorn, so rückt nicht nur der Schwerpunkt des Rumpfes weiter nach vorn, sondern die nach hinten concave Krümmung der Lendenwirbelsäule vermindert sich, die Symphysis pubis steigt aufwärts, der Bauch wird vorgestreckt, die Neigung der Conjugata (Fig. 11 *C.* S. 29) gegen den Horizont nimmt ab und die mit ihrem oberen Ende vorwärts geneigten Oberschenkelbeine stellen sich mehr senkrecht: offenbar rückt auch der Schwerpunkt des Gesammtkörpers vorwärts.

Die im Bisherigen geschilderte Art des aufrechten Stehens ist nicht mit der *militärischen Körperhaltung* zu verwechseln, bei welcher beträchtliche Muskelkräfte in Anspruch genommen werden. Der Hauptunterschied liegt in einer Vorwärtsneigung des Beckens, wobei die Oberschenkelbeinköpfe nach rückwärts bewegt, die Ligg. iliofemoralia entspannt werden, der Bauch eingezogen und die Aequilibrirung zunächst durch auf die Dauer ermüdende Contraction der den Oberschenkel beugenden und streckenden Muskeln, ausserdem entweder durch Rückwärtsbeugung in den Lendenwirbeln oder durch Vorwärtsneigung der gesammten Wirbelsäule (Parow [1]) herbeigeführt wird.

Was nun die Beihülfe der Muskeln beim Stehen überhaupt betrifft, so ruht die ganze Last des Körpers auf den Füssen (vergl. II, 149), welche mit den Fersen, den Enden der Mittelfüsse, namentlich den Ballen der grossen Zehen, den lateralen Fussrändern, und den Spitzen der etwas gebogenen Zehen den Boden berühren: bei langer Dauer des Stehens wird der Fuss etwas länger und breiter, daher flacher, weniger gewölbt, was in der Längsrichtung die Mm. abductor hallucis und abductor digiti minimi, in der Querrichtung die Mm. adductor hallucis (namentlich dessen Caput transversum) und interossei zu verhindern streben. Die Mm. soleus, tibialis posticus, peronaei longus und brevis, flexor hallucis longus und flexor digitorum longus sowohl, als deren Antagonisten, nämlich die Mm. tibialis anticus, peronaeus tertius, extensor digitorum longus und extensor hallucis longus, halten den auf dem Talus beinahe senkrecht stehenden Unterschenkel im Gleichgewicht; ein Gleiches geschieht am Oberschenkel durch die Mm. gastrocnemii, die Beuger und Strecker des Unterschenkels; am Becken durch die

---

1) Archiv für pathologische Anatomie. 1864. Bd. 31. Taf. X. Fig. 2.

Mm. gluteus maximus, psoas major und iliacus. Vermittelst dieser Muskelcontractionen bilden die Beine steife Stützen für den Oberkörper, in welchen gerade bei dem oben betrachteten Stehen ohne Muskelcontraction (mit Ausnahme der Mm. tensores fasciae latae und glutei maximi) das Hüft- und Kniegelenk in Streckung oder wenigstens nur in schwacher Beugung sich befinden, und die drehenden Bewegungen im Fuss- und Kniegelenke nicht ausgeführt werden können. Da die Schwere des Bauches, des Thorax und des Gesichtes die Wirbelsäule nach vorn zu beugen strebt, so befinden sich meistens alle Wirbelsäulen- und Kopfstrecker in Contraction, vorzüglich wenn der Körper im Stehen etwas nach vorn geneigt ist: bei der Neigung nach hinten verhindern auch die Bauchmuskeln, die tiefe Schicht der Halsmuskeln und die Mm. quadrigemini capitis den Fall nach hinten: diese mit den Mm. intertransversarii und allen Streckern der Wirbelsäule und des Kopfes bewahren nicht minder das seitliche Gleichgewicht des Rumpfes und Kopfes. Letzteres wird bei dem Ruhen des Rumpfes auf beiden unteren Extremitäten um so leichter erhalten, wenn diese mässig von einander entfernt sind, wodurch die Unterstützungsfläche (der Raum, welchen die Füsse einnehmen und der, welcher zwischen diesen liegt) grösser wird: noch mehr wird es gesichert durch die Wirkung der M. glutei beider Seiten.

Bei dem Stehen auf einem Fusse verhindern vorzugsweise die Mm. tibiales und peronaei, sowie die Mm. glutei und adductores femoris durch Balancirung des Unterschenkels und Beckens den Fall zur Seite.

Knieen. Dasselbe erfordert grössere Anstrengung als das Stehen, indem der Körper zwar auf einer längeren, aber schmaleren Fläche, auf dem Knie, speciell auf dem unteren Ende der Patella resp. der Vorderfläche des Lig. patellae, namentlich aber auf der Tuberositas tibiae und einem Theil der Vorderfläche des Unterschenkels und des Fussrückens ruht, indem ein Theil dieser Unterstützungsfläche hinter der Schwerlinie des Rumpfes (und Kopfes) sich befindet, und alle Muskeln des Unterschenkels und Fusses unthätig sind.

Sitzen. Beim Sitzen in aufrechter Stellung ruht die Last des Rumpfes und Kopfes auf dem Becken, insbesondere auf den Tubera ischii, und es befinden sich alsdann nur die Rückenmuskeln in Contraction. Je nachdem der Rumpf vorwärts oder rückwärts geneigt wurde, überträgt sich die Unterstützung im ersteren Fall auf die Oberschenkel oder auf die oberen Extremitäten, soweit beide die Unterlage berühren, letzteren Falles auf das Kreuzbein und die Rückenwirbelsäule. — Das sich Niedersetzen ist eigentlich ein Umsinken des Körperschwerpunktes nach hinten, so lange bis die Unterstützungsfläche von den Tubera ischii erreicht wird, wobei die ersten Fussgelenke dorsalflectirt, die Knie- und Hüftgelenke aber gebeugt werden.

Gehen. Vorwärtsgehen wird eine gleichmässige durch die unteren Extremitäten vermittelte Bewegung des Körpers nach derjenigen Richtung genannt, nach welcher hin die Anordnung der Musculatur das Vorschreiten am meisten begünstigt, wobei der Körperschwerpunkt seine mittlere Distanz von der Unterstützungsfläche des Bodens nicht ändert. Es wird also annähernd constante Geschwindigkeit des genannten Schwerpunktes in nahezu horizontaler Bahn gefordert. Wenn das Vorwärtsgehen mit mässiger Geschwindigkeit geschieht, so wird die Last des Oberkörpers abwechselnd von dem einen und dem anderen Beine getragen: da aber der Oberkörper im beständigen Vorrücken begriffen ist, so liegt der Schwerpunkt desselben successiv hinter, über und vor dem tragenden Beine und wird, sobald er in die letztgenannte Lage gelangt ist, von dem tragenden Beine auf das unter-

dessen vorgeschrittene Bein übertragen. Indem das eine Bein (z. B. das rechte) seinen Schritt beginnt, ruht der mässig nach vorn geneigte Oberkörper auf dem anderen (linken) Beine, welches mit der ganzen Fusssohle auf dem Boden aufsteht und im Knie sehr wenig gebogen ist; wobei aber die Strecker des Kniegelenkes, die Wadenmuskeln sowie der M. gluteus maximus eine weitere Beugung resp. Dorsalflexion des Kniegelenkes, ersten Fussgelenkes und des Hüftgelenkes verhindern, und die Muskeln an der medialen Seite des Oberschenkels und die Mm. glutei medius und minimus das Becken in seitlich balancirter Stellung erhalten: wonach alle diese Muskeln ein Zusammenknicken der unteren Extremität unter der Last des Körpers, und eine stärkere Vorwärtsneigung oder ein seitliches Umschlagen des auf dem linken Schenkelbeinkopfe nicht völlig im Gleichgewicht ruhenden Rumpfes verhindern. Das vorschreitende rechte Bein, welches durch Beugung des Kniegelenkes um etwa ein Neuntheil seiner Länge verkürzt wird, schwingt ohne Muskelanstrengung, da seine eigene Last durch den Luftdruck getragen wird und daher mit sehr wenig Reibungswiderstand, mit ganz geringer Action im Hüftgelenke, wie ein Pendel[1]) nach vorn. Indessen scheint der Beginn dieser Pendelbewegung von dem M. rectus femoris des vorwärtsschwingenden Beines, vielleicht auch durch eine Streckung des Beckens unterstützt zu werden, welche durch die Muskeln des anderen Beines ausgeführt wird und z. B. 18° betragen kann[2]). Sonach gelangt der rechte Fuss vor den Oberkörper und wird durch Streckung des Kniegelenkes — oder, wenn es gebogen erhalten wird, durch das tiefere Herabsinken des Oberkörpers — auf den Boden gesetzt. Gleichzeitig mit der letzteren Bewegung und während jetzt wiederum beide Füsse den Boden berühren, verlängert sich das zurückgebliebene linke Bein (im Maximum um $^1/_7$ seiner Länge): zuerst durch Streckung des Knie- und Hüftgelenkes vermittelst der Mm. quadriceps femoris und gluteus maximus, dann durch Plantarflexion des ersten Fussgelenkes vermittelst der Mm. gastrocnemii und soleus; wobei die Ferse sich erhebt, der Fuss nur noch auf dem vorderen Ende des Metatarsus und den Zehen ruht, und das Capitulum oss. metatarsi hallucis auf den unter ihm liegenden Sesambeinen gleitet: — auf diese Weise schiebt das linke Bein das Becken und den Oberkörper so weit nach vorn, dass die ganze Last des Oberkörpers auf das vorgeschrittene rechte Bein fällt, der linke Fuss durch eine geringe Beugung des Knie's den Boden verlässt, und das linke Bein zum Beginn des zweiten Schrittes nach vorn schwingt. Nur bei sehr langsamem Gehen, bei welchem jeder Schritt ungefähr eine Secunde dauert, vollführt das vorschreitende Bein seine ganze Schwingung, deren Dauer stets etwa zwei Drittheile einer Secunde beträgt, so dass während $^1/_3$ Secunde beide Füsse den Boden berühren: bei dem schnellsten Gange (S. 35) wird aber das vorschreitende Bein nach einer halben Schwingung aufgesetzt und zugleich wickelt sich schon der andere Fuss vom Boden ab, so dass der Zeitraum der Berührung beider Füsse mit dem Boden ausserordentlich kurz ist und der ganze Schritt nur $^1/_3$ Secunde dauert: bei mittlerer Geschwindigkeit, — $^2/_3$ bis $^3/_4$ Secunde für jeden Schritt — dauert die Schwingung etwa $^1/_2$ Secunde und das Aufstehen beider Füsse auf dem Boden $^1/_5$ Secunde. Die anscheinend paradoxe Thatsache, dass die Schrittdauer bei abnehmender Schrittlänge zunimmt, oder dass grosse Schritte kürzere Zeit erfordern als kleine, erklärt sich sehr einfach aus den Pendelgesetzen: bei kleinen Schritten

---

[1]) Ueber den mathematischen Beweis dieses Satzes vergl. Fick l. c. S. 338 — s. S. 18. Anm. 1. — [2]) H. Meyer, Archiv für Anatomie und Physiologie. 1869. S. 1.

ist der Schwingungsbogen des Beines ein grösserer Bruchtheil der ganzen Schwingung, die von einer geringeren Maximalelongation anfängt, und die Schwingung dauert deshalb länger[1]). — Beim Gehen (und Laufen), namentlich auf unebenem Boden, werden die Zehen leicht abducirt aufgesetzt und bei der Plantarflexion des Fusses zugleich etwas flectirt und ein wenig adducirt[2]).

Die bisher als gleichförmig horizontal vorausgesetzte Fortbewegung des Körperschwerpunktes wird nun noch in doppelter Hinsicht ein wenig modificirt.

Erstens macht der ganze Körper und speciell sein Schwerpunkt während des Gehens abwechselnde Senkungen und Erhebungen, also verticale Schwankungen, von ungefähr 32 mm in Summa, und zwar steht er am höchsten in dem Augenblicke der senkrechten Stellung des tragenden Beines (seines Schenkelbeinkopfes) unter dem Schwerpunkt des Rumpfes. Zugleich findet eine mit Abnahme der Schrittdauer, also beim schnelleren Gehen wachsende Vorwärtsneigung des Rumpfes von 5^0—10^0 (beim Laufen bis 23^0) statt. Hiernach ergibt sich, dass während des Gehens drei Kräfte auf den Körperschwerpunkt einwirken: der Luftwiderstand, welcher den Rumpf in den Hüftgelenken nach hinten zu drehen strebt, so dass zur Ueberwindung dieses Drehungsmomentes die erwähnte Neigung stattfindet; — ferner die Schwerkraft, welcher den Körper fallen macht, — endlich die Streckkraft des nachstemmenden Beines, deren horizontale Componente jenen Schwerpunkt fortbewegt. Die erwähnten Senkungen und Hebungen des Schwerpunktes sind erforderlich, um die Pendelschwingung des schwebenden Beines voll auszunutzen; anderenfalls müsste dasselbe durch Muskelwirkung eine Beschleunigung nach vorn erhalten. Damit hängt zusammen, dass die Fortbewegungsgeschwindigkeit nicht genau gleichförmig ist; vielmehr wird in dem Augenblicke, wenn das vorn aufgesetzte Bein senkrecht steht (sowie während eines unmittelbar vorausgehenden und nachfolgenden sehr kurzen Zeitraumes), die Geschwindigkeit des Rumpfes kleiner, und während des Nachstemmens resp. Freischwingens jedes Beines wiederum grösser[3]).

Zweitens finden Schwankungen des Schwerpunktes in horizontaler Richtung statt, weil die beiden abwechselnd nachstemmenden Beine nicht in der Medianebene und nicht den Körperschwerpunkt direct angreifen. Steht das rechte mehr senkrecht, so geht der Schwerpunkt mehr nach rechts und umgekehrt mehr nach links. Dieses horizontale Hinüberschwanken von rechts nach links und umgekehrt findet aber nur einmal während je zwei Schritten statt, wogegen die verticalen Schwankungen doppelt so häufig erfolgen.

Nicht minder geschieht häufig auch während des Gehens eine Drehung des Rumpfes um seine verticale Axe, indem das schwingende Bein die Seite des Beckens, an welcher es befestigt ist, nach vorn zieht, oder bei sehr eiligem Gange die (S. 26) aufgeführten Muskeln das Becken wirklich drehen. Jedoch wird jene passive Drehung gemeiniglich dadurch verringert oder aufgehoben, dass der Arm derselben Seite rückwärts schwingt, indem das Bein vorwärts pendulirt. Gleichzeitig oder ein Zeit-Minimum früher schwingt der Arm der entgegengesetzten Seite vorwärts (und diese Bewegung ist die einzige, welche beim Gehen des Menschen an die Bewegungen der Extremitäten der Vierfüssler erinnert. Vergl. S. 37). Hierbei ist zu bemerken, dass das Gesammtgewicht beider Arme demjenigen eines Beines beinahe gleichkommt (II, 11). Jedoch pendelt das schwingende Bein nicht genau in sagittaler

---

1) Fick, l. c. S. 338 — s. S. 18. Anm. 1. — 2) L. Fick, Archiv für Anatomie und Physiologie. 1853. S. 53. — 3) Fick, l. c. S. 332 — s. S. 18. Anm. 1.

Richtung, sondern weicht um 4—5° medianwärts ab: dies zeigt sich daran, dass die Fersen-Abdrücke beim Gehen durch eine gerade Linie, die *Ganglinie*[1]), verbunden werden können. Auch die Vorwärtsschwingung der Arme geschieht nicht in einer sagittalen, sondern in einer die Medianebene nach vorn schneidenden Ebene; annähernd scheint die letztere auf der Ebene des Schulterblattes senkrecht zu stehen[2]). Was die verschiedenen Arten des Ganges anlangt, so ist zunächst hervorzuheben, dass viele Menschen die Streckung des nachstemmenden Beines im Kniegelenke nicht vollkommen ausnutzen, sondern sie unterbrechen (durch verminderte Streckung der Lendenwirbelsäule nach hinten), ehe dieselbe vollendet ist; jene gehen mit etwas krummen Knieen, was H. Meyer[3]) für die Regel hält, und Henke[4]) mit der nachlässigeren Körperhaltung (S. 30) in Zusammenhang bringt. — Bei allen vom natürlichen Gange abweichenden Gangarten, z. B. mit sehr gerade aufgerichtetem Oberkörper, beim gravitätischen Gehen mit gestreckten Knieen, oder beim flüchtigen Gange auf den Zehen, beim trippelnden Gange u. s. w., fallen einige oder mehrere der genannten Hülfsmittel des Ganges weg, namentlich die Vorwärtsneigung des Körpers, die freie Pendelschwingung des vorschreitenden Beines, das Fortschieben des Körpers durch das Bein, welches bis dahin ihn trug — so dass insbesondere den Muskeln des vorschreitenden Beines, und zwar den Beugern des Hüftgelenkes, den Streckern des Knie's und den Dorsalbeugern des ersten Fussgelenkes die Vorwärtsbewegung des Beines und des Oberkörpers obliegt und diese Gangarten bei weitem ermüdender sind.

Beim *Rückwärtsgehen* wird die untere Extremität, welche den Schritt beginnt, zuerst gebeugt und schwingt nach hinten, oder wird, wenn der Oberkörper nicht zurückgelehnt ist, durch den M. gluteus maximus nach hinten gezogen: alsdann ziehen, nachdem die Fussspitze und hierauf die Ferse niedergesetzt worden, die Mm. soleus, tibialis posticus, peronaei longus und brevis, und die langen Beuger der grossen und der übrigen Zehen den Unterschenkel nach hinten; gleicherweise ziehen die Mm. gastrocnemii und popliteus und der kurze Kopf des M. biceps femoris den Oberschenkel — die Beuger des Unterschenkels, die Mm. semimembranosus, semitendinosus und der lange Kopf des M. biceps femoris, ferner die Mm. glutei das Becken nach hinten, und das Bein streckt sich im Kniegelenke, indem es die Last des Körpers auf sich nimmt, während das andere Bein durch Streckung des Fuss- und Kniegelenkes sich verlängert, den Oberkörper rückwärts schiebt und hierauf seine Schwingung nach hinten beginnt.

Beim *Seitwärtsgehen* wird die mässig gebeugte und dadurch verkürzte untere Extremität durch die Mm. glutei medius und minimus abducirt, und sodann durch Streckung gerade gemacht und der Fuss auf den Boden gesetzt: hierauf folgt die andere Extremität der ersteren nach, entweder durch Schwingung, oder durch Wirkung der Mm. adductores des Ober- und Unterschenkels.

Springen. Beim Sprunge[5]) werden alle Gelenke der unteren Extremitäten und die Wirbelsäule stark gebeugt, das erste Fussgelenk dorsalflectirt und alsdann mit grosser Kraftanstrengung plötzlich gestreckt, wobei vorzüglich die Mm. gastrocnemii und soleus durch Erhebung des Calcaneus, das erste Fussgelenk unter Mithülfe der Zehenbeuger plantarflectiren und mit Unterstützung der Mm. tibialis posticus und peronaeus longus, welche das zweite Fussgelenk

---

1) H. Meyer, Archiv für Anatomie und Physiologie. 1853. S. 393. — 2) H. Meyer, Die Statik und Mechanik des menschlichen Knochengerüstes. 1873. S. 115. — 3) Archiv für Anatomie und Physiologie. 1869. S. 1. — 4) Bemerkungen über die Beweglichkeit der Wirbelsäule. Festgruss an E. H. Weber. 1871. — 5) Mit einem Fusse (resp. mit beiden Füssen).

und den Mittelfuss in sich fixiren, den Unterschenkel in die Höhe schnellen. Diese Bewegungen werden durch die Oberschenkel auf das Becken und den Rumpf übertragen. Bei dem Sprunge nach vorn treiben auch die Rotatoren des Oberschenkels das Becken vorwärts.

Laufen. Beim Laufe (*Eillauf,* Zehenlauf) finden dieselben Bewegungen statt wie beim schnellsten Gehen, das vorschreitende Bein führt bis zu dem Augenblick, in welchem es niedergesetzt wird, nur eine halbe Schwingung aus: aber während dieser Schwingung und dem Niedersetzen des einen Beines schwingt bereits das andere, so dass zu keiner Zeit beide Füsse zugleich den Boden berühren wie beim Gehen, sondern bei jedem Schritte der stark vorwärts geneigte Körper in seiner schnellen Vorwärtsbewegung abwechselnd in der Luft schwebt, und eine kürzere Zeit hindurch nur mit der einen Fussspitze den Boden berührt. Vermittelst des dem Sprunge sich annähernden, stärkeren Vorwärtsschnellens des Körpers durch das den Boden berührende, rasch sich streckende Bein werden die Schritte ungefähr doppelt so gross als beim Gehen und dauern im Mittel $^1/_4$ Secunde: die Schrittdauer ist also kürzer. Damit das Bein wirksamer sich strecken könne, wird es in stärkerer Beugung als beim Gehen niedergesetzt: daher und wegen der stärkeren Neigung und Bewegung des Körpers nach vorn sind die abwechselnden Erhebungen und Senkungen desselben eher geringer (21 mm) als stärker, wie beim Gehen. — Bei dem *Sprunglaufe* (Sohlenlauf) macht das vorschreitende Bein seine ganze Schwingung nach vorn, wodurch der Schritt grösser wird, aber ungefähr $^1/_3$ Secunde Zeit erfordert: die Schrittdauer ist mithin zwar kleiner wie beim Gehen, aber bedeutend grösser als beim Eillauf. Die schnellende Streckung des nach Vollendung seiner ganzen Schwingung niedergesetzten Beines erfolgt erst, nachdem der dem Bein nachfliegende Rumpf senkrecht oberhalb desselben angelangt ist. — Beim Laufen sind meistens der Kopf gestreckt, die Schultern aufwärts und rückwärts gezogen, die Arme nach hinten gerichtet und oft vom Körper entfernt. Durch letzteres wird die Erhaltung des Gleichgewichtes erleichtert; durch ersteres werden den an den genannten Körpertheilen befestigten Rücken- und Brustmuskeln, den Hülfs-Inspiratoren (S. 22), feste Punkte dargeboten und das unter grösserer Frequenz des Herzschlages sehr erschwerte Athemholen unterstützt. — Die grösste beim Laufen zu erreichende Geschwindigkeit würde für kurze Zeit einer deutschen Meile binnen etwa 20 Minuten entsprechen. Sie hängt wesentlich von der Schrittdauer ab und beträgt 6,5 m in der Secunde oder 1 km in ca. 2,5 Minuten, während beim schnellsten Gehen die Geschwindigkeit auf 2,6 m in der Secunde oder 1 km in 6,4 Minuten sich berechnet (W. u. Ed. Weber [1]).

Steigen. Beim Ersteigen einer Leiter, Treppe oder Anhöhe lässt sich die Fortbewegung nach zwei Componenten zerlegen. Zufolge der einen wird bei jedem Schritte der Körperschwerpunkt gehoben; sie ist allein vorhanden, wenn z. B. eine senkrecht stehende Leiter erstiegen wird. In Folge der zweiten Componente wird der genannte Schwerpunkt in horizontaler Richtung fortbewegt, z. B. beim Ansteigen auf einer Treppe oder Anhöhe. Vom Neigungswinkel der letzteren hängt es ab, um wie viel die Fortbewegung im Vergleich zum Gehen auf ebener Unterlage erschwert wird: mit anderen Worten, wie viel Kraft zur Hebung des Körpers verwendet werden muss. Jene zweite Componente kann positiv sein (in den letzterwähnten Fällen) oder Null (bei dem Fall der senkrecht stehenden Leiter), oder negativ — d. h. die horizontale Bewegung geschieht nach rückwärts. Letzteres tritt z. B. ein, wenn eine schräggestellte Leiter an derjenigen Seite erstiegen wird, welche mit dem Horizont einen spitzen Winkel bildet.

Durch eine classische Untersuchung hat Eugen Fick [2]) gezeigt, dass beim Steigen der M. rectus femoris sich wesentlich so verhält, wie wenn an seiner Stelle ein undehnsames

[1]) Mechanik der menschlichen Gehwerkzeuge. 1836. — [2]) Tageblatt der Naturforscher-Versammlung zu Cassel. 1878. S. 54.

Band zwischen Becken und Unterschenkel ausgespannt wäre. Dasselbe Princip war von Cleland[1]) früher in den Vordergrund gestellt. Die Arbeit, welche jener Muskel leistet, wird dazu verwendet, es den Mm. adductor magnus und gluteus maximus zu ermöglichen, streckend auf das Kniegelenk zu wirken, mit welchem sie in gar keiner directen Beziehung stehen (vergl. II, 157). Die von den letztgenannten Muskeln geleistete Arbeit beträgt ein Siebentel bis ein Sechstel der Gesammtsumme jener Arbeit, welche am Kniegelenk unter diesen Umständen überhaupt geleistet werden muss. Aehnliche Verhältnisse scheinen in dieser Hinsicht auch beim Gehen auf ebenem Boden zu existiren. — Zu bemerken ist noch, dass beim Erheben aus kauernder Stellung zwei Fünftel der Hebung des Körperschwerpunktes vermittelst des ersten Fussgelenkes, drei Fünftel vermittelst des Kniegelenkes geschieht, während durch das Hüftgelenk gar keine Hebung erfolgt.

An der Aufwärtsbewegung des Körperschwerpunktes beim Steigen betheiligen sich beide untere Extremitäten gleichzeitig. Dem vorgeschrittenen Beine, welches gestreckt wird, hilft die Streckung des nachstemmenden Beines, jenen Schwerpunkt zu heben.

Beim Hinuntersteigen einer Treppe, Anhöhe u. s. w. sinkt dagegen der Körper abwechselnd von einer unteren Extremität auf die andere. Empirisch ist ausserdem bekannt, dass der M. quadriceps femoris und insbesondere der M. rectus femoris sehr erheblich in Anspruch genommen werden, um stärkere Beugungen im Kniegelenk durch die Rumpflast zu verhindern.

Schlittschuhlaufen. Bei der gewöhnlichen Art dieser Fortbewegung gleitet der auf der medialen[2]) Eisenkante des Schlittschuhes balancirte Körper vorwärts. Das Gleichgewicht wird, was die Neigung nach rechts oder links anlangt, zunächst durch kleine Contractionen der Mm. tibiales und peronaei erhalten. Um die wegen der hohen Lage des Schwerpunktes über jener einzigen Unterstützungslinie labile Gleichgewichtslage immer wieder durch sehr kleine Correctionen herstellen zu können, befindet sich sowohl das Kniegelenk als das Hüftgelenk des tragenden Beines in ganz wenig gebeugter Stellung. In derselben werden beide Gelenke durch abwechselnde Contractionen sämmtlicher den Oberschenkel und Unterschenkel bewegender Muskeln, wobei die Beugemuskeln etwas mehr beansprucht werden, festgehalten. — Das stemmende (hintere) Bein wird im Hüftgelenk abducirt und gestreckt, im Kniegelenk so stark als möglich gestreckt, die Fusssohle dagegen wickelt sich nicht wie beim Gehen von der Unterstützungsfläche ab, sondern durch gleichzeitige Contraction der Mm. triceps surae, peronaei und der Streckmuskeln sämmtlicher Zehen wird das erste Fussgelenk im Beginn des Stemmens dorsalflectirt erhalten, der Fuss pronirt, der Calcaneus aber lateralwärts und nach hinten gedrängt (während beim Gehen die Ferse sich zuerst vom Boden abwickelt), worauf das Vorwärtsschwingen des betreffenden Beines wie beim Gehen erfolgt. Schliesslich wird nämlich das erste Fussgelenk plantarflectirt und die ganze Fusssohle hinten und vorn ziemlich gleichzeitig aufgehoben. Kleine Bewegungen der Schultern und der Wirbelsäule (bei Anfängern auch solche der Arme) unterstützen die Balancirung. — Da der Körper bei dieser Fortbewegungsart — abgesehen von absichtlichen Sprüngen — niemals frei fliegt, so müsste nach der physiologischen Definition (S. 33) das Schlittschuhlaufen consequenter Weise als „Schlittschuhgehen" bezeichnet werden. Wesentliche Unterschiede vom Gehen liegen aber darin, dass erstens der Körper weit längere Zeit auf einem Fusse ruht, zugleich fortgleitet, und zwar wegen der geringeren Reibung auf glattem Eise bei gleichem Kraftaufwande mit grösserer Geschwindigkeit. Zweitens wird wegen des seitlichen Ansetzens des stemmenden Beines (resp. Schlittschuhes) das gleitende Bein schräg nach der entgegengesetzten Seite geführt, was sich beim nächsten Wechsel durch das Anstemmen des anderen Beines zwar compensirt, wobei aber der Schwerpunkt des Körpers seitlich, bald nach rechts, bald nach links, von der geraden Fortbewegungslinie erheblicher abweicht, als beim Gehen (S. 33). — Die äusserst regelmässig arbeitende Mechanik dieser Bewegungsart verdiente wohl eine genauere physicalische Analyse.

Schwimmen. Wenn ein Mensch in gewöhnlicher Weise auf dem Bauche schwimmt, so werden Kopf, Hals und die ganze Wirbelsäule möglichst gestreckt, um die Inspirationen zu erleichtern. Die Inspirationsmuskeln sind in angestrengter Thätigkeit, die Exspiration aber erfolgt nicht ganz vollständig — Beides, um durch möglichste Ausdehnung und Anfüllung der Lungen mit Luft das specifische Gewicht des Körpers zu vermindern. Wie beim Sprunge werden die Gelenke der unteren Extremität gebeugt, die Oberschenkel zugleich abducirt, das zweite Fussgelenk supinirt und adducirt, während die Hände und Vorderarme pronirt, letztere stark gebeugt, die Oberarme nach hinten gebracht und adducirt werden, so dass die Dorsalflächen der Handgelenke vor den oberen Rand des Sternum zu liegen kommen. Mit dieser allgemeinen Flexionsbewegung wechselt eine schnellende Extension ab: die unteren Extremitäten werden in allen Gelenken gestreckt, nur das erste Fussgelenk plantarflectirt,

---

[1]) Journal of anatomy and physiologie. 1866. Vergl. Meissner's Jahresbericht über die Fortschritte der Physiologie im Jahre 1866. S. 413. — [2]) Seltener auf der lateralen Kante.

die Beine in den Hüftgelenken zugleich abducirt und nach aussen gerollt, die Füsse pronirt, die Zehen gespreizt, gleichsam wie wenn die Falten zwischen ihnen als Schwimmhäute wirksam werden sollten. Während die unteren Extremitäten vermöge des Gegendruckes des Wassers den Körper fortstossen, befinden sich die oberen in einer Stellung, die keilähnlich diese Fortbewegung erleichtert. Es werden die Vorderarme und Handflächen sagittal gestellt, die Volarflächen der rechten und linken gleichnamigen Fingerspitzen und an den Daumen die radialen Ränder der zweiten Glieder vereinigt, die Ellenbogengelenke gestreckt, die Oberarme stark erhoben und so weit adducirt, bis sich die Fingerspitzen berühren. Ist durch den Widerstand des Wassers die dem Körper mitgetheilte Fortbewegung erschöpft, so tritt wiederum die anfängliche allgemeine Flexionsbewegung [1]) auf und so fort.

Diese Art des Schwimmens, welche sich annähernd den Frosch zum Vorbilde nimmt, ist jedoch eine mühsam anerzogene Kunstfertigkeit. Die Schwierigkeit liegt in der ungewohnten Combination von gleichzeitigen symmetrischen Streckbewegungen aller Extremitäten nebst dem abgeänderten Respirationsmechanismus. — Sog. Naturschwimmer dagegen arbeiten sich gewöhnlich nach dem Muster der meisten vierfüssigen Säugethiere durch das Wasser, indem sie, wie letztere es auch beim Gehen thun, abwechselnd eine vordere zugleich mit der entgegengesetzten hinteren Extremität vorschieben und durch Stemmen gegen das Wasser den Körper nachziehen. Begreiflicher Weise ist diese Methode sehr viel unvollkommener.

Fliegen. Die Fortbewegung des Körpers durch die Luft bietet sehr entschiedene Vortheile vor allen übrigen Arten der Ortsveränderung dar und wird täglich von Säugethieren, Vögeln, (vorweltlichen) Reptilien und sogar von Fischen (die freilich wesentlich nur in schräger Richtung aus dem Wasser springen) mit grösserer oder geringerer Ausdauer vor Augen geführt. So ist die Frage wohl gerechtfertigt, weshalb der Mensch noch nicht das Fliegen erlernt hat, so gut wie das Schwimmen. Ungeachtet sich von Borelli [2]) bis auf Pettigrew und Helmholtz die bedeutendsten Physiker und Physiologen mit der Aufgabe beschäftigt haben, scheint deren Lösung noch in weiter Ferne zu sein.

Während das absolute Körpergewicht bei gleichem specifischen Gewicht und ähnlicher Form in cubischem Verhältnisse mit der Körperlänge zunimmt, wächst die Oberfläche der Flügel ceteris paribus in quadratischem Verhältnisse. Hierin liegt der Hauptgrund, weshalb nur kleine Vögel oder Säugethiere gut fliegen können. Wenn der Mensch sich nach Art eines Regenschirmes abwechselnd einzufaltende Flügel anschnallen wollte, wie sie etwa die Zwergfledermaus besitzt, so müsste jeder derselben ca. 27 Meter Länge haben und so breit sein, wie der Rumpf lang ist. Im Vogelkörper resp. -Flügel ist ein in Bezug auf das Fliegen weit vollkommenerer Mechanismus realisirt, als ihn die flatternde Fledermaus darbietet. Denn bei Vögeln verhält sich das Gewicht der Brustmuskeln zum Körpergewicht wie 1 : 3,9 — 9,6, im Mittel wie 1 : 6,2; dagegen bei Fledermäusen wie 1 : 11,7 — 13,8, im Mittel wie 1 : 13,6.[3]) Auch ist z. B. bei der Mauerschwalbe das Gewicht oder die Kraft des vorzugsweise in Betracht kommenden M. pectoralis major so gross, wie das aller anderen Körpermuskeln zusammen anzusetzen, während ersteres beim Menschen nach Borelli etwa $^1/_{70}$ des letzteren Gewichtes beträgt. Ferner sind bei vielen, nicht bei allen Vögeln (z. B. nicht bei der Mauerschwalbe), die Knochen theilweise lufthaltig, das Gewicht des Kopfes auf ein Minimum reducirt u. s. w. Aber ein Flügel wie der eines Geyers müsste beim Menschen doch ca. 16 m lang sein. Da die Muskeln des Menschen nicht für das Fliegen eingerichtet sind, so würde bei solcher Flügelgrösse, wenn man auch die obere und untere Extremität zusammenwirken machen wollte, die Fortbewegung immer noch eine sehr unvollkommene sein. Man sieht, dass jeder Versuch, sich durch eigene Muskelkraft zu erheben, unverweilt mit dem Herabstürzen endigen muss. Diese Voraussage der Theorie ist durch die Erfahrung oft genug bestätigt. Es bleibt die Locomotion durch Maschinen mit oder ohne Luftballon: im ersteren Falle also die Methode, das Körpergewicht durch specifisch leichte Gasarten zu äquilibriren. Man hat bereits Motoren der verschiedensten Art, zum Theil auch auf Anwendung menschlicher Muskelkraft beruhende, construirt, um eine selbständige Fortbewegung und damit erst die Steuerbarkeit des Luftschiffes zu ermöglichen. Hier liegt die Schwierigkeit wieder in der erforderlichen absoluten Grösse bei geringem specifischen Gewicht der Bewegungs-Apparate.

Wenn der Mensch selbst hiernach das Fliegen nicht lernen wird, obgleich die Natur das Problem in der mannigfaltigsten Weise gelöst hat, so liegt doch die Construction von Luftschiffen nicht ausser dem Bereich der Möglichkeit, die bei geringem Eigengewicht grosse lebendige Kräfte entfalten.

Beim *Klettern* klammern sich meistens die medialen Fussränder, Kniee und Schenkel vermittelst der Mm. tibiales postici und der Adductoren des Ober- und Unterschenkels fest:

---

1) Dieselbe wird langsamer ausgeführt, als die Streckung und der Widerstand des Wassers wächst mit dem Quadrat der Geschwindigkeit. — 2) De motu animalium. 1680. — 3) Harting, Archives néerlandaises des sciences naturelles. 1869. T. IV. S. 33.

hat alsdann die Hand einen Gegenstand oberhalb des Kopfes ergriffen, so verkürzt sich der Arm durch die Beuger der Hand und des Vorderarmes; die Muskeln zwischen Arm und Schulterblatt ziehen letzteres, — die Mm. pectorales major und minor, serratus anticus major, rhomboidei, cucullaris und latissimus dorsi aber den Rumpf nach sich: während zugleich die Rückgratsstrecker den gekrümmten Rumpf in die Höhe schieben und die Strecker der Unter- und Oberschenkel die unteren Extremitäten verlängern, wodurch diese das Becken aufwärts schieben. Das Ersteigen einer Leiter nach kunstgerechter Vorschrift ist ein Specialfall regelmässigen Kletterns, und erinnert, wie unter Umständen das Hinanklettern eines Hügels auf allen Vieren, an die Körperbewegungen der Vierfüssler (vergl. S. 33 u. 37).

Turnen. Bei gymnastischen Uebungen, soweit sie nicht einfache Modificationen des Laufens, Springens, Kletterns etc. sind, kommt wie beim Klettern hauptsächlich die Umkehrung der Ansatzpunkte in Betracht: das gewöhnlich als Insertion bezeichnete Ende des Muskels wird manchmal fixirt und statt seiner der sog. Ursprungspunkt bewegt. Die meisten Uebungen werden unter zeitweisem Anhalten des Athems oder kurzen stossweisen In- und Exspirationen ausgeführt.

Tanzen. Ohne Grazie ausgeführte Tanzbewegungen charakterisiren sich als die gewöhnlichen Tanzmeisterpas, wobei eine forcirte Auswärtsrollung der vorschreitenden Extremität, deren erstes Fussgelenk stark plantarflectirt wird, das Wesentliche sind. Solche Pas werden meist auf den Köpfchen der Mittelfussknochen, niemals auf den Spitzen der vordersten Zehenphalangen ausgeführt: beim sog. Erheben auf die Zehen eines Fusses ruht das Körpergewicht auf den Sesambeinen des Metatarsal-Phalangengelenkes der grossen Zehe und der letzteren selbst, so dass auch hier (vergl. II, 149) drei Unterstützungspunkte vorhanden sind. Nur sehr muskelstarke Tänzer oder Tänzerinnen vermögen für kurze Momente auf dem Capitulum der ersten Phalanx der grossen Zehe zu stehen: das selbständige Sicherheben einer Tänzerin auf die Spitze der zweiten Phalanx ist nur Schein und beruht darauf, dass das Körpergewicht derselben von dem hinter ihr knieenden Tänzer an einem sehr festen Leibgurt emporgehalten wird. — Grazie in den Bewegungen überhaupt beruht wesentlich darauf, dass alle Mitbewegungen wegfallen, die von benachbarten Muskeln oder Muskelparthien vermöge der Organisation der Centralorgane (speciell des Rückenmarkes) häufig ausgeführt zu werden pflegen, aber für die Erreichung des Zweckes überflüssig sind. Graziöse Bewegungen sind also zugleich mit möglichst geringem Kraftaufwand verknüpft. Die überwiegend beim Weibe vorkommenden derartigen Leistungen und Stellungen ergeben sich also aus ererbten oder erworbenen Differenzen der Leistungen nervöser Apparate; nebenbei kommt wohl in Betracht, dass die zu bewegenden Lasten, d. h. die Glieder selbst, im Verhältniss zu ihren Muskeln wegen des geringeren Gewichtes der Knochen etc. leichter sind, als beim Manne: abgemagerte oder fette Frauen vermögen selten Grazie zu entwickeln. Insoweit Körpertheile unbedeckt sind, lässt die Ausrundung der Muskelgrenzen durch Fettgewebe die weiblichen Formen im Allgemeinen und auch die Bewegungen graziöser erscheinen.

Die öfters curiosen und über den normalen Bewegungsumfang der Gelenke weit hinausreichenden Gliederstellungen, wie sie Kunstreiter etc. ausführen, wenn sie z. B. eine Wade über die Schulter schlagen, beruhen auf pathologischen Veränderungen. Im zarten Kindesalter wurden die Hemmungsbänder[1]) über ihre Elasticitätsgrenzen gedehnt, und die Formen der Gelenkflächen durch Druck verändert, z. B. der Rand der Hüftgelenkspfanne ausgebuchtet. Die daraus resultirende Störung der normalen Bewegung zeigt sich unter Anderem in dem unsicher schwankenden gewöhnlichen Gange solcher Individuen und die schleifenden oder gleitenden Bewegungen der Gelenke müssen erst durch Muskelcontractionen gesichert werden. Ebenso findet sich z. B. bei Clavier-Virtuosen eine Ueberschreitung der Elasticitätsgrenzen von Bändern oder sehnigen Streifen (S. 25) an den Händen, die frühzeitig geschehen ist. — Aus obigen Gründen hat die Mechanik derartiger Bewegungen resp. Gelenke wesentlich nur pathologisches Interesse.

---

1) Nach Henke (Zeitschrift für rationelle Medicin. 1868. Bd. 33. S. 148) sollen auch die Muskelfasern sich verlängern.

Homologie der oberen und unteren Extremität.

Knochen.

So einleuchtend es schon für die oberflächlichste Betrachtung wird, dass die vier Abschnitte der Extremitäten einander im Ganzen homolog sind (Schulter = Hüfte, Oberschenkel = Oberarm, Vorderarm = Unterschenkel, Hand = Fuss), so viele Schwierigkeiten scheinen sich doch einer speciellen Homologisirung entgegenzustellen. Denn der laterale Condylus humeri grenzt an den Radius, der laterale Condylus femoris an die Fibula. Auch ist die Patella, welche als ein selbständig gewordenes Olecranon betrachtet werden könnte, mit der Tibia verbunden, das Olecranon aber mit der Ulna. Und doch liegt der Daumen in der Verlängerung des Radius, wie die offenbar[1]) homologe grosse Zehe in der Verlängerung der Tibia. Contrahiren sich die an der Volarseite des Vorderarmes gelegenen Muskeln, so wird die Hand rechtwinklig zur Vorderarmaxe gebeugt: ziehen sich die Wadenmuskeln zusammen, so strebt die Längsrichtung des Fusses sich mit der des Unterschenkels in gerade Linie zu stellen. Und wenn man die Hand in möglichst starke Pronationsstellung bringt, um den Daumen wie die grosse Zehe zu stellen und den Condylus radialis humeri medianwärts zu führen, so kehrt sich das Tuberculum majus humeri medianwärts, während der offenbar homologe Trochanter major femoris lateralwärts gelegen ist. Diese Beispiele lassen sich leicht vermehren.

Phylogenetischen und entwicklungsgeschichtlichen Daten zu folgen, ist der einzig mögliche Weg, wenn man zum Verständniss differenter Formen gelangen will. Wozu das müssige Speculiren führt, zeigen am besten die Resultate, zu welchen eine sogenannte philosophische Anatomie in Frankreich gekommen ist. Sappey[2]) erklärt noch heute die Fibula für dem Radius homolog u. s. w.

Man muss gleichsam die Extremitäten in Gedanken den Gang zurückmachen lassen, den sie auf ihren phylogenetischen oder ontogenetischen Wegen zurückgelegt haben. Ursprünglich als kleine flossenförmige Anhänge des Rumpfes auftretend, wird die Grundlage jeder Gliedmaasse, wie die vergleichende Anatomie lehrt, von einem ursprünglich knorpligen Bogenstück gebildet: dem Extremitätengürtel (Schultergürtel, Beckengürtel), sowie durch ein von demselben ausstrahlendes *Archipterygium*. Letzteres ist ein radiär dem Gürtel ansitzender, distalwärts zugespitzt endigender, einfacher resp. gegliederter Knorpelstrahl, der später in distincte Skeletstücke, Extremitätenknochen zerfällt. Seitlich gehen von dem Archipterygium secundäre Nebenstrahlen oder Radien aus.

Es ist noch die Frage, ob in den Extremitätengürteln Homologa von Kiemenbogen zu erkennen sind. Dann würde das Zungenbein den Oss. coxarum

---

1) S. jedoch S. 48. — 2) Traité d'anatomie descriptive. T. I. 1867. S. 441.

oder Theilen derselben homolog sein. Die Vergleichung ist nicht so paradox, wie sie scheint, denn ursprünglich liegt die untere Extremität beim Embryo weit mehr proximalwärts am Rumpfe und die obere am Halse. Verschiebungen entlang der Wirbelsäule aber sind in der Wirbelthierreihe für beide Extremitätengürtel nachgewiesen: sogar in nahestehenden Gattungen wie beim Schwan und der Gans für die obere, beim Chimpanse und Orang-utan für die untere Gliedmaasse wahrscheinlich gemacht (Gegenbaur [1]). Jene hängen nämlich mit differenten Invertebrallöchern durch ihre Nervenstämme zusammen.

Wie dem sei, so ist die Auffassung der Extremität als eines Bogens, dem das Archipterygium als gegliederter Hauptstrahl ansitzt, von obiger Hypothese unabhängig. Nach einer oder (selten) nach zwei Seiten gehen vom Hauptstrahl vier, selten fünf Nebenstrahlen aus. Ersterer wird an der oberen Extremität des Menschen durch Humerus, Ulna, Os carpi ulnare, den ulnaren Theil des Os carpale IV und den fünften Finger repräsentirt. Zum *vierten* Nebenstrahl gehören: der radiale Theil des Os carpale IV und der vierte Finger. Zum *dritten* Strahl: der ulnare Theil des beim Menschen rückgebildeten Os carpi centrale (S. 77), das Os carpale III und der dritte Finger — vielleicht kann angenommen werden, dass das Os centrale ursprünglich gedoppelt ist; vielleicht auch, wenn es nämlich einfach ist, können dritter und zweiter Strahl als durch secundäre Spaltung des vom Os intermedium ausgehenden und durch das (einfache) Os centrale sich fortsetzenden Nebenstrahles entstanden aufgefasst werden. Zum *zweiten* Nebenstrahl gehören, wenn dieser (wie wahrscheinlicher) ursprünglich selbständig ist: das Os intermedium, der radiale Theil des Os centrale, das Os carpale II und der Zeigefinger. Zum *ersten*, zugleich stärksten Nebenstrahl: der Radius, das Os carpi radiale, das Os carpale I und der Daumen. Hieraus erklärt sich morphologisch die auffällige Bevorzugung des letzteren, weil der Anfang des zugehörigen Nebenstrahles schon am Humerus (resp. dem Femur) weit proximalwärts eingelenkt ist. Das Os pisiforme gehört jedenfalls nicht in die Reihe der übrigen Carpusknochen. Man könnte es als ein Sesambein für die Sehne des M. flexor carpi ulnaris auffassen und diese Function ist in physiologischer Hinsicht unbezweifelbar. Richtiger ist die Deutung [2]) desselben als eines *sechsten* rudimentären Strahles, von welchem sich Spuren bei einigen Urodelen nachweisen lassen und ebenso in den sechsten Fingern [3]), die als Missbildung beim Menschen oder als überzählige Zehen bei Säugethieren vorkommen. Die Möglichkeit bleibt dabei offen, dass dieser sechste Strahl ulnarwärts gerichtet ist: das ursprüngliche Archipterygium wäre dann biserial: mit Strahlen nach zwei Richtungen versehen gewesen (wie es bei einem Ceratodus genannten Lurchfisch noch heute der Fall ist). — Am Fusse repräsentirt vielleicht der Sesamfaserknorpel oder das Sesambein in der Sehne des M. peronaeus longus das Rudiment eines fibularen Strahles des biserialen Archipterygium (oder einer sechsten Zehe). Jedoch ist es weiter distalwärts gerückt als das möglicherweise ihm homologe [4]) Os pisiforme.

Wenn nun die obere und untere Extremität einander im Ganzen homolog sind: unverkennbar in Bezug auf ihre Gliederung in Abschnitte, so tritt dies an den distalen Abschnitten doch mehr hervor, als an den proximalen.

---

[1]) Morphologisches Jahrbuch. 1876. Bd. III. S. 396. — [2]) Gegenbaur, Jena'sche Zeitschrift für Medicin etc. 1870. Bd. V. S. 349 u. a. a. O. — [3]) Diese Deutung wird freilich von Gegenbaur (l. c.) bezweifelt, weil die durch Rückschlag zu überbrückende Kluft (bis zu den Selachiern) zu gross sei. Indessen folgt daraus weiter nichts, als dass die Störung in ganz früher Fötalzeit eingetreten ist, und Letzteres ist bei Missbildungen etwas sehr Gewöhnliches. — [4]) Macalister, Annals of natural history. 1868. I. S. 313.

Der Schulter- und Beckengürtel bieten am meisten Schwierigkeiten. Das Os ilium entspricht der Scapula, der Processus coracoideus, welcher an der Bildung der Cavitas glenoidea scapulae theilnimmt (II, 92), dem Os ischii. Um die Homologisirung anschaulich zu machen, müssen der Angulus inferior scapulae und die Crista oss. ilium nach hinten aber in entgegengesetzter Richtung um ca. 90° gedreht werden; indem der Angulus gehoben, die homologe Spina posterior superior dagegen gesenkt wird. Trotzdem haben weder das Os pubis noch die Clavicula Homologa an der entsprechenden obern resp. unteren Extremität. Die Clavicula stellt phylogenetisch einen Deckknochen dar, der wie die Knochen der Schädeldecke (II, 52) ursprünglich dem Haut-Integument angehört. Mit Rücksicht auf die Lage der A. und V. subclavia unterhalb der Clavicula könnte man ihr Homologon mit Desvignes[1]), Oken[2]), Dursy[3]), Humphry[4]), Huxley[5]) und Turner[6]) im Lig. inguinale s. Poupartii suchen, unter welchem die A. und V. cruralis hindurchgehen. Indessen ist es zum Mindesten sehr wahrscheinlich, dass die Aa. brachialis und cruralis einander gar nicht homolog sind (S. 48).

Das Os pubis entsteht[7]) beim Menschen ebenfalls unabhängig vom übrigen Beckengürtel. Sein Homologon könnte vielleicht in einem *Os procoracoideum* gesucht werden, welches bei niederen Wirbelthieren (Störe, Frösche, Eidechsen) vorkommt und oberhalb des (proximalwärts von dem) Os coracoideum gelegen ist, übrigens von der Scapula aus verknöchert. Das Acromion kann als Varietät einen isolirten Knochen, *Os acromiale*, darstellen, doch ist derselbe nicht dem Os procoracoideum zu homologisiren, sondern dürfte nur eine selbständig gewordene Epiphyse der Spina scapulae sein. Endlich werden die Spina scapulae und die Linea arcuata externa oss. ilium, das Tuberculum infraglenoidale scapulae (II, 224) und die Spina anterior inferior oss. ilium für homolog erachtet.

Die etwaigen Homologien des *Os acetabuli* (II, 117) an der Schulter wurden noch nicht untersucht. In Wahrheit sind in dem Beckengürtel mindestens vier[8]) morphologische Elemente enthalten. Von den bei Beutelthieren vorkommenden Ossa marsupialia kann hier abgesehen werden — ebenso von den accessorischen Skelettheilen einiger Reptilien und Amphibien (Axolotl). Dann bleibt ausser den Oss. ilium, ischii, pubis der schon genannte Pfannenknochen oder das Os acetabuli übrig, welches am lateralen Ende des Schambeines den knöchernen Pfannenrand bildet und letzteres von der Antheilnahme an der Pfanne ausschliesst. Es findet sich bei Hylobates leuciscus, Cynocephalus porcarius, Galeopithecus variegatus, Hydrochoerus capybara, Lepus timidus und cuniculus, Sciurus vulgaris, wahrscheinlich auch bei Inuus — also bei Affen und Nagern sehr verbreitet.

Humerus und Femur. Die Lagerung jener kleinen, flossenförmigen Anhänge (S. 39), wie die Extremitäten im Anfange ihrer embryonalen Entwicklung erscheinen, ist nun so, dass deren Dorsalseite oder Streckseite dorsalwärts resp. lateralwärts gerichtet sind und zwar gilt dies sowohl für die obere als für die untere Extremität. Dem Gange auf vier Füssen entsprechend, wendet sich ihre Daumen- resp. Hallux-Seite nach oben (bei horizontaler Lage der Wirbelsäule nach vorn). Um die Homologie herzu-

1) L'Institut. 1834. Nr. 241. (Diese Nachweisungen sind einer gefälligen Mittheilung von Dr. Albrecht zu verdanken.) Desvignes vermuthet auch im Beutelknochen der Beutelthiere ein Homologon des Lig. inguinale und der Clavicula. — 2) Isis. 1837. S. 712. — 3) Lehrbuch der Anatomie. 1863. S. 510. — 4) Journal of anatomy and physiology. 1870. Nr. VII. S. 67. — Observations in Myology. 1872. S. 140. — 5) Manual of the anatomy of vertebrate animals. 1871. S. 38. — 6) Introduction to human anatomy. 1875. I. S. 61. — 7) Rosenberg s. Gegenbaur, Morphologisches Jahrbuch. 1876. Bd. II. S. 238. — 8) W. Krause, Medicinisches Centralblatt. 1876. S. 817.

stellen, lassen wir in Gedanken die Beweglichkeit des Oberarmbeines im Schultergelenk und des Oberschenkelbeines im Hüftgelenk ausgiebig weit zunehmen. Wir stellen dann die gestreckte obere und untere Extremität rechtwinklig zur Körperaxe: heben also den gestreckten Arm in horizontale Richtung nach vorn, das gestreckte Bein ebenso. Wir wenden den Arm incl. der Hand so, dass die Volarseite medianwärts schaut. Mit dem Bein wenden wir die Plantarseite des Fusses ebenfalls medianwärts, rotiren also das Femur in der Hüftgelenkspfanne um ca. 90° lateralwärts (nach aussen).

Dann leuchtet sofort eine tiefer gehende Homologie hervor. Der Condylus ulnaris (s. medialis) humeri ist in Wahrheit dem Condylus lateralis [1]) femoris homolog, die Ulna mithin der Fibula, der Radius der Tibia [2]). Letztere ist in überwiegendem Maasse gewachsen, während die beiden Vorderarmknochen sich unter einander etwa das Gleichgewicht halten.

Kehren wir zum oberen Ende des Humerus und Femur zurück, so zeigt sich eine scheinbare Schwierigkeit. Das Collum oss. femoris hat zwar sein Homologon am Humerus (II, 95) und beide Knochen lassen Foveae capitis erkennen, von welchen die des Femur weit in die Gelenkfläche gerückt ist, während sie beim Humerus nur als Varietät (S. 76) auftritt und am Rande resp. im Collum verharrt. — In der supponirten Stellung sind die Köpfe beider Knochen einander zugewendet: das Caput humeri schaut abwärts, das Caput femoris hingegen aufwärts. Folglich das Tuberculum majus umgekehrt aufwärts und der Trochanter major entgegengesetzt abwärts. Analoger Weise sieht gleichzeitig das Tuberculum minus abwärts, der Trochanter minor aber aufwärts. — Dass das erstere medianwärts von (in der gewöhnlichen normalen Haltung des Armes vor) dem Tuberculum majus gelegen ist, der Trochanter minor dagegen lateralwärts von (in der normalen senkrechten Stellung des Beines hinter) dem Trochanter major sich befindet, resultirt aus stärkerem, dem Muskelzuge folgenden Vorspringen beider Hügel an der unteren Extremität und ist für die Homologien derselben mit dem Arm irrelevant.

Die geschilderten übrigen Schwierigkeiten lösen sich einfach wie folgt:

Nachdem die Homologie des Radius mit der Tibia, der Ulna mit der Fibula festgestellt ist, rotiren wir, wie oben das Femur, jetzt auch den Humeruskopf in der Schultergelenkspfanne lateralwärts, so dass der Kopf nach oben und medianwärts schaut. Geht man von der richtigen Stellung aus, wobei der Radius am herabhängenden Arm vorn liegt, so beträgt die Rotation mehr als 90°, zugleich mehr als am Femur (in der von den Meisten adoptirten, lateralwärts gerichteten Lage des Radius würde sie weniger als 90° ausmachen). Nach geschehener Rotation liegt dann das Olecranon medianwärts: wir torquiren daher ferner das untere Ende des Humerus für sich allein (indem wir uns das Mittelstück biegsam wie Wachs denken) so lange lateralwärts, bis das Olecranon nach Zurücklegung eines Kreisbogens seine ursprüngliche Richtung wieder angenommen hat. Die Ulna passirt dabei an der ulnaren Seite des (oberwärts des, vor dem [3]) Radius vorbei. Nun liegen beide Capita vollkommen correspondirend aufwärts gerichtet, das Tuberculum majus und der Trochanter major sehen nach unten, das Tuberculum minus und der Trochanter minor nach oben — die Homologie ist vollständig.

---

1) s. *fibularis*. Nach der bisher üblichen Terminologie verhalten sich die obere und untere Extremität in dieser Hinsicht geradezu umgekehrt: der Condylus externus s. lateralis humeri ist dem Condylus internus s. medialis femoris homolog u. s. w. — 2) Vergl. die Literatur bei Bischoff, Beiträge zur Anatomie des Hylobates leuciscus. 1870. S. 46. — 3) Nach Martins (Annales des sciences naturelles. Sér. IV. T. VIII. 1857. S. 45) und Gegenbaur (Jena'sche Zeitschrift für Naturwissenschaften und Medicin. Bd. IV. 1868. S. 50). Nach Albrecht (Beitrag zur Torsionstheorie des Humerus. Kiel 1875) passirt dagegen die Ulna hinter dem Radius.

Selbstverständlich ist der Vorgang in der Natur ein Spiegelbild des supponirten und es geschieht die *Torsion* des unteren Humerus-Endes, welche nach directen Messungen ca. 168° (beim Indogermanen) beträgt, während der Entwicklung medianwärts (nach innen). Ebenso wird der Humeruskopf im Schultergelenk medianwärts rotirt, wobei sich in späterer[1]) Embryonalzeit die Mm. pectoralis major und latissimus dorsi betheiligen mögen. Es kommt noch in Betracht, dass die Scapula ursprünglich mit der Basis nach oben (S. 41) schaut: die Drehung im Gelenk wird dadurch zum Theil von der Scapula übernommen. Erstere ist aber gleichsinnig und offenbar gleichwerthig mit der factischen Medianwärts-Rotation des Femurkopfes, durch welche die Patella des Erwachsenen nach vorn gelangt. Der Unterschied zwischen oberer und unterer Extremität liegt darin, dass erstere eine stärkere Rotation im Schultergelenk medianwärts[2]) erfahren hat, wogegen die Torsion des Humerus selbst noch hinzutritt (II, 131). Beide Momente sind streng aus einander zu halten, obwohl ihre Wirkungen sich summiren (für den Vorderarm auf wenigstens 300°). An der oberen Extremität zeigt schon der spiralig gebogene Verlauf des N. radialis, welchen ein Sulcus radialis (II, 95) andeuten kann, die stattgehabte Torsion des Humerus an, während der homologe N. cruralis geradlinig herabsteigt. Am Oberschenkel verräth sich die Lage-Veränderung darin, dass die A. cruralis wie der genannte Nerv gerade verläuft; sie gelangt aber von der vorderen allmälig auf die hintere Seite des Beines (A. poplitea), weil der obere Theil des Femur gleichsam spiralig um sie herumgewickelt ist. Ihr Verlauf bezeichnet die ursprünglich mediale Beugeseite der unteren Extremität.

Was die *Vorderarm-* und *Unterschenkelknochen* im Einzelnen anlangt, so gehört die Patella nicht zur Tibia, sondern ist nur ein grosses Sesambein. Das Olecranon dagegen repräsentirt die obere Epiphyse der Ulna: es entsteht aus drei Knochenkernen, von denen der obere grössere durch Meckel[3]) mit der Patella verglichen wurde. Nach Luschka[4]) bleibt in seltenen Fällen das Olecranon gesondert und verbindet sich durch einen fibrösen Strang mit der Ulna[5]). Hieraus folgt jedoch keine Homologie des Olecranon mit der Patella wie Luschka glaubt, vielmehr ist letztere ein Sesambein und könnte nur mit einem zuweilen[6]) beobachteten Os sesamoideum s. *Patella brachialis*[7]) an der Spitze des Olecranon verglichen werden. Dagegen sind die grosse Zehe und der Daumen einander homolog[8]), ebenso die Metacarpal- und Metatarsalknochen, und die verschiedenen Phalangen. Ueber die Bedeutung der Tarsal- und Carpalknochen nach Abrechnung des Os pisiforme (S. 40) gibt die Tabelle Aufschluss:

Carpus	**Tarsus**
Os carpi radiale Os intermedium	Talus
Os carpi ulnare	Calcaneus
(Os centrale)	Os naviculare
Os carpale I	Os tarsale I
Os carpale II	Os tarsale II
Os carpale III	Os tarsale III
Os carpale IV	Os tarsale IV

1) Vergl. Kölliker, Entwicklungsgeschichte. 1879. S. 488. — 2) Einige lassen die Rotation umgekehrt lateralwärts (rückwärts beim Vierfüssler nach Bischoff, Abhandlungen der bayerischen Akademie der Wissenschaften. II. Cl. Bd. X. 1870) erfolgen, wobei die Verhältnisse der Trochanteren resp. Tubercula unberücksichtigt bleiben. — 3) Handbuch der menschlichen Anatomie. Bd. II. 1816. S. 208. — 4) Anatomie des Menschen. Bd. III. I. 1865. S. 108. — 5) Dasselbe habe ich gesehen bei einer pathologischen fibrös geheilten Fractur der Ulna (W. Krause). — 6) Chenal, Observationes botanicae. 1766. Hyrtl, Lehrbuch der Anatomie des Menschen. 1846. S. 271. Tillesen, Zeitschrift fur deutsche Chirurgie. Bd. IV. 1874. S. 364. — 7) s. *Os patellare*. — 8) S. jedoch S. 48.

Das Os naviculare hat an der Hand kein Homologon mit Ausnahme des als Varietät (S. 77) vorkommenden Os centrale. Im Verlauf der normalen Entwicklung schwindet dasselbe am Carpus, während es am Tarsus als Os naviculare persistirt. An der Hand wird seine Stelle vom Os carpi radiale eingenommen, indem letzteres in seinem volaren Theil eine Verdickung erfährt. Der auffallendste Unterschied zwischen Carpus und Tarsus liegt mithin darin, dass bei letzterem das Os intermedium mit einem dem Os radiale homologen Os tibiale zum Talus verschmilzt, während an der Hand das Os radiale vom intermedium gesondert bleibt und dafür das am Fuss persistirende Os centrale gleichsam in sich aufnimmt.

Bänder.

Ueber die Ligamente genügt es zu bemerken, dass die Ligg. coracohumerale und ischiofemorale, die Ligg. interossea antibrachii et cruris, das cubitoradiale und peronaeotibiale, die Ligg. piso-uncinata und der Verbindungsstreifen der Sehne des M. peronaeus longus zum Os tarsale IV, sowie die Sehne des letztgenannten Muskels am Fusse und die Portio reflexa lig. pisometacarpei; ferner die Ligg. laciniatum und carpi volare proprium und ebenso diejenigen, welche einander homologe Knochen der oberen und unteren Extremität, namentlich an der Hand und dem Fusse wechselseitig verbinden, offenbar homolog sind.

Muskeln.

Manche sichergestellte Homologien der oberen und unteren Extremität werden durch die Tabelle anschaulich. Aber im Einzelnen sind wegen selbständiger Differenzirung und Adaption der verschiedenen Extremitäten zu ganz verschiedener Leistungsfähigkeit die Vergleichungen nicht immer durchführbar, was nach dem Gesagten auch gar nicht anders zu erwarten.

Homologie der Muskeln.

Obere Extremität	Untere Extremität
—	Psoas major
Subscapularis	Iliacus
Deltoideus, Portio acromialis	Gluteus maximus
Coracobrachialis	—
Supraspinatus	Gluteus minimus
Infraspinatus	Gluteus medius
Teres minor	—
Teres major	—
—	Pyriformis
—	Bursalis
—	Obturator externus
—	Quadratus femoris
—	Tensor fasciae latae
—	Sartorius
—	Gracilis
Quadrigeminus brachii, Caput breve und Tendo	Semitendinosus
„ Caput breve und Aponeurosis	Biceps femoris, Caput longum
„ Caput longum und Tendo	Semimembranosus
Brachialis internus	Biceps femoris, Caput breve
Triceps brachii und Anconaeus	Quadriceps femoris
„ „ Caput longum	Rectus femoris

Obere Extremität	Untere Extremität
Triceps, Caput laterale u. Anconaeus	Vastus medialis
„ Caput mediale	Vastus lateralis und Cruralis
Subanconaei (Variet.)	Subcrurales
—	Pectineus
—	Adductor longus
—	Adductor brevis
—	Adductor minimus
—	Adductor magnus
Brachioradialis	—
Extensor carpi radialis longus	—
„ „ radialis brevis	—
Extensor digitorum communis }	Extensor digitorum longus }
Extensor digiti minimi proprius }	Peronaeus tertius }
Extensor carpi ulnaris	Peronaeus brevis
Supinator	—
Abductor pollicis longus	Tibialis anticus
Extensor pollicis brevis	(Variet. des Extensor hallucis longus)
Extensor pollicis longus }	Extensor hallucis longus
Extensor indicis proprius }	
—	Triceps surae
Flexor carpi ulnaris	Peronaeus longus
Pronator teres	Popliteus
Flexor carpi radialis	Tibialis posticus
Flexor digitorum sublimis u. Palmaris	Flexor digitorum brevis u. Plantaris
Flexor digitorum profundus	Flexor digitorum longus
Flexor pollicis longus	Flexor hallucis longus
Pronator quadratus	(M. pronator pedis, Variet.)
(Extensor digitor. man. brevis, Variet.)	Extensor digitorum pedis brevis
—	Quadratus plantae
Lumbricales	Lumbricales
Abductor pollicis brevis }	Abductor hallucis
Opponens pollicis }	
Flexor brevis pollicis	Flexor brevis hallucis
Adductor pollicis	Adductor hallucis
Adductor digiti minimi	Abductor digiti minimi
Flexor digiti minimi brevis	Flexor digiti minimi brevis
Opponens digiti minimi	Opponens digiti minimi
Interosseus dorsalis I	Interosseus dorsalis I
Interosseus dorsalis II }	Interosseus dorsalis II }
Interosseus volaris I }	Interosseus plantaris I }
Interosseus dorsalis III	Interosseus dorsalis III
Interosseus volaris II	Interosseus plantaris II
Interosseus dorsalis IV	Interosseus dorsalis IV
Interosseus volaris III	Interosseus plantaris III

Die meisten dieser Homologien leuchten von selbst ein, wenn man die Ursprünge und Insertionen an homologen Knochen vergleicht. Einige scheinen noch besonderer Erläuterung zu bedürfen.

Die *Mm. triceps brachii* und *quadriceps femoris* sind einander zu homologisiren, und zwar die einzelnen Köpfe nach folgendem Schema:

Obere Extremität:	Untere Extremität:
Caput longum	M. rectus
Caput mediale	M. vastus lateralis M. cruralis
Caput laterale M. anconaeus	M. vastus medialis.

Denn der mediale Condylus ist am Arm der ulnare, am Bein der tibiale. folglich ist der letztere dem Condylus radialis s. lateralis humeri in Wahrheit homolog.

Die Differenz zwischen Arm und Bein liegt darin, dass die untersten Fasern des M. vastus medialis, welche dem M. anconaeus entsprechen, sich am Bein unmittelbar den übrigen anschliessen, während am Arm der M. anconaeus durch einen weiten Zwischenraum von dem Caput laterale gesondert resp. durch die untersten lateralen Fasern des Caput mediale m. tricipitis vom Caput laterale abgedrängt erscheint.

Nachdem diese Homologie erkannt worden, erscheint der Parallelisirungsversuch sehr wunderbar, den Cruveilhier[1]) [dessen Beschreibung Theile[2]) und Dursy[3]) folgten], Nuhn[4]), Luschka[5]), Sappey[6]) u. A. anstellten, indem wegen der unbestimmten Grenze des Ursprunges des oberen Theiles des M. cruralis gegen den M. vastus lateralis — 1. die untersten Fasern des letzteren, 2. der M. cruralis und 3. der M. vastus medialis vereinigt und als „M. vastus internus" dem Caput mediale s. internum m. tricipitis gegenübergestellt wurden.

Dass die Patella dem Olecranon nicht homolog ist, wurde bereits erwähnt (S. 43); die Insertion des M. triceps an die Ulna aber findet ihre Erklärung durch allmäligen Uebergang der Insertion des M. quadriceps femoris von der Ulna auf die Tibia, welcher bei Tritonen und Salamandern[7]) zu beobachten ist.

Der *M. quadrigeminus brachii* s. biceps brachii ist den Mm. semimembranosus, semitendinosus und Caput longum des M. biceps femoris zusammen homolog. Ersterer erhält seinen Namen, weil eine genauere Präparation (wie beim M. quadrigeminus capitis s. sternocleidomastoideus) vier selbständige Portionen (II, 222) nachweist, deren Bedeutung folgendes Schema versinnlicht:

Obere Extremität.		Untere Extremität.
Quadrigeminus brachii, Caput breve u. Aponeurosis	Coraco-ulnaris	Biceps femoris, Caput longum
„ Caput breve u. Tendo	Coracoradialis	Semitendinosus
„ Caput longum u. Tendo	Glenoradialis	Semimembranosus und Sehne an die Tibia
„ Caput longum u. Aponeurosis	Gleno-ulnaris	Fehlt oder ist nur repräsentirt durch die Verwachsung am Ursprunge des Semimembranosus und Caput longum bicipitis. (s. a. Variet.)

Der Kniekehle entspricht mithin morphologisch jener kleine dreieckige Raum, Trigonum cubitale (II, 213), zwischen Sehne und Aponeurose des M. quadrigeminus brachii, welches Dreieck nach unten ulnarwärts vom oberen Rande des M. pronator teres begrenzt wird. Im Trigonum cubitale erscheinen das untere Ende der A. brachialis und der N. medianus: in der Kniekehle liegen die A. poplitea und der N. tibialis. Der M. pronator teres zeigt in

1) Traité d'anatomie descriptive. 1834. — 1871. S. 732. — 2) Soemmerring, Vom Bau des menschlichen Körpers. Bd. III. 1. S. 330. — 3) Lehrbuch der Anatomie. 1860. S. 161. — 4) Chirurgisch-anatomische Tafeln. 1856. Erklärung S. 104. — 5) Anatomie des Menschen. Bd. III. 1. 1865. S. 400. — 6) Traité d'anatomie descriptive. T. II. 1869. S. 406. — 7) Bergmann, Archiv für Anatomie und Physiologie. 1841. S. 202.

seinem Ursprunge, Verlauf und Wirkung (II, 140) Aehnlichkeit mit dem M. popliteus. Merkwürdigerweise wird die anscheinende Homologie beider Muskeln durch das, freilich überaus seltene, Vorkommen von Sesambeinen in beiden Muskeln (s. Variet. der letzteren) bekräftigt.

Gleichwohl scheint es sich nur um eine Analogie zu handeln. Denn das untere Ende der A. brachialis liegt dorsalwärts vom M. pronator teres; die, ersterer wie anzunehmen homologe, A. poplitea aber hinter dem M. popliteus oder an dessen Beugeseite. Wahrscheinlicher ist es deshalb, dass nur der Ulnarkopf des M. pronator teres mit dem M. popliteus zu homologisiren ist, ersterer selbst aber, sowie der M. brachioradialis dem M. gastrocnemius lateralis resp. medialis entsprechen, deren Homologa am Arm ihre Insertionen proximalwärts (auf den Vorderarm) zurückgezogen haben. In diesem Falle wäre der M. flexor carpi ulnaris nicht etwa dem M. gastrocnemius lateralis gleichzusetzen, sondern vielleicht dem *M. peronaeus longus* (s. S. 44 und Mm. interossei, S. 48), sowie dessen Sesambein dem Os pisiforme (S. 40). — Der *M. peronaeus brevis* hat in seiner Insertion einige Aehnlichkeit mit dem M. extensor carpi ulnaris. Die Verschiedenheit der Ursprünge gestattet jedoch nur dann beide Muskeln zu homologisiren, wenn man annimmt, dass der Ursprung des M. peronaeus brevis sich ursprünglich weiter proximalwärts auf den Condylus lateralis femoris erstreckt hätte (s. a. Variet. der Mm. extensor carpi ulnaris und peronaeus brevis).

Die *Mm. palmaris* und *plantaris* sind nicht ohne weiteres zu homologisiren. Zwar ist es verkehrt, wenn Hyrtl[1]) den letzteren sich nur an den Calcaneus ansetzen lässt, da der Uebergang in das Lig. laciniatum resp. die Fascia plantaris sich darstellen lässt. Bei Säugethieren, z. B. bei Lepus, ist der M. plantaris ein starker Muskel, der den nicht vorhandenen M. flexor digitorum pedis sublimis ersetzt. Da auch der M. palmaris longus als ein abgespaltenes Bündel[2]) des M. flexor digitorum manus sublimis aufgefasst werden darf, so sind die Mm. flexor digitorum manus sublimis incl. des M. palmaris und der M. plantaris mit dem M. flexor digitorum pedis brevis zusammen einander homolog. Denn die Sehnen des letzteren Muskels (so gut wie bei Lepus diejenigen des M. plantaris) werden von den Sehnen des M. flexor digitorum pedis longus durchbohrt. Der als *M. quadratus plantae* bezeichnete accessorische Kopf des letzteren Muskels fehlt an der Hand; ebenso der M. extensor digitorum pedis brevis. Letzterer kommt jedoch in homologer Weise an der Hand als Varietät vor; der M. quadratus plantae kann sich in die Mm. lumbricales pedis fortsetzen (Variet.) und wird daher von Macalister[3]) nebst den Mm. lumbricales, dem M. palmaris brevis und den Mm. flexores pollicis et hallucis breves als Theil eines an Hand und Fuss homologen Systems von oberflächlichen kurzen Beugern betrachtet — welche Auffassung jedoch erheblichen Zweifeln unterliegt.

Die Uebereinstimmung zwischen den *kleinen eigenen Muskeln der Hand und des Fusses* ist auffällig. Die Anzieher und Abzieher der beiden äusseren Finger und Zehen sind als differenzirte besonders entwickelte Mm. interossei

---

1) Lehrbuch der Anatomie des Menschen. 1846. S. 357. — 2) Meckel (System der vergleichenden Anatomie. Bd. III. 1828. S. 544) fasste den M. palmaris als oberflächlichen Bauch des M. flexor carpi radialis, Aeby (Zeitschrift für wissenschaftliche Zoologie. Bd. X. 1859. S. 53) als abgespaltenes Bündel des M. flexor carpi ulnaris auf. Für letzteres würde die Nachbarschaft der Ursprünge des M. plantaris und des dem M. flexor carpi ulnaris angeblich homologen M. gastrocnemius lateralis sprechen. Indessen können die Mm. palmaris longus und plantaris nicht ohne Weiteres einander homologisirt werden (s. oben); das Verwachsensein von benachbarten Muskeln an ihren Ursprüngen ist eine sehr häufige und ziemlich bedeutungslose Erscheinung: andernfalls müsste man beim Kaninchen (W. Krause, Anatomie des Kaninchens. 1868. S. 110) den M. palmaris longus zum M. flexor digitorum profundus rechnen wollen. — 3) Annals of natural history. 1868. I. S. 313.

zu betrachten. Die Mm. flexores breves dieser Finger und Zehen liegen verhältnissmässig tief und haben keine Beziehung z. B. zum M. flexor digitorum pedis brevis. Der M. opponens pollicis fehlt am Fusse nur scheinbar: er wird durch die vom Os tarsale I entspringenden Bündel des M. abductor hallucis repräsentirt; auch greifen die Ursprünge des Caput transversum m. adductoris hallucis weit auf die distalen Enden der Mittelfussknochen hinüber.

Die *Mm. interossei* manus und pedis sind einander homolog, mit der Ausnahme, dass sich der M. interosseus volaris I an die Ulnarseite des zweiten Fingers setzt, der M. interosseus plantaris I an die Tibialseite der dritten Zehe. Umgekehrt inserirt sich der M. interosseus dorsalis manus II an die Radialseite des dritten Fingers, der M. interosseus dorsalis pedis II dagegen an die Fibularseite der zweiten Zehe. Beides hängt damit zusammen, dass die Längsaxe, gegen welche die Mm. interossei volares adduciren und von welcher die Mm. interossei dorsales abduciren, an der Hand durch die Phalangen des dritten Fingers, am Fuss aber durch die der zweiten Zehe geht. Beides weist auf eine Lücke in unserer Erkenntniss dieser Homologien hin. (Vernachlässigt man die Differenz, so ergibt sich das obige Schema — S. 45.)

Mit Rücksicht auf die Nervenverbreitung würde nämlich die einfachste Erklärung für das abweichende Verhalten der Mm. interossei an der Hand und am Fuss aus der Annahme sich ergeben, dass *Daumen und Hallux einander gar nicht homolog sind.* Letzterer würde Daumen und Zeigefinger repräsentiren, die vierte Zehe dem kleinen Finger entsprechen, die fünfte Zehe aber einem sechsten Strahl. Ursprünglich wären also an der Hand wie am Fusse sechs Digiti vorhanden: der sechste persistirt am Fusse und verkümmert an der Hand gänzlich; der erste und zweite werden oben zum Daumen und Zeigefinger, unten zur grossen Zehe. Hiermit stimmt die phylogenetische Thatsache überein, dass bei sämmtlichen Affen [1]) die dritte Fusszehe diejenige ist, welche (anstatt der zweiten des Menschen) zwei Mm. interossei dorsales erhält.

Blutgefässe.

Nur in allgemeinen Grundzügen lässt sich eine Uebereinstimmung der Gefässvertheilung an der oberen und unteren Extremität darlegen; für die meisten Gefässe fehlt das Verständniss ihrer morphologischen Genese noch gänzlich und bis jetzt sind viele Blutbahnen nicht auf einander wechselseitig zurückzuführen. Dies erklärt sich daraus, dass die grossen Stämme durch stärkere Entwicklung einzelner Maschenzweige eines zusammenhängenden Netzes von embryonalen Arterien entstehen. Indem an der oberen und unteren Extremität differente Linien des Netzes sich vorwiegend ausbilden, die ursprünglich in einander einmünden, resultirt das sehr verschiedene Aussehen, welches die fertigen Gefässbäume darbieten.

Unter den Arterien sind schon die Hauptstämme (Aa. cruralis und brachialis) einander zwar analog, wahrscheinlich aber keineswegs homolog. Die A. brachialis wird an der unteren Extremität durch den fast microscopischen R. ischiadicus der A. ischiadica repräsentirt. Ursprünglich dürfte derselbe in die A. poplitea münden wegen seines häufigen Anastomosirens (II, 641) mit der A. articularis genu superior lateralis, und erst die A. poplitea wird dem untersten Abschnitt der A. brachialis homolog. Auch weiter

---

[1]) Bischoff, Sitzungsberichte der k. bayerischen Akademie der Wissenschaften. II. Cl. Bd. X. 1870.

abwärts kehrt eine genauere Uebereinstimmung erst an den distalen Extremitäten-Enden wieder. Seit Meckel (1817) parallelisiren die Meisten freilich die A. radialis der A. tibialis anterior, die A. ulnaris der A. tibialis posterior und die A. interossea communis der A. peronaea. Dies sind jedoch nur Analogien keine Homologien, denn für letztere sind nicht die Function (Versorgung eines Körpertheiles mit Blut), sondern in erster Instanz die Lage-Verhältnisse entscheidend. Da an der Homologie zwischen A. brachialis und cruralis mindestens erhebliche Zweifel bestehen, so sind auch die für sich selbst correspondirenden Aa. circumflexa humeri anterior und posterior als den gleichnamigen Arterien am Femur im Uebrigen nur analog aufzufassen. Die A. brachialis spaltet sich in die Aa. radialis und ulnaris: letztere entspricht dem Archipterygium, erstere dem ersten Nebenstrahl (S. 40), also dem Radius, den Oss. carpi radiale, carpale I und den Knochen des Daumens. Die A. interossea communis gehört wohl dem zweiten Nebenstrahl an, d. h. den Oss. intermedium, carpale II und Zeigefinger: wenigstens würde dafür ein von C. Krause dargestelltes Präparat sprechen, an welchem eine aus der A. interossea antibrachii volaris stammende A. mediana vorzugsweise den Zeigefinger[1]) versorgt. Der dritte und vierte Nebenstrahl resp. Finger würden dann durch die Aa. digitales volares communes III und IV hauptsächlich versorgt. — An der unteren Extremität entsprechen die A. tibialis posterior bis zur Ursprungsstelle der A. malleolaris posterior lateralis — der A. radialis; die Aa. peronaeae communis und posterior nebst der in erstere mündenden A. malleolaris posterior lateralis und dem unterhalb gelegenen Abschnitt der A. tibialis posterior — der A. ulnaris; die A. interossea perforans wird durch die A. peronaea anterior repräsentirt, die A. interossea dorsalis antibrachii aber durch den Unterschenkeltheil der A. tibialis anterior. Letztere ist freilich ein bei weitem stärker entwickeltes Gefäss, welches mit seinen Endverzweigungen bis zu den Zehenspitzen reicht, doch erklärt sich dies aus den Anastomosenbildungen im Rete carpeum dorsale resp. am Fussrücken. Die A. tibialis posterior am Fusse aber darf als ein Gefäss betrachtet werden, welches nach und nach aus drei verschiedenen Quellen Blut erhielt. Ursprünglich aus der A. peronaea, deren Fortsetzung die A. malleolaris posterior lateralis aus der A. tibialis posterior bildete. Manche betrachten noch heute diese A. malleolaris als einen Ast der A. peronaea, obgleich wegen des grösseren Kalibers und relativ grösserer Stromgeschwindigkeit (in Folge der etwas verminderten Reibung an den Wänden) der Blutstrom ohne Zweifel rückläufig geworden, d. h. gegen die A. peronaea hin gerichtet ist. — Zweitens aus einer *A. saphena*. Wie die vergleichende Anatomie lehrt, ist die A. tibialis posterior am Fusse mancher Säugethiere (z. B. beim Kaninchen[2]) die directe Fortsetzung einer oberflächlich verlaufenden, die V. saphena magna begleitenden A. saphena magna, für welche es an der Hand kein Homologon gibt. Mit Ausnahme der freilich nicht ohne weiteres zu parallelisirenden, übrigens keineswegs seltenen Fälle, wo eine nahe der Oberfläche gelegene, der V. cephalica ungefähr entsprechende Arterie (sog. oberflächlich verlaufende A. radialis) am unteren Ende des Vorderarmes in die eigentliche A. radialis einmündet, oder letztere an der Hand ersetzt. — Drittens, nachdem die A. saphena beim Menschen verschwunden ist, gleichwie die A. peronaea incl. der A. malleolaris posterior lateralis verkümmerte, erhält nun das untere Ende der A. tibialis posterior schliesslich sein Blut als mehr geradlinige Fortsetzung

1) W. Krause in Henle's Gefässlehre. 1868. S. 276. — 2) W. Krause, Anatomie des Kaninchens. 1868. S. 199.

des Unterschenkeltheiles der A. tibialis posterior (welcher eigentlich der A. radialis homolog ist). So erklärt sich, dass die der A. interossea dorsalis homologe A. tibialis anterior an Kaliber zunimmt, indem die A. dorsalis pedis der Endverbreitung der A. radialis entspricht, welcher letzteren am Unterschenkel, wie gesagt, die A. tibialis posterior homolog ist.

Abgesehen von der vergleichenden Anatomie und den Lage-Verhältnissen beim Menschen, auf welche letztere hier nicht weiter eingegangen zu werden braucht, da sich ihre Deutung aus den schon festgestellten Homologien der Extremitätenknochen und -Muskeln von selbst ergibt, wird obige Auffassung der arteriellen Homologien noch durch das Studium der Varietäten (s. letztere) bekräftigt. Die A. ischiadica kann sich direct in die A. poplitea fortsetzen, während die A. cruralis verkümmert ist: die Hauptarterie der unteren Extremität bekommt dann ihre ursprünglich normale Lage längs des N. ischiadicus, der den Nn. medianus und ulnaris zugleich (S. 52) homolog ist, wieder. (Bei den Vögeln bildet ebenfalls die A. cruralis eine Fortsetzung der A. ischiadica.) Der A. cruralis würde hiernach die A. collateralis brachii radialis, welche den N. radialis (homolog dem N. cruralis) begleitet, entsprechen; das untere Ende der letzteren dagegen wird von dem R. musculo-articularis der A. cruralis repräsentirt: wenn man nicht die A. articularis genu suprema dafür nehmen will.

Was die Varietäten am Unterschenkel betrifft, so geht bei verkümmerter A. tibialis posterior eine starke A. malleolaris posterior lateralis als Fortsetzung der A. peronaea communis in die A. tibialis posterior über und verstärkt [1]) deren distale Verbreitung am Fusse. Ferner kann die A. tibialis posterior ganz fehlen, während die A. peronaea nicht nur deren Aeste abzugeben übernimmt, sondern sogar in ihrem Verlaufe den gleich zu erwähnenden Arcus peronaeotibialis einzuhalten vermag [2]). Endlich kann die A. tibialis anterior verkümmert sein, schon am Unterschenkel endigen, wobei ihre Homologie mit der A. interossea dorsalis um so schlagender hervortritt. — Die Aa. interosseae antibrachii communis und volaris fehlen an der unteren Extremität.

Das Rete articulare cubiti ist dem gleichnamigen Netz des Kniegelenkes im Allgemeinen homolog und dasselbe gilt von denjenigen am Handgelenk, dem Rete malleolare (mediale und laterale), calcaneum etc. Auch die Aa. interosseae dorsales und volares manus entsprechen den gleichnamigen Arterien (dorsales und plantares) am Fusse; der Arcus tarseus dorsalis wird durch das Rete carpeum dorsale repräsentirt, der Arcus volaris profundus aber entspricht dem Arcus plantaris. Die der A. ulnaris homologe Arterie macht also am Unterschenkel oberhalb des Malleolus lateralis eine Wendung im rechten Winkel tibialwärts (A. malleolaris posterior lateralis), dann, ebenfalls im rechten Winkel nach unten (A. tibialis posterior) und kehrt in der Fusssohle bogenförmig wieder fibularwärts zurück, um in den Anfang des Arcus plantaris überzugehen: so dass dieser Anfang ungefähr in der Verlängerung der Verlaufsrichtung der A. peronaea communis gelegen ist.

Auf diese Weise beschreibt sie gleichsam einen tibialwärts convexen resp. rechtwinklig umgebrochenen Bogen, den *Arcus peronaeotibialis*. Ein Homologon des Arcus volaris sublimis findet sich am Fusse nur als Varietät: Arcus plantaris sublimis. Derselbe fehlt in der Norm, weil das Homologon des R. volaris superficialis a. ulnaris am Fusse — vielleicht in Folge des

---

1) Tiedemann, Supplementa ad tabul. arteriar. 1846. Tab. LI. Fig. 4. Hyrtl, Denkschriften der k. Akademie der Wissenschaften zu Wien. 1864. Bd. XXXI. Taf. VI. Fig. 3. — 2) Hyrtl l. c. Taf. III. Fig. 1.

Wachsthums des Calcaneus — verkümmert ist und letzterer Ast nur durch das Ende der A. peronaea posterior repräsentirt wird.

Zur Uebersicht wird die Tabelle dienen:

Homologe Arterien an den Extremitäten.	
Obere Extremität	**Untere Extremität**
A. brachialis	R. ischiadicus a. ischiadicae u. A. poplitea
A. collateralis radialis	A. cruralis, R. musculo-articularis u. A. articularis genu suprema
A. circumflexa humeri anterior	A. circumflexa femoris anterior (s. externa) — vergl. S. 49
A. collateralis media	R. descendens a. circumflexae femoris anter.
A. circumflexa humeri posterior	A. circumflexa femoris posterior (s. interna) — vergl. S. 49
Rete articulare cubiti	Rete articulare genu
A. radialis, Vorderarmtheil	A. tibialis posterior, Unterschenkeltheil
A. ulnaris	A. peronaea communis A. tibialis posterior am Fusse
R. volaris superficialis a. ulnaris	A. peronaea posterior
A. interossea antibrachii dorsalis	A. tibialis anterior, Unterschenkeltheil
Rete carpeum dorsale	Arcus tarseus dorsalis
Rete carpeum volare	Rete calcaneum etc.
Aa. interosseae metacarpi dorsales	Aa. interosseae metatarsi dorsales
Aa. digitales manus dorsales	Aa. digitales pedis dorsales
Arcus volaris profundus	Arcus plantaris
Aa. interosseae metacarpi volares	Aa. interosseae metatarsi plantares
Aa. digitales volares	Aa. digitales plantares

Was die Venen anlangt, so theilen sie selbstverständlich die Homologien der gleichnamigen Arterien, welche sie begleiten. Die oberflächlichen Venen hat Bardeleben[1]) durch Zusammenziehung der Vv. basilica am Oberarm, mediana (mediana basilica) und cephalica am Unterarm zu einer *V. princeps brachii*[2]) auf die V. saphena magna zurückzuführen unternommen (vergl. II, 687 u. 699: Fig. 418 u. 425). Die V. saphena parva wird dann der V. basilica am Unterarm homolog; die V. cephalica am Oberarm aber als ein abwärtssteigender Ast[3]) der V. princeps brachii angesehen, welcher am Oberschenkel durch eine *V. femoropoplitea* ersetzt wird, die ihrerseits in der Kniekehle mit den Vv. poplitea und saphena magna communicirt — nach folgendem Schema:

Homologe Venen an den Extremitäten.	
V. cephalica am Vorderarm V. mediana V. basilica am Oberarm	V. saphena magna
V. basilica am Vorderarm	V. saphena parva
V. cephalica am Oberarm	V. femoropoplitea

Hierdurch werden jedoch die Bedeutung, der Verlauf und die Varietäten des obersten Theiles der V. cephalica, welcher mit der V. jugularis externa einen Ring um die Clavicula bilden kann (Variet,), nicht aufgeklärt.

1 Sitzungsberichte der Jena'ischen Gesellschaft für Medicin und Naturwissenschaft. 7. Novbr. 1879. — 2) s. *capitalis brachii*. — 3) *V. cephalica descendens*.

Nerven.

Unterlage der Homologisirung bildet das Princip, dass homologe Hautstellen und Muskeln von homologen Nervenfasern versorgt werden. Erstere ergeben sich aus ihren Lage-Verhältnissen zu den tiefer gelegenen auf einander zurückgeführten Knochen. Die Muskeln machen mehr Schwierigkeiten, weil in deren Homologisirung noch bedeutende Lücken bleiben (S. 44). Durch Verfolgung der betreffenden Nervenfasern und Nervenbündel proximalwärts erhält man die homologen Nervenstämme, und da finden sich bedeutende Differenzen. Mit anderen Worten: die Zusammenfassung der ersteren zu compacten Strängen unterliegt an der oberen und unteren Extremität verschiedenen Anordnungen. Während die Homologisirung der feineren peripherischen Verzweigungen aus dem Gesagten von selbst resultirt, beanspruchen die grossen Stämme deshalb eine besondere Erwähnung.

Homolog sind ohne Zweifel die Nn. medianus und plantaris medialis, resp. die Bahn des letzteren im N. tibialis und N. ischiadicus. Wahrscheinlich sind die Nn. radialis und cruralis einander theilweise homolog, wenigstens was die Extensorengruppen am Oberarm und Oberschenkel, sowie die radialen (medialen) Dorsalnerven des Daumens (resp. der grossen Zehe) anlangt. Dagegen vertheilen sich die dem N. ulnaris homologen sensiblen Fasern an der unteren Extremität auf die Nn. tibialis (ischiadicus) und peronaeus superficialis, und wenngleich der letztere am Capitulum fibulae in eine ähnliche Nachbarschaft zum Knochen tritt, wie der N. ulnaris am Olecranon ulnae, so ist doch der weitere Verlauf ein durchaus verschiedener: die den volaren Fasern des N. ulnaris homologen Bahnen liegen im N. tibialis (ischiadicus) und distalwärts im N. plantaris lateralis.

Einige weitere Details erhellen aus folgender Uebersicht:

Homologe Nerven an den Extremitäten.	
Obere Extremität	**Untere Extremität**
N. suprascapularis	N. gluteus superior
N. cutaneus minor	N. cutaneus femoris posterior N. obturatorius?
N. perforans (Oberarm)	N. ischiadicus (Muskeläste am Oberarm)
N. perforans (Vorderarm)	N. saphenus
N. axillaris	N. gluteus inferior
N. medianus	N. plantaris medialis } N. tibialis
N. ulnaris N. cutaneus major }	N. plantaris lateralis } N. tibialis N. peronaeus
N. radialis	N. cruralis
N. radialis (Hand)	N. peronaeus (Fuss)
N. lig. interossei	N. lig. interossei

Wenn auch, wie gesagt, noch manche Lücken bleiben, so ist doch die Homologie der Extremitäten überhaupt als durchgeführt anzusehen, wobei die Grundlage namentlich den Arbeiten von Gegenbaur verdankt wird.

Varietäten.

Die Anzahl und Verschiedenheit der anatomischen Varietäten wächst unabsehbar — um so rascher, je tiefer die Forschung eindringt.

Immer mehr anscheinend feststehende anatomische Verhältnisse können gelegentlich einmal anders sein. Alle Maass- und Gewichtsverhältnisse schwanken wie die Körpergrösse in weiten Grenzen. Versucht man Curven oder gekrümmte Oberflächen, Durchschnitte von Gelenk-Köpfen oder -Flächen mathematisch zu bestimmen, so scheitert der Versuch einer Annäherung an die Wahrheit nur zu oft an dem Umstande, dass die zu Grunde gelegten Kreisbögen etc. bei verschiedenen Individuen eine wechselnde Anzahl von Graden umfassen und nach verschieden langen Radien gekrümmt sind. Und die moderne Forschung zeigt, dass auch solche Systeme, welche wie die Nerven und manche Knochen von der älteren Anatomie [1]) zu den constantesten gerechnet wurden, erhebliche und keineswegs seltene Varietäten in gleichsam erschreckend grosser Mannigfaltigkeit darbieten.

Noch bedenklicher wird die Sachlage durch den Umstand, dass viele und nicht etwa schwierig festzustellende Anordnungen, die oft zugleich von grosser praktischer Wichtigkeit sind, nicht nur als schwankend sich herausstellen, sondern auch so häufig differiren, dass der eine Autor als Norm, was Andere als Varietät ansehen. Ist z. B. die grosse Zehe länger in der Norm oder die zweite? Man findet dann die Umschiffung der Klippe durch die Erklärung eingeleitet, dass die Anordnungen manchmal so wären, häufig aber ganz anders und in noch anderen Fällen wiederum davon verschieden. Vergeblich pflegt der Versuch zu bleiben, dergleichen Beschreibungen dem Gedächtnisse einzuprägen.

Kann das Wesentliche von dem Unwesentlichen, das Constante von dem zufällig Wechselnden zur Zeit nicht gesondert werden, so haben solche Schilderungen offenbar keinen Werth. Nicht in wissenschaftlicher Rücksicht, denn die wirklich vorhandene Mannigfaltigkeit der Thatsachen umfasst die ausführlichste Beschreibung doch nicht — abgesehen davon, dass ein Haufwerk beobachteter Thatsachen noch keineswegs Wissenschaft zu nennen ist. Auch nicht in praktischer Beziehung, denn der ausübende chirurgische Techniker oder Arzt kann im Einzelfalle gewöhnlich nicht voraussehen, welcher von den möglichen Fällen gerade diesmal realisirt ist.

Dass es Fälle und sogar zahlreiche Fälle gibt, in denen die eben getadelte Darstellungsweise die einzig mögliche ist, wird selbstverständlich nicht geleugnet. Nur darf man sie nicht auf so ziemlich jedes anatomische Verhältniss ausdehnen wollen, wozu besonders der Mangel an ausgedehnteren

---

[1]) „Die Bildung des Nervensystems ist so constant, dass Abweichungen nur äusserst selten vorkommen“ (Meckel, Pathologische Anatomie. Bd. II. Abth. 1. 1816. S. 156).

eigenen Untersuchungen Veranlassung wird. Untersucht und beschreibt man nur zwei oder drei Präparate, so lässt sich freilich nicht sagen, was eigentlich die Norm ist.

Varietäten sind Abweichungen vom normalen Bau, welche schon in früheren Lebensperioden, häufig in den ersten Monaten der Embryonal-Entwicklung, entstanden sind und die Functionen der Organe, an welchen sie sich befinden, nicht *merklich* beeinträchtigen, daher die Gesundheit nicht merklich stören. Ist letzteres der Fall, so fallen sie dem Gebiet der pathologischen Anatomie anheim und werden als *Missbildungen* bezeichnet. Erscheint es im Einzelfalle zweifelhaft, ob es sich um eine Varietät oder Missbildung handelt, so ist letzterer Annahme gemäss zu verfahren. Die hiernach übrig bleibenden wichtigeren Varietäten ziehen in folgenden Richtungen das Interesse auf sich.

1. Einige erklären sich aus der individuellen Entwicklungsgeschichte (Ontogenie): sie stellen einen Zustand dar, der in früheren Entwicklungsperioden normal ist und sich abnormer Weise beim Erwachsenen erhalten hat. Dabei kann eine weitere Differenzirung durch besonderes Wachsthum einzelner in Betracht kommender Theile, Rückbildung und Verkümmerung anderer u. s. w. stattfinden. Alle solche Varietäten können als *Hemmungsbildungen* bezeichnet werden, mit welchem Ausdruck das Stehenbleiben auf einer früheren Entwicklungsstufe angedeutet wird. Z. B. ein beim Erwachsenen einfacher Knochen entsteht beim Embryo aus zwei Verknöcherungspunkten. Dieselben bleiben dauernd getrennt und statt eines Knochen werden zwei gefunden (z. B. Os carpi radiale). Oder es erhält ein Körpertheil beim Fötus aus zwei verschieden verlaufenden arteriellen Gefässen sein Blut. In der Norm obliterirt das eine z. B. das oberflächliche — als Varietät wird das tiefliegende verschlossen und das oberflächliche bleibt beim Erwachsenen offen: beim sog. hohen Ursprung der A. radialis.

2. Eine andere Gruppe von Varietäten erinnert an ähnliche Verhältnisse bei Wirbelthieren. Die Aehnlichkeit oder vollständige Homologie wird durch die vergleichende Anatomie (Phylogenie) nachgewiesen. Da nach einer allgemein verbreiteten Hypothese alle solche Homologien auf Blutsverwandtschaft der Arten resp. Phylen unter einander zurückzuführen sind, so erwecken diese Varietäten ein hohes wissenschaftliches Interesse. Man pflegte sie früher, als ihre Bedeutung weniger gewürdigt wurde, einfach als „Thierähnlichkeiten" zu registriren. Durch das angedeutete genauere Untersuchungsverfahren erheben sich aber die Varietäten — wenigstens so weit die Beobachtung grösserer Reihen derselben die allmälige Hervorbildung verschiedener Formen und Uebergänge in normale Anordnungen bei differenten Arten kennen gelehrt hat — über den Rang anatomischer Curiosa: sie stellen der tiefer eindringenden Forschung zufolge das Band dar, welches scheinbar weit entfernte Formen unter einander verknüpft.

3. Sowohl die unter *1* und *2* verzeichneten Varietäten, als andere, welche onto- und phylogenetisch bisher nicht verstanden sind, können aus *praktischen* Gründen besondere Aufmerksamkeit verdienen. Das Vorhandensein einiger kann den operirenden Chirurgen oder den untersuchenden Arzt geniren, wenn derselbe nicht genügend darauf vorbereitet ist. Z. B. eine Arterie, die unterbunden werden soll, verläuft an anderer als ihrer normalen Stelle, gibt Aeste an Organe, die sie für gewöhnlich nicht versorgt. Oder sie wird von einem abnormen Muskelbündel oder Knochenvorsprung überdeckt (A. brachialis vom Processus supracondyloideus humeri) etc.

In anderer aber ebenfalls praktischer Hinsicht haben sehr viele häufig vorkommende Varietäten Interesse, weil sie die Widersprüche aufklären, die sich zwischen anatomischen Beschreibungen verschiedener Autoren bis auf den heutigen Tag vorfinden (vergl. S. 53 u. 57). Die Angaben der Handbücher über den Ursprung oder die Insertion mancher Muskeln, die Verästlungsweise einzelner Arterien, die Verbindungen verschiedener Nerven u. s. w. sind in beträchtlichem Grade different, während man denken sollte, dass über solch grobe macroscopische Verhältnisse keine Controversen mehr obwalten könnten. Sie erklären sich einfach so, dass der Eine als Varietät und vielleicht als eine gar nicht einmal erwähnenswerthe ansieht, was der Andere für die Norm hält. Dies ist der Punkt, wo nur eine massenhafte speciell zu diesem Zweck aufgenommene Statistik etwas nützen kann: beispielsweise in Betreff des häufig gemeinschaftlichen Ursprunges der Aa. pharyngobasilaris und pharyngopalatina. Nebenbei liegt in diesen Dingen die plausibelste Möglichkeit verborgen, anatomische Differenzen zwischen verschiedenen Menschenracen aufzudecken, die sich nicht ausschliesslich auf das Skelet beziehen [1]).

4. Varietäten, die aus einer Differenzirung von gewöhnlich einfachen Organen oder Körpertheilen entstehen. Z. B. finden sich überzählige Muskeln oder gesonderte Köpfe eines sonst isolirten Muskels. Dergleichen Befunde stellen nicht sowohl Hemmungsbildungen dar, als gleichsam ein weiteres Fortschreiten der Entwicklung über deren normale Grenze hinaus. Besonders Muskelvarietäten, proximalwärts gerückte Theilungen von Nervenstämmen etc. gehören hierher; einige sind phylogenetisch erklärbar. Bei anderen ist deren Existenz zwar aus allgemeinen Gesichtspunkten: wie Differenzirung, partielles Wachsthum etc. begreiflich, aber doch bisher nicht im Einzelnen studirt, auch noch nicht direct auf entwicklungsgeschichtliche oder phylogenetische Vorgänge zurückführbar. Von diesen werden, insoweit sie zugleich selten vorkommen, hier nur solche besprochen, die von den Autoren durch besondere Namen ausgezeichnet worden sind. Für sich allein liegt in letzterem Umstande zwar noch kein Grund, auf die benannte Varietät besonders aufmerksam zu werden: manchen sehr unwichtigen Modificationen hat der betreffende Schriftsteller (z. B. Gruber) einen eigenen Namen und sogar mehrere Synonyme nicht ersparen zu können geglaubt. Andere vielfach in der Literatur besprochene Dinge kann man aber am kürzesten auf solche Weise bezeichnen und häufig noch dazu eine weitläufige Beschreibung dadurch ersetzen.

Combination von Varietäten. Was die Häufigkeit der Varietäten in den verschiedenen Systemen anlangt, so kann man wohl im Allgemeinen annehmen, dass diejenigen der Venen und Arterien am häufigsten vorkommen, auf diese folgen Muskeln, dann Nerven oder Knochen. In Betreff der Eingeweide sind die Einzelheiten zu vergleichen.

Nun ziehen innerhalb desselben Systems auftretende Varietäten nicht selten andere nach sich: abnorme Muskeln oder Arterien finden sich sowohl am Oberarm, als am Vorderarm u. s. w. Ebenso ist es eine häufige Erscheinung, dass Varietäten verschiedener Systeme sich combiniren können. Insofern z. B. Knochenvarietäten durch abnormen Gefässverlauf entstehen (S. 62), erscheint dies selbstverständlich. Ueberzählige Muskeln oder Muskelköpfe erhalten ihre Blutgefässe und Nerven aus der Nachbarschaft und zwar letztere, soweit bekannt, stets von derselben Quelle, die den normalen Muskel versorgt haben würde. Muskelvarietäten können symmetrisch an beiden

[1]) Hierfür würde zunächst freilich die Existenz subtropischer Anatomen Vorbedingung sein (vergl. S. 1).

Körperhälften auftreten; bei den übrigen Systemen kommt dies seltener vor. Manchmal combinirt sich die Varietät eines Muskels mit solchen von benachbarten, was auf ein gemeinschaftliches Causal-Moment zurückschliessen lässt. Auch Varietäten der Eingeweide bedingen Anomalien in Folge der Versorgung ersterer mit Gefässen resp. Nerven. Varietäten von Arterien ziehen öfters solche für diejenigen Venen nach sich, welche die variirende Arterie begleiten, nicht aber von Nerven, denn letztere pflegen ganz unbetheiligt zu bleiben, wenn die Blutgefässe variiren.

Alle diese Verhältnisse sind leicht verständlich. Aber auch Bildung von Varietäten an entfernten Körperstellen, die Häufung ersterer in derselben Leiche, die Combination von Muskel- mit Blutgefäss-Arterien- resp. Nerven-Varietäten oder letzterer unter einander sind nicht ungewöhnliche Erscheinungen. Merkwürdig und unerklärt bleiben dergleichen Fälle, wo eine bestimmte Leiche eine grosse Anzahl der verschiedensten Varietäten darbietet: sowohl im Muskel- als Gefässsystem. Man kann einen Causalzusammenhang vermuthen, doch zur Zeit nicht näher nachweisen. Wahrscheinlich sind die Anomalien in der Anlage des Blutgefässsystems als die primären anzusehen. Jene Combinationen deuten auf in der Entwicklungsgeschichte weit zurückliegende Störungen beim Embryo, die sehr unbedeutender Natur sein können, z. B. Verstopfung irgend eines kleinen arteriellen Aestchens durch locale Blutgerinnung oder dergl., oft aber sich allen Hypothesen über ihr Wesen unzugänglich zeigen.

Manche Varietäten würden nicht zu erklären sein, wenn nicht auf die secundären Veränderungen benachbarter Theile (z. B. Spina iliopectinea und M. psoas minor; A. brachialis und Processus supracondyloideus humeri), sowie auf Entwicklungsgeschichte (z. B. Os Incae, Os zygomaticum superius) und Phylogenie (z. B. Ductus pancreaticus) Rücksicht genommen wird. Dies ist daher, so weit es nöthig, geschehen, wobei die gesammte Anatomie des Menschen als bekannt vorausgesetzt werden durfte. Hierin liegt ein Vortheil gegenüber der gewöhnlichen Methode, welche jedem einzelnen Knochen, Muskel u. s. w. isolirte Notizen über dessen Varietäten anzuhängen pflegt.

Wie immer eine Varietät entstanden sein mag, so hängt ihre Wichtigkeit doch grösstentheils von der Häufigkeit ab, in welcher sie vorkommt. Nun begleiteten die verschiedenen Autoren ihre Angaben bisher in der Regel mit Bezeichnungen wie: öfters, manchmal, zuweilen, nicht ganz selten. Einige scheinen sich der verschiedenen Ausdrücke einigermassen willkürlich zu bedienen, um mehr Abwechslung in die Monotonie ihres Textes zu bringen, Andere um die Worte ihrer Vorgänger in etwas andere Form zu kleiden. Nichts ist gewöhnlicher, als dass dieselbe Varietät von dem einen Schriftsteller mit demselben Recht als „selten“ bezeichnet wird, mit dem ein anderer sie „häufig“ nennt; Beide stützen sich dabei auf ihre eigene Secirsaalpraxis, in welcher natürlich bei relativ so kleinen Beobachtungsreihen der Zufall die grösste Rolle spielt. Man muss wissen, dass es Varietäten gibt, die nicht übersehen werden können und dennoch in Jahrhunderten nur einmal gefunden worden sind, z. B. ein doppelter Aortenbogen mit sechs grossen Aesten. Hiervon abgesehen, so sind jene Bezeichnungen immer so verstanden, dass sie die relative Häufigkeit von Modificationen in der Anordnung desselben Organs ausdrücken: sie beziehen sich aber keineswegs auf die Häufigkeit im Verhältniss zu Varietäten des betreffenden anatomischen Systems überhaupt. So wird z. B. der Ursprung der A. subclavia als letzter Ast des Arcus aortae

„häufig" genannt und es ist damit gesagt, dass derselbe öfter vorkommt, als die sonstigen Varietäten der Arterien des Arcus aortae. Ebenso sagen die Autoren, dass die A. obturatoria häufig aus der A. epigastrica entspringt: die Procent-Verhältnisse stellen sich aber für den ersterwähnten Fall auf etwa 2 %, für den letzteren auf circa 30 %. Dieser Sachlage gegenüber ist es nothwendig, nach ganz bestimmten Principien zu verfahren.

Sehr häufig werden diejenigen Varietäten genannt, welche in 40—50 % oder noch darüber aller Leichen — Körperhälften — Extremitäten etc. vorkommen, also fast oder ebenso häufig oder noch häufiger sind, als das für normal angesehene Verhalten. Aus solchen Frequenzziffern erklären sich zugleich die öfters differirenden Anschauungen, indem Einige als Varietät betrachten, was Andere für normal halten und umgekehrt.

Für *häufig* werden solche Varietäten erklärt, die in 25—40 % vorzukommen scheinen.

In den übrigen Fällen bilden die Ausdrücke: *öfters*, *manchmal* oder *mitunter* (10—25 %), *zuweilen* (1—10 %), *selten* (1 % oder weniger), *sehr selten* (nur einmal oder ein paar mal beobachtet) eine absteigende Scala. Wo sie gebraucht werden, genügt es jedoch wegen der unten zu erörternden Unsicherheiten der Beobachtung anzunehmen, dass es sich um einige oder mehrere Procente gehandelt habe. Ebenso wenn gar keine Angabe über die Häufigkeit gemacht wurde, wie bei manchen Varietäten der Blutgefässe.

Insofern Zahlen-Angaben in der Literatur überhaupt vorhanden sind, wird die Frequenz am einfachsten durch eine Procentzahl ausgedrückt, nöthigenfalls durch zwei oder mehrere Zahlen, wenn differirende Angaben verschiedener Beobachter vorliegen, oder unter Hinzufügung einer Notiz auf wie grosser Beobachtungsreihe die betreffende Ziffer basirt ist.

An sich ist es klar, dass nur möglichst grosse Beobachtungsreihen eine Garantie ihrer Zuverlässigkeit gewähren, insofern man von den übrigen Fehlerquellen (s. unten) absehen darf. Für gewöhnlich würde aber eine Angabe über die Anzahl der überhaupt statistisch untersuchten Leichen, Extremitäten u. s. w. deshalb sehr wenig nützen, weil deren absolute Zahlen meistens immer noch zu klein sind, um Zufälligkeiten auszuschliessen. Es ist vielmehr gerathen, auf die Procentzahlen sich zu beschränken, wobei zu bemerken, dass die Ziffern bei paarigen Organen stets auf die Zahl der untersuchten *paarigen Organe*, Extremitäten etc., nicht aber auf diejenige der benutzten *Leichen* sich beziehen (vergl. S. 60). Bei unpaaren Organen, Muskeln etc. fällt natürlich die Anzahl mit derjenigen der Leichen zusammen.

Die Durchführung letzterer Principien über eine möglichst grosse Anzahl von Varietäten und an recht vielen Leichen hat bereits zur Ausbildung eines besonderen Forschungszweiges, nämlich der *anatomischen Statistik* oder Massen-Anatomie (W. Gruber) geführt. Wie bei jeder Statistik genügt es aber nicht, irgend eine bestimmte Procentzahl anzugeben: man muss auch die Unsicherheit oder den wahrscheinlichen mittleren Fehler [1]) kennen, mit denen erstere behaftet ist. Absolut fehlerfreie Beobachtungsreihen sind bekanntlich überhaupt nicht zu erhalten; die Fehlerquellen können dagegen durch Erfüllung folgender Bedingungen vermindert resp. beseitigt werden, auf deren Berücksichtigung daher zu prüfen ist.

A. — Ob der Untersucher *ohne vorgefasste Meinung* beobachtet hat. — Einem geschickten Präparator ist es leider häufig eine Kleinigkeit, einen

[1]) Die wahrscheinliche Abweichung ist diejenige, deren Betrag bei vielfältiger Wiederholung der betreffenden Beobachtung in der Hälfte aller Fälle nicht erreicht, in der anderen Hälfte aber überschritten wird (Abbe, Jena'sche Zeitschrift für Naturwissenschaften und Medicin. 1879. Bd. XII. Supplement S. CI.).

Faserzug weiter zu verfolgen, als er eigentlich geht (z. B. die Sehne des M. pectoralis minor am Processus coracoideus), einem mit mehreren Zacken entspringenden Muskel einen weiteren Kopf hinzuzufügen (Rückenmuskeln), aus ein wenig lockerem Bindegewebe ein besonders benanntes Ligament herzustellen, dem dann der Erfinder jedesmal eine bedeutende praktische Wichtigkeit zu vindiciren beliebt, obgleich weder Chirurgen noch Pathologen durch die Entdeckung sonderlich erfreut zu sein pflegen etc. Der umgekehrte Fall ist noch häufiger: ein die Messerführung im Stillen geringschätzender Anatom schneidet ihm überflüssig Erscheinendes weg, wo aufmerksamere Präparation ganz andere und richtigere Resultate gegeben hätte u. s. w.

B. — Ob der Beobachter die Wahrheit finden *konnte.* — Hier handelt es sich vor Allem um Geschicklichkeit und Genialität, in zweiter Linie erst um die sog. Massenstatistik. Eine gründliche Untersuchung hat sich werthvoller erwiesen, als ein Dutzend oberflächliche. Auch eine imponirende Anzahl von Einzelbeobachtungen genügt für sich genommen noch keineswegs. Man kann die erhaltenen Zahlen an letzteren selbst prüfen, indem man sie in mehrere Beobachtungsreihen sondert; eine Vereinigung nach der Methode der kleinsten Quadrate ist jedoch zufolge der Natur des Objectes und der relativ geringen Anzahl der Einzeldaten illusorisch.

In Betreff des hier beispielsweise zu erörterndem Vorkommens eines Sesambeines oder Sesamknorpels im M. gastrocnemius lateralis hat die Statistik [1]) factisch ergeben:

Erste Untersuchungsreihe	an	440	unteren	Extremitäten:	Vorkommen	des	Sesambeines	in 17,8 %
Zweite	„	„ 500	„	„	„	„	„	„ 24,7 „
Dritte	„	„ 1400	„	„	„	„	„	„ 20,2 „
Mittel mit Berücksichtigung des Gewichtes jeder Untersuchungsreihe . . .								21,1 %

Hieraus kann man mit Sicherheit schliessen, dass die Beobachtungen ausreichend zahlreich und genau sind, um das Vorkommen eines Sesambeines oder Sesamknorpels in ca. $^1/_5$ aller Fälle behaupten zu dürfen.

Einwendungen oder Zweifel wären nun noch zu erheben in Bezug auf die Untersuchungsmethode. Gesetzt z. B. der erwähnte Sesamknorpel zerfiele mitunter in mehrere Stücke, die nur mit Hülfe des Microscopes sicher als solche erkannt werden könnten, so würde, falls dies Instrument nicht angewendet wäre, die Häufigkeit der Varietät unterschätzt worden sein. So kann man z. B. auf differente Häufigkeit von Varietäten kleiner Arterien keinen Rückschluss machen, wenn sie einerseits im injicirten, andererseits im leeren Zustande untersucht worden sind und zugleich die Frequenzziffer der Varietät im letzteren Falle geringer gefunden wurde. Tritt der umgekehrte Befund auf, so darf die Fehlerquelle als verschwindend angesehen werden.

C. — Grössere Sicherheit wird im Princip erlangt, wenn verschiedene Beobachter untersuchen, die weder durch vorgefasste Meinung befangen, noch in derartigen Aufgaben ungeübt sind, auch die besten Methoden gleichmässig anwenden. — Finden zwei Beobachter ähnliche Ziffern, ein dritter aber verschiedene und befand sich der Letztere zugleich an einem anderen Orte, so liegt die Vermuthung nahe, dass es sich um Racen- oder nationale Differenzen z. B. zwischen Slaven, Germanen etc. handle. Dergleichen Hypothesen würden nur durch sehr grosse Beobachtungsreihen zu beweisen sein. Beispielsweise wurde für das Vorkommen eines nicht häufigen *M. sternalis* an irgend einer Körperhälfte constatirt: von Gruber [2]) an 100 Leichen in 4 %; von Turner [3])

1) Gruber, Mémoires de l'académie impériale des sciences de St. Pétersbourg. 7. Sér. T. XXII. 1875. — 2) Die supernumerären Brustmuskeln des Menschen. 1860. — 3) Journal of anatomy and physiology. 1867. T. I. S. 246.

an 650 Leichen in 2,3 %; von Wood[1]) an 175 Leichen in 2,3 %. Hieraus darf man nicht etwa schliessen, dass die Frequenz der Varietät bei Engländern beträchtlich geringer ist, sondern nur, dass die Zahlen bei der absoluten Seltenheit jenes Muskels noch zu klein sind und die Wahrheit zwischen 2 und 4 % gelegen ist. In zweifelhaften Fällen wird aber die kleinere Ziffer als sicherer betrachtet (vergl. S. 60 u. 93).

D. — Ist die zu prüfende Varietät in Bezug auf ihre Frequenzziffer eine *sehr seltene*, so genügen Hunderte und selbst Tausende von Einzelbeobachtungen nicht, um jene Ziffer endgültig festzustellen. Hat man sie z. B. einmal unter 1000 Fällen gefunden, so kann sie im nächsten Tausend mehrere Male wiederkehren, sie kann aber auch in Wahrheit eine Frequenz von nur 1 auf 10000 haben. Da sich jene Eine vorliegende Beobachtungsreihe nicht theilen lässt, so kann man die Zahlen nicht an sich selbst prüfen und folglich gar nichts über die Frequenz mit Sicherheit aussagen. Diese Befunde werden rein vom Zufall dictirt, nicht von den Gesetzen der grossen Zahlen.

Die Sache liegt gerade wie bei Rouge et Noir. Wenn noch so oft hinter einander die aufgedeckte Karte[2]) roth gewesen ist, so folgt daraus für den nächsten Einzelfall nicht die geringste Wahrscheinlichkeit mehr, dass nun Schwarz kommen werde: das Verhältniss ist und bleibt $\frac{1}{1}$, d. h. beide Farben haben gleiche Chance.

Die Unkenntniss dieser Verhältnisse, die man die Gesetze des Zufalles oder das *Gesetz der kleinen Zahlen* (II, 806) nennen könnte, hat schon zu den wunderlichsten Erklärungsversuchen geführt. Z. B. fand Wood[3]) das Sehnenbündel des M. abductor digiti minimi Variet.) zur Basis oss. metatarsi selbständig: 8mal in 16 weiblichen Leichen (25 %), 16mal in 54 männlichen Leichen (15 %) und schloss daraus auf eine grössere Thierähnlichkeit des weiblichen Körpers. Spätere Untersuchungen ergaben 81mal in 166 Leichen in Summa (24 %) und die scheinbare Häufigkeit beim Weibe klärte sich als *zufällige* Seltenheit beim Manne auf — hervorgerufen durch zu kleine absolute Zahlen.

Wie die anatomischen Varietäten gewöhnlich behandelt werden, bilden sie wahrscheinlich das langweiligste Capitel der Naturwissenschaften überhaupt. Jenes Rohmaterial, wie es z. B. durch die Beobachtungen von Gruber massenhaft zusammengetragen wurde, ist in der Regel wissenschaftlich vollkommen unbrauchbar. Um so mehr als darin Varietäten, Missbildungen und erworbene pathologische Veränderungen im buntesten Durcheinander enthalten zu sein pflegen. Von Interesse wäre

1) die Kenntniss der absoluten Häufigkeit einer Varietät — aus praktischen, nicht aus theoretischen Gründen. Denn eine nur einmal beobachtete Anomalie kann in ontogenetischer oder phylogenetischer Hinsicht das wichtigste Zwischenglied einer Kette von Einzeldaten abgeben und über eine Summe von Variationen unerwartetes Licht verbreiten.

2) Würden die ontogenetischen und phylogenetischen Beziehungen jeder Varietät zu discutiren sein, was hier nur selten, wie schon erwähnt wurde, und höchstens in Andeutungen geschehen kann. Umgekehrt sind, wie sich aus dem Gesagten ergibt, manche Varietäten gerade sehr geeignet, phylogenetische und physiologische Fragen aufzuhellen und hierin beruht ihre wissenschaftliche Bedeutung.

Um die Varietäten in letzterer Hinsicht auszunutzen, ist vor allem eine genaue Beschreibung unerlässlich. Anstatt die wesentlichen Dinge zu untersuchen, soweit dies aus technischen Gründen nur immer angeht, beschränken sich einige Anatomen, sogar noch in der neuesten Zeit, auf eine einigermassen umständliche, sogenannte genaue Beschreibung, die hier und da mit einem vollkommen sinnlosen Zahlen-Apparat ausgestattet wird.

Beispielsweise würden nach der augenblicklichen Sachlage jene wesentlichen Dinge bei einer Muskelvarietät darin zu suchen sein, dass man ausser Ursprung, Insertion, Lage und allenfalls dem Flächeninhalt des Querschnittes die Art der Nervenversorgung des betreffenden Muskels ermittelte, sowie ob in dem Bezirk des zugehörigen Hauptplexus Nervenvarietäten vorhanden waren. Denn der Muskel ist physiologisch ein End-Apparat seines Nerven.

Von solchen Dingen erfährt man aber aus den üblichen Beschreibungen meist gar nichts, so dass die auf letztere verwendete Mühe so gut wie verloren ist.

---

1) Proceedings of the royal society of London. 1868. — 2) Vorausgesetzt, dass sehr viele Karten vorhanden sind. — 3) Proceedings of the royal society of London. 1867. S. 518.

Die vorliegende Darstellung der Varietäten weicht mit Rücksicht auf diese Umstände in einigen Punkten von der herkömmlichen ab.

Vielerlei Formverhältnisse erscheinen hier unter den Varietäten, welche andere Autoren und namentlich der etwaige Entdecker als in der Regel vorkommend beschreiben. Es hat jedoch keinen Sinn, Dinge als normal hinzustellen, die für gewöhnlich in der Leiche nicht aufzufinden sind; namentlich gilt dies von manchen Cristae und Spinae der Skeletknochen (S. 61), welche zum Theil pathologischen oder Altersveränderungen ihre Existenz verdanken.

So viel als irgend möglich sind diejenigen Varietäten ausgeschlossen, welche in den Vorträgen und Handbüchern der pathologischen Anatomie zu den Missbildungen gerechnet werden. — Alle nur einmal oder einige wenige Male beobachteten oder mit Zweifeln behaftete Dinge, die sich gleichwohl seit Jahrhunderten in den Handbüchern fortschleppen, blieben unerwähnt. Eine Ausnahme von ersterem Satze findet nur statt, wenn die betreffende Varietät über morphologische oder physiologische Verhältnisse besonderes Licht verbreitet.

Bei den Arterien, Venen, Nerven geht die Beschreibung stets von den Stämmen aus, anstatt wie herkömmlich zu registriren, dass ein Ast irgend wo anders herkommt.

Die von verschiedenen Autoren angegebenen Zahlen sind theilweise mit der Unsicherheit behaftet, dass man nicht erfährt, ob das in Procenten berechnete Vorkommen auf ganze Körper oder auf Körperhälften zu beziehen ist. In solchen oder zweifelhaften Fällen überhaupt ist stets der niedrigste Procentsatz als gültig angenommen.

Es kann vorkommen, dass die in Klammern beigesetzten Procentzahlen nach der gegebenen Definition (S 57) etwas Anderes aussagen, als die in Worten beigefügte Angabe über die Häufigkeit, z. B. selten (30 %). Beispielsweise ist z. B. für das Vorkommen eines Schleimbeutels am M. iliopsoas minor in Worten „meistens" angegeben (II, 267), in Zahlen aber 17 % (s. Variet. der Schleimbeutel), Dieser Widerspruch ist mithin *absichtlich* und bedeutet, dass die Zahlenangaben für unzuverlässig zu halten sind z. B. wegen zu geringer Anzahl von untersuchten Leichen, dass aber zur Zeit keine bessere Statistik vorliegt. Denn die meisten Procentzahlen stammen aus Beobachtungsreihen, deren Werth — theils wegen der zu niedrigen absoluten Zahlen, theils aus anderen Gründen (vergl. S. 58) ein ungleicher und zweifelhafter ist. — Vergl. S. 108, Anm. 2.

In nachfolgender Uebersicht sind mithin nur die wichtigeren Varietäten, keineswegs alle berücksichtigt. Wenn also von einem Körpertheil keine Varietäten angeführt sind, so kann man keineswegs hieraus schliessen, dass solche überhaupt noch niemals beobachtet wurden. Ueberhaupt hat die Beschreibung sich mit den Grundthatsachen begnügt und sich nirgends in die Details verlieren. Gerade bei den Varietäten wechseln die letzteren aus leicht begreiflichen Gründen noch weit mehr, als dies schon bei den Gebilden des normalen Körpers theilweise der Fall ist, und jede ganz genaue Schilderung könnte eigentlich nur für ein gerade vorliegendes Beispiel der Varietät gelten, von welchem sie genommen ist. Die Grundlagen aber bleiben dieselben und aus ihnen sind auch die betreffenden Homologien zu erschliessen.

Varietäten der Knochen.

Sie entstehen auf folgende Arten:

1. Es ist ein accessorischer überzähliger Knochen vorhanden, der durch eine Naht mit dem normalen oder benachbarten verbunden ist. Ein Knochen kann auf solche Weise sich in zwei Hälften theilen (z. B. das Os parietale), oder ein Knochenfortsatz wird selbständig (z. B. das Acromion, das Os zygomaticum superius), oder es tritt ein Knochen zwischen anderen (überzählige Hand- und Fusswurzelknochen) oder an ungewöhnlichen Stellen auf (Sesambeine in Muskelursprüngen. Dieselben werden mit den betreffenden Sesamfaserknorpeln bei den Muskelvarietäten, z. B. der Mm. pronator teres, popliteus etc. besprochen).

2. Es bilden sich an ganz bestimmten Stellen der Knochen, die sehnigen Muskelursprüngen entsprechen, Hervorragungen: Tubercula, Processus etc.; oder es sind Sulci vorhanden, durch welche der Verlauf von Blutgefässen, Sehnen etc. angedeutet wird, der in der Norm am Knochen nicht direct erkannt werden kann. Wenn dieselben nach Art einer Rolle wirkend die Verlaufsrichtung der betreffenden Sehne umändern, wie es in der Norm beim Hamulus pterygoideus oss. sphenoidei und dem Processus cochlearis für die Sehne des

M. mallei der Fall ist, so werden solche knöchernen Rollen auch wohl als *Processus trochleares*, Trochlearfortsätze, bezeichnet: z. B. am oberen Ende der Tibia für die Sehnen der Mm. gracilis oder semimembranosus; am unteren Ende desselben Knochens für die Sehnen der Mm. tibialis posticus und flexor hallucis longus; am Talus für (das Lig. talonaviculare und) die Sehne des M. flexor hallucis longus; an der lateralen Fläche des Calcaneus (Verknöcherung des vorderen Theiles des Retinaculum tendineum peronaeorum), am Os naviculare für die Sehne des M. extensor hallucis longus.

3. Umgekehrt können dergleichen Hervorragungen und Vertiefungen, die als normal beschrieben und vorausgesetzt werden, abnormer Weise fehlen.

Alle solche Merkmale am Knochen, mittelst welcher der Verlauf und die Anordnung benachbarter Weichtheile erkannt zu werden vermag, sind von besonderem topographischen Interesse. Sie bieten der Orientirung feste Punkte, und begreiflich ist das Bestreben, durch Auffindung neuer deren Anzahl zu vermehren. Nun sind diejenigen Knochenoberflächen, an welche Muskeln sich direct oder vielmehr an deren Periost ansetzen, im Allgemeinen glatt: Rauhigkeiten entstehen, wo Sehnenfasern mit dem Knochen zusammenhängen. Denn hier ist die Blutcirculation eine sparsame, wie in den Ligamenten, und damit dürfte die Ablagerung von Kalksalzen zusammenhängen, welche das Material für die eintretende Verknöcherung liefert. Die Rauhigkeiten, Processus, Tubercula etc., die von Muskelansätzen herrühren, sind also während des Lebens, meist nach der Pubertät, sogar erst in höherem Alter entstehende Bildungen. Am deutlichsten ausgesprochen bei Männern, speciell bei muskelstarken Individuen ist es gleichwohl nicht unwahrscheinlich, dass ihre Ausbildung zum Theil auch von senilen oder selbst von pathologischen Circulationsstörungen, z. B. bei sog. Rheumatismen, influirt wird. Vorsichtige Autoren pflegen den nicht allgemein anerkannten, aber wenn sie vorhanden sind, als Orientirungspunkte gern benutzten Muskelrauhigkeiten etc. durchweg ein „öfters — meistens — gewöhnlich“ zu constatirendes Vorkommen zuzuschreiben. Weniger aufmerksame Leser und kürzere Lehrbücher übersehen diese Notiz oder lassen sie weg, und dann scheint es beim Studium eines einzelnen Skelets oder Knochens, als ob ein normal vorhanden sein sollender Orientirungspunkt als Varietät fehle. Es muss deshalb hervorgehoben werden, dass hier alle derartigen Hervorragungen, Sulci etc. ohne Weiteres unter die Varietäten verwiesen werden, welche nicht wenigstens an der Majorität der Skelette ohne Schwierigkeit aufzufinden sind.

Allerdings liegt es nahe, hierbei Ausnahmen zuzulassen. Es kommt vor, dass ein Sulcus eines Knochens durch einen sehnigen Strang zum Ringe geschlossen wird (z. B. zum Foramen supraorbitale des Stirnbeines), und nun kann die Verknöcherung mehr oder weniger vollständig sein: statt des Foramen findet man eine Incisura. Oder statt einer bindegewebigen Trochlea in der Fovea trochlearis des Stirnbeines eine Spina trochlearis, welche aus partieller Verknöcherung jener Trochlea hervorgeht. In dergleichen Fällen entscheidet das procentische Verhältniss die Frage, was man als Norm anzusehen habe.

Abnorme Fortsätze kommen auch ohne Beziehung zu Muskel-Ansätzen vor. Sie können mit benachbarten beweglichen Knochen in Verbindung treten und dadurch *überzählige Gelenke* erzeugen oder sich an der Zusammensetzung von normalen Gelenken betheiligen.

4. Die Kanäle und Löcher, welche manche Knochen durchsetzen, können fehlen oder ungewöhnlich weit sein. Anstatt eines der Oberfläche naheliegenden Kanales ist mitunter nur ein Sulcus vorhanden. Oder es finden sich

überzählige Kanäle: entweder weil normale Kanäle resp. Foramina durch intermediäre Knochenbrücken getheilt werden, oder weil eine Furche sich durch Ueberbrückung in einen knöchernen Kanal verwandelt. Alle diese Varietäten pflegen mit abnormem Verlauf oder Ausbildung von Blutgefässen zusammenzuhängen; auch finden sich einige derselben an Stellen, wo Nervenstämme mit den Knochen in Berührung kommen, namentlich bei Schädelnerven.

5. Die lufthaltigen Knochenhöhlen oder sog. Knochenzellen (II, 13) welche in manchen Schädelknochen vorkommen, sind sehr ungleichmässig entwickelt: theils verkümmert, theils stark ausgebildet; sie greifen sogar abnormer Weise in die Substanz benachbarter Knochen hinein.

Schädelknochen.

Os sphenoideum.

Corpus oss. sphenoidei. Beim Fötus und öfters (10 %) beim Neugeborenen wird der Boden der Sella oss. sphenoidei von einem *Canal craniopharyngeus* [1]) durchbohrt, welcher einen Arterienast, sowie feine Venen enthält, ausserdem einen Fortsatz der Dura mater nach der Schädelbasis leitet, ursprünglich auch mit der Entwicklung der Hypophysis cerebri (I, 437) in Beziehung steht. — Selten verbindet sich der Processus clinoideus anterior direct mit dem posterior oder mit dem posterior und dem medius zu einem *Foramen interclinoideum commune,* oder mit dem Processus medius zu einem Foramen clinoideocaroticum (II, 28) und zugleich letzterer mit dem posterior zu einem *Foramen interclinoideum,* oder letzteres ist allein vorhanden. Die Processus clinoidei medii fehlen häufig. — Lateralwärts neben der Crista cribrosa findet sich jederseits zuweilen eine kleinere Hervorragung: *Ala minima.* Sowohl die letztere [2]) als die Crista cribrosa (W. Krause) können selbständige Knochenplättchen darstellen.

An der Vorderfläche des Körpers sind zuweilen (ca. 3 %) accessorische *Cornua sphenoidalia accessoria* [3]) vorhanden.

Das untere Ende des vorderen Randes der Ala magna kann als *Processus sphenomaxillaris* stärker hervorragen.

Medianwärts neben dem Foramen spinosum oder hinter dem Foramen ovale wird die Lamina triangularis zuweilen von einem *Canaliculus innominatus* (Arnold) für den N. petrosus superficialis minor durchbohrt. — Der Apex alae magnae ist (selten) ein isolirtes Knochenstück. Die *Spina orbitalis superior* [4]) der Ala magna fehlt öfters. Sie wurde von G. J. Schultz [5]) entdeckt, für constant erklärt [6]) und abgebildet, von Schwegel [7]), sowie später von Merkel [8]) bestätigt. — Nach Letzterem ist die Fissura orbitalis superior 22 mm lang, linkerseits aber gewöhnlich 1 bis 2 mm länger.

---

1) Landzert, Petersburger medicinische Zeitschrift. 1868. Bd. XIV. S. 133. — 2) Luschka, Zeitschrift für wissenschaftliche Zoologie. 1856. Bd. VIII. S. 123. — 3) s. *Conchae sphenoidales anteriores.* — 4) s. *recti lateralis.* Die Spina orbitalis inferior (II, 29) wurde ebenfalls von G. J. Schultz (l. c. — s. Anm. 5 — Taf. IX. Fig. 9 *b*) abgebildet und irrthümlich für homolog mit einer beim Igel (Hyrtl, Vergleichende anatomische Untersuchungen über das innere Gehörorgan. 1845. S. 44. Taf. II. Fig. 14 *b*) häufig vorkommenden Knochenspange an der lateralen Seite der Lamina lateralis proc. pterygoidei gehalten. Bedeckt von derselben, die eine bis zum Processus pterygoideus verlängerte Crista alae magnae darstellt, passirt beim Igel die A. maxillaris interna durch das auf diese Art gebildete Foramen. Dasselbe ist jedoch dem Foramen sphenoidale anterius (S. 63) homolog. — Mit der Spina orbitalis inferior verbindet sich der die Fissura orbitalis inferior ausfüllende glatte Muskel, M. orbitalis (I, 175); bedeckt von der Spina verläuft eine kleine Arterie nebst Vene, die zur V. ophthalmica inferior geht, während die Arterie (G. J. Schultz, l. c. S. 22) ein Ast der A. ophthalmica ist. — 5) Bemerkungen über den Bau der normalen Menschenschädel. 1852. S. 22. Taf. IX. Fig. 9. — 6) Vergl. Henle, Canstatt's Jahresbericht für 1854. S. 79. — 7) Zeitschrift für rationelle Medicin. 1859. Bd. V. S. 294. — 8) Graefe und Saemisch, Handbuch der Augenheilkunde. Bd. I. 1874. S. 10.

Processus pterygoidei. Von einer Zacke am oberen Ende der Lamina lateralis spannt sich zuweilen (7 %) eine knöcherne Verbindung zur Spina angularis hinüber: es ist ein verknöchertes *Ligamentum pterygospinosum*[1]) (II, 54). Sehr selten dagegen ist eine Verknöcherung des sog. *Lig. salpingopterygoideum*[2]): dies ist ein Streifen der Fascia buccopharyngea, welcher zwischen den Mm. tensor veli palatini und pterygoideus internus gelegen ist und vom Hamulus pterygoideus, nebst einer Zacke der Lamina medialis des Processus pterygoideus zur Spina angularis hingespannt ist. — An der Wurzel der Lamina lateralis findet sich selten ein Loch, *Foramen sphenoidale anterius*, zum Durchgange der A. maxillaris interna [Homologie mit dem Kaninchen[3]). Von Cuvier[4]) wurde dasselbe mit dem Canalis Vidianus verwechselt]. — Auch verläuft häufig ein Nebenkanal des Canalis Vidianus an der unteren Fläche des Processus ad vomerem; oder zwischen letzterem und dem Keilbeinkörper: *Canaliculus pharyngeus accessorius*; oder an der Bildung des Canaliculus pharyngeus (II, 30) betheiligt sich auch der laterale Rand der Ala vomeris: *Canalis vomerosphenoidalis lateralis inferior*[5]) (s. auch Variet. des Vomer, S. 71).

Os occipitis.

Pars basilaris. Im Innern der Verwachsungsstelle mit dem Corpus oss. sphenoidei findet sich öfters eine Faserknorpelmasse als Rest der früheren (II, 32) Synchondrosis sphenobasilaris. — Vor der Crista muscularis (II, 30) sieht man zuweilen eine kleine Grube, *Fovea parva*, in welcher sich vorzugsweise der M. rectus capitis anticus major inserirt.

Partes condyloideae. Die Gelenkfläche des Processus condyloideus wird häufig durch eine flache Furche oder einen queren Saum in eine vordere und hintere Hälfte getheilt (vergl. Variet. des Atlas, S. 74). Häufig (38 %) fehlt das Foramen condyloideum posterius einerseits (21 %) oder beiderseits 27 %). — Vor dem Processus intrajugularis[6]) (II, 31) ragt sehr häufig eine vordere Zacke, *Processus jugularis anterior*, am vordersten Ende der Incisura jugularis hervor. — Zwischen dem Processus condyloideus und der Incisura jugularis zieht häufig (38 %; beiderseits 26 %; einerseits 24 %) ein kleiner *Sulcus condyloideus*[7]), dem Rande der letzteren ziemlich parallel, in der Richtung vom Foramen condyloideum anterius zum posterius. Oberhalb und lateralwärts neben dem Foramen condyloideum anterius verlaufen häufig (30 %) feine *Foramina condyloidea accessoria*[8]), durch welche Venenzweige passiren. — Neben dem Processus jugularis ragt ein *Processus paracondyloideus*[9]) nach unten, welcher mit dem Processus transversus atlantis ein Gelenk bildet. Aehnliche Fortsätze oder *accessorische Gelenkhöcker* finden sich in Verbindung mit dem vorderen Bogen des Atlas oder dem Zahnfortsatz des Epistropheus. Alle diese Hervorragungen sind ziemlich selten (5 %); sie kommen sowohl symmetrisch, als unpaar oder in der Medianlinie vor, wie es scheint häufiger bei Männern als bei Frauen.

Pars squamosa. Gewöhnlich sind die Lineae semicirculares mediae stärker entwickelt, als die superiores; öfters ist es umgekehrt, was von der wechselnden Stärke des Mm. cucullaris abhängen dürfte, dessen sehniger

---

1) s. *pterygopetrosum Civinini*. — 2) s. *pterygosphenoideum externum*. — Als *Lig. pterygosphenoideum internum* s. *pterygosphenoideum* wird aber das Fascienblatt zwischen den Mm. tensor und levator veli palatini bezeichnet. — 3) W. Krause, Anatomie des Kaninchens. 1868. S. 48 und in Henle's Gefässlehre. 1868. S. 244. — 4) Leçons d'anatomie comparée. 1837. T. II. S. 477. — 5) s. *vomerobasilaris lateralis inferior*. — 6) s. *jugularis anomalus medius*. — 7) s. *Canalis condyloideus posterior inferior*. — 8) s. *Canaliculi accessorii*. — 9) s. *paramastoideus*.

Ursprung der letztgenannten Linie entspricht. An die Lineae semicirculares mediae heften sich die Mm. semispinales capitis resp. die dieselbe deckende Fascia nuchae. Zuweilen[1]) ist unter der Protuberantia occipitalis externa noch ein zweiter Höcker, das *Tuberculum linearum,* vorhanden, von welchem alsdann die Lineae semicirculares mediae und die Crista occipitalis externa ausgehen. Oefters hängen die Lineae semicirculares superiores mit der Protuberantia occipitalis externa nicht zusammen, sondern vereinigen sich oberhalb derselben in der Medianlinie. — Die obere Spitze der Pars squamosa oss. occipitis ist zuweilen von dem Rest der Schuppe abgetrennt und repräsentirt einen Schaltknochen: *Os interparietale*[2]). Dasselbe kann auch im hinteren Ende der Sutura sagittalis zwischen den Scheitelbeinen (*Os interparietale proprium*) gelegen sein, oder der kleinen Fontanelle (II, 54) entsprechen (*O. fonticulare posterius*[3]). Es entsteht beim Embryo aus paarigen Knochenkernen, die unter einander und nach der zehnten Schwangerschaftswoche mit dem oberen Rande der Pars squamosa oss. occipitis verwachsen (vergl. unten). Mit einem solchen Os interparietale ist das weit grössere *Os Incae*[4]) nicht zu verwechseln: die untere Begrenzung (Sutura transversa [II, 32] s. *Wormiana posterior*) des letzteren, welches die ganze obere Hälfte der Schuppe repräsentirt, beginnt am Angulus mastoideus oss. parietal., und geht nahe oberhalb der Protuberantia occipitalis externa hindurch. Das Os Incae ist bei alten Peruanern häufiger [constant bei Neugeborenen, v. Tschudi[5]); bei Erwachsenen in 14 oder 15 % vorhanden nach Virchow[6]], als bei anderen Racen und namentlich bei Deutschen [überhaupt in 0,2 — 0,3 % nach Welcker[7]); in 0,8 % bei Bayern nach Ranke[8]], wovon sein Name hergenommen ist. In der That handelt es sich um eine Hemmungsbildung (S. 54), resp. um Stehenbleiben auf einer früheren Entwicklungsstufe: das Os Incae repräsentirt den oberen niemals knorplig gewesenen Theil[9]) (II, 32) der Hinterhauptsschuppe. In der zehnten Schwangerschaftswoche ist derselbe beim Embryo durch die erwähnte Sutura transversa von der übrigen Pars squamosa oss. occipitis und durch den oberen Theil[10]) der Sutura lambdoidea von den Scheitelbeinen getrennt.

Os temporum.

Pars squamosa. Sie wird sehr selten von einem *Emissarium temporale*[11]) durchbohrt. Durch dasselbe findet in früher Embryonalzeit venöses Blut aus der Schädelhöhle seinen Abfluss (s. Variet. der V. jugularis externa). Vom Emissarium temporale, welches unter, seltener über der Wurzel des Processus zygomaticus gelegen ist, erstreckt sich nämlich ein *Sulcus petrososquamosus* längs der Fissura petrososquamosa und mündet in den Sulcus transversus. — Mit jenem Emissarium ist ein ebenfalls sehr seltenes (0,8 %) *Foramen meningeum* nicht zu verwechseln, durch welches ein Ast der A. meningea media (s. Variet. der letzteren) aus dem Sulcus meningeus in die Schläfengrube dringt. — Nur wenige Male wurde die Pars squamosa in zwei Theile gesondert angetroffen. — Ueber die *Spina zygomatica* des Processus zygomaticus s. Variet. des Os maxillare superius (S. 70). Die vordere Wurzel des Processus zygomaticus setzt sich medianwärts über die untere Fläche

---

1) Die betr. Darstellung Merkel's (1871) ist falsch. — 2) s. *sagittale* s. *triquetrum* s. *apicis squamae occipitalis.* — 3) s. *quadratum.* — 4) s. *triquetrum* s. *epactale proprium* s. *Squama occipitalis superior.* — 5) Archiv für Anatomie und Physiologie. 1844. S. 107. — 6) Ueber einige Merkmale niederer Menschenracen am Schädel. 1875. S. 91, und Zeitschrift für Ethnologie. 1878. Bd. IX. S. 276. — 7) Ueber Wachsthum und Bau des menschlichen Schädels. 1862. S. 107. — 8) Beiträge zur Anthropologie und Urgeschichte Bayerns. 1878. Bd. II. S. 1. — 9) Oder nach Hagen (Monatsberichte der k. Akademie der Wissenschaften zu Berlin. 1879. S. 264) nur durch den oberen grössten Abschnitt des genannten Theiles (Squama superior) der Pars squamosa oss. occipitis. — 10) *Sutura Wormiana anterior.* — 11) s. *Foramen jugulare spurium.*

der Pars squamosa mitunter in eine *Crista infratemporalis* fort, welche auf die Crista alae magnae oss. sphenoidei stösst: das glatte Feld zwischen der erstgenannten Crista und dem vorderen Saum des Tuberculum articulare wird als *Facies infratemporalis* (II, 29. Anm. 3) bezeichnet. Die hintere Wurzel dagegen setzt sich sehr häufig in eine rauhe, gebogene, an der lateralen Fläche der Pars squamosa aufsteigende *Linea temporalis* fort, welche mit der Linea temporalis inferior oss. parietalis zusammenfliesst. Vor der Linea temporalis und senkrechter als diese von der hinteren Wurzel des Processus zygomaticus aufsteigend läuft sehr häufig eine flache Furche, *Sulcus temporalis*, für die A. temporalis media (II, 591). — Ganz selten verbindet sich ein *Processus frontalis* der Pars squamosa oss. temporum mit der Pars frontalis oss. frontis und schliesst das Os parietale von seiner Verbindung mit der Ala magna oss. sphenoidei aus: durchschnittlich in 1,5 % bei Russen nach Gruber[1]), sowie bei Italienern nach Calori[2]), in 1,7 % bei Bayern und Franzosen nach Ranke[3]) und bei allen Menschenracen überhaupt in etwa 1 % (Stieda[4]). Häufiger (5,4 %) ist an derselben Stelle (der embryonalen vorderen Seitenfontanelle, II, 54) ein Schaltknochen und es ist nicht unwahrscheinlich, dass der Stirnfortsatz des Os temporum durch Verwachsung jenes Schaltknochens mit der Schläfenschuppe entsteht.

Pars mastoidea. Die Cellulae mastoideae communiciren zuweilen mit dem Sulcus petrosus superior oder der Fossa sigmoidea an der Innenfläche oder auch mit der Aussenfläche des Schädels, indem sie an den betreffenden Stellen perforirt sind.

Der Processus mastoideus ist durchschnittlich 12—15 mm lang, 18 bis 19 mm breit, 13—14 mm dick; derselbe wird zuweilen (8 %) durch eine *Sutura mastoideosquamosa* in eine kleinere vordere und grössere hintere Hälfte getheilt, oder es sind wenigstens Spuren einer solchen Naht vorhanden. Letztere entspricht der embryonalen Trennungslinie zwischen Pars mastoidea und Pars petrosa.

Pars petrosa. Die Pyramide ist öfters eher vierseitig als dreiseitig. Erklärt man die Crista petrosa für die Grenze zwischen zwei Längsabschnitten der Superficies inferior der Pyramide, so kann man der letzteren, die sich aus Pars petrosa und Pars tympanica (II, 35) zusammensetzt, eine vierseitige Gestalt zuschreiben. Hiernach wurden an derselben angenommen: eine hintere innere, vordere innere, hintere äussere und vordere äussere Fläche, wobei die Pyramiden-Längsaxe horizontal und transversal gestellt gedacht wird. Die Superficies superior ist sodann die vordere innere, die posterior die hintere innere, die inferior umfasst beide äussere Flächen. Ausser Angulus anterior, superior und posterior ist dann eine durch die Crista petrosa (II, 36) markirte untere Kante zu unterscheiden.

Superficies inferior. Von einer mehr oder weniger vollständigen Verknöcherung des Lig. stylohyoideum ist die schwankende Länge des Processus styloideus abhängig. Derselbe besteht in ersterem Falle aus mehreren in das genannte Ligament eingewebten Knochencylindern und kann, aus einem Stück bestehend, eine Länge von 6—8 cm erreichen. Bei vollständiger Verknöcherung des Lig. stylohyoideum (vergl. II, 34 u. 52) kann derselbe sogar mit dem Cornu minus oss. hyoidei verschmelzen. Diese Varietäten sind als Verknöcherungen des dritten Kiemenbogens (II, 54) zu erklären. —

---

1) Mémoires de l'academie impériale des sciences de St. Pétersbourg. 1874. Sér. VII. T. XXI. Nr. 5. — 2) Sull' anom. sutura fra la porz. squam. del temp. e l'oss. front. 1874. — 3) Beiträge zur Anthropologie und Urgeschichte Bayerns. 1877. Bd. I. S. 236. — 4) Archiv für Anthropologie. Bd. XI. 1878. S. 119.

Vor dem Foramen jugulare liegt mitunter (6 bis ca. 25 %[1]) ein abgesonderte *Foramen pro sinu petroso inferiori*, durch welches der Sinus petrosus inferior passirt. Dasselbe ist nicht mit der (II, 34) beschriebenen Trennung des Foramen jugulare durch die Processus infrajugulares in eine vordere Abtheilung für die Nn. glossopharyngeus, vagus, accessorius nebst dem normal verlaufenden Sinus petrosus inferior und eine hintere Abtheilung für die V. jugularis interna zu verwechseln.

Das Foramen jugulare ist (entsprechend dem grösseren Durchmesser des Sulcus und Sinus transversus dexter, s. II, 674) sehr häufig (65—69 %) auf der rechten Seite weiter als auf der linken, manchmal (24—27 %) ist es umgekehrt oder (4—11 %) beide Foramina sind einander gleich[2]. Gewöhnlich (63 %) fällt die grössere Weite mit Vergrösserung der Fossa jugularis[3]) der Pars petrosa oss. temporum zusammen. Was die Dimensionen[4]) anlangt, so beträgt die Länge bei Deutschen rechterseits durchschnittlich 14—16 mm, seine Breite 8—9; linkerseits die Länge 14—17, die Breite 7 mm. Die grösste von Rüdinger[2]) an 102 Schädeln gefundene Differenz zwischen rechts und links betrug 16 mm.

Superficies superior. An seinem hinteren Ende wird der Angulus superior häufig von einem *Canaliculus communicationis*[5]) durchsetzt, vermittelst dessen die mittlere Schädelgrube mit dem Sulcus transversus communicirt. — An demjenigen Theil der oberen Pyramidenfläche, welcher zwischen dem Hiatus canalis facialis und der Fissura petrososquamosa liegt, ist der Knochen immer ziemlich dünn und zuweilen auffallend zart oder durchbrochen. Es kann sich eine Längsspalte, *Fissura tegmenti tympani*, darin finden. Jener Theil bildet nämlich hier die Decke der Paukenhöhle, Tegmen tympani, und erhält davon seinen Namen.

Der Canalis caroticus communicirt öfters durch weite Oeffnungen mit der Paukenhöhle und auch die vordere Wand des Meatus auditorius externus ist öfters[6]) perforirt (vergl. Variet. des Ohres).

Superficies posterior. An derselben wechselt die (II, 35) erwähnte Mündung eines Canalis diploicus oder der Hiatus subarcuatus ihre Form nicht unbedeutend. Letzterer stellt nämlich eine grössere oder engere spalt- oder trichterförmige Grube dar, welche nahe unter dem Angulus superior, ungefähr in der Mitte seiner Länge, auf der Verbindungslinie zwischen Porus acusticus internus und Eminentia arcuata gelegen ist. Diese Grube enthält eine weiche, aus Bindegewebe, kleinen Venen und Arterien, auch Riesenzellen (I, 17) bestehende Masse. Beim Neugeborenen ist die Grube tiefer: *Fossa subarcuata*, und reicht unter den Canalis semicircularis superior.

Eine besondere Ausbildung erlangt sie bei Vögeln, sowie beim Kaninchen: *Fossa mastoidea* oss. temporum[7]), und nimmt bei diesen Thieren einen Lappen[8]) des Cerebellum auf. — Die ursprünglich überknorpelte Ver-

---

1) Theile, Zeitschrift für rationelle Medicin. 1855. Bd. VI. S. 239. — 2) Rüdinger, Monatsschrift für Ohrenheilkunde. 1875. Nr. 1. Dwight, Boston medial and surgical Journal s. Archiv für Augen- und Ohrenheilkunde. Bd. V. 1876. S. 464. — 3) Dwight, l. c. — Man hat der Erweiterung der Fossa jugularis die Hervorrufung von Wirbelbewegungen im Bulbus venae jugularis internae und dadurch von subjectiven Gehörsempfindungen oder sogar Gehörshallucinationen zugeschrieben, ihre Verengerung als Causalmoment für Selbstmordsneigung angesehen. Letzteres ist ein interessantes Beispiel, wie man kleine Zahlen (17 mal an 21 Schädeln) anatomischer Statistik *nicht* benutzen darf (vergl. W. Krause, Zeitschrift für rationelle Medicin. 1857. Bd. II. S. 77); wenn Ersteres richtig wäre, so müssten 69 % aller Menschen constant ein Summen vor dem rechten Ohre haben. — 4) Herberg. v. Walther's und Ammon's Journal. 1845. Bd. IV. S. 372. — 5) s. *Aquaeductus communicationis*. — 6) Hyrtl. Sitzungsberichte der k. Akademie der Wissenschaften zu Wien. Math.-naturw. Cl. 1858. Bd. XXX. S. 278. — 7) W. Krause, Anatomie des Kaninchens. 1868. S. 51, 139 u. 219. — 8) Verletzungen desselben würden die durch Zerbrechen der Canales semicirculares experimentell hervorgerufenen Erscheinungen (Schwindel u. s. w.) compliciren.

bindungsstelle (Bd. II. S. 34. Fig. 12. Nr. *11*) des Angulus posterior mit der Pars condyloidea oss. occipitis hinter der Fossa jugularis wird wohl als *Superficies petro-occipitalis* der Superficies inferior bezeichnet; sie vereinigt sich nicht selten schon nach der Pubertätszeit knöchern mit dem Hinterhauptsbein.

In der Fissura petrosobasilaris an der Spitze der Pyramide findet sich öfters ein eingeschaltetes Knöchelchen, zuweilen auch mehrere: *Ossa Cortesii* [1]). Sie entstehen durch partielle Verknöcherung der Syndesmose. — Sehr selten kommt ein ähnliches *Ossiculum jugulare* [2]) im Foramen jugulare vor, welches vielleicht aus dem Processus intrajugularis des Hinterhauptsbeines durch Freiwerden desselben hervorgeht.

Os frontis.

Die Sutura frontalis erhält sich in 8 % [in 10,6 % bei Deutschen nach Welcker [3]); in 6,4 % bei Russen nach Gruber [4]); in 9,4 % bei Deutschen, die zum Theil Geisteskranke waren, nach Simon [5]); bei 7,5 % bei Bayern nach Ranke [6]] und bedingt mitunter eine ungewöhnliche Breite der Stirn, die schon beim Lebenden auffallen kann; sie verwächst allmälig in den ersten Lebensjahren, sowohl von unten als von oben her. — Eine Spina trochlearis findet sich beiderseits oder einseitig namentlich rechterseits (im Ganzen in 10,3 % nach Merkel [7]). — Die Linea temporalis oss. frontis setzt sich (normal) in die Linea temporalis inferior oss. pariet. fort: die Linea temporalis superior des letzteren erstreckt sich zuweilen noch auf das Stirnbein und verstreicht oberhalb der Linea temporalis oss. front. nach vorn verlaufend. — Das Foramen supraorbitale wurde durch C. Krause [8]) von der Incisura frontalis zuerst unterschieden. An 409 Schädeln aus der Provinz Hannover fand W. Krause [9]) 114 Mal (= 27,9 %) an beiden Seiten und 101 Mal (= 24,7 %) an einer Seite ein Foramen und eine Incisur. An 194 Schädeln (= 47,4 %) war nur ein Einschnitt am medialen Ende vorhanden, der 9 Mal an einer und 1 Mal an beiden Seiten ein geschlossenes Loch im Knochen darstellte. Von L. Lotze (1876) untersuchte 104 weitere Schädel ergaben folgende Ziffern:

Incisura frontalis	Foramen frontale	Incisura supraorbitalis	Foramen supraorbitale
207	1	105	103

Obgleich mithin eine Incisura supraorbitalis ebenso häufig vorkommt, als ein Foramen supraorbitale, so ist doch dabei zu bemerken, dass das halboffene Foramen supraorbitale durch einen fibrösen Streifen vervollständigt wird: die Verknöcherung des letzteren ist es, welche jene in den verschiedensten Graden wechselnde mehr oder weniger vollständige Schliessung des Foramen zu Wege bringt. Wenn es ganz fehlt, ist wenigstens eine Spalte im Periost des Augenhöhlenrandes an seiner Stelle vorhanden.

Gegen diese Darstellung hat Henle [10]) eingewendet, man könne den Kanal nicht deshalb Incisur nennen, weil er der Nasenwurzel näher gerückt ist. Indessen war die fragliche Terminologie nicht auf die Entfernung von der Nasenwurzel, sondern auf das seltene Vorkommen (1 %) eines Foramen frontale statt der Incisura frontalis basirt. — Später hat

1) s. *Riolani* s. *raphogeminans oss. petrosi* s. *sesamoideum*. — 2) s. *foraminis lacerum posterioris*. — 3) Ueber Wachsthum und Bau des menschlichen Schädels. 1862. S. 98 u. 143. — 4) Daselbst, S. 98 u. 99. — 5) Archiv für pathologische Anatomie. 1873. Bd. 58. S. 574. — 6) Beiträge zur Anthropologie und Urgeschichte Bayerns 1878. Bd. II. S. 1. — 7) Saemisch und Graefe, Handbuch der Augenheilkunde. Bd. I. 1874. S. 3. — 8) Erste Aufl. 1833. S. 118. — 9) Zeitschrift für rationelle Medicin. 1857. Bd. II. S. 81. — 10) Jahresbericht für Anatomie im Jahre 1857. S. 110.

Schwegel[1]) die obigen Detailangaben irrthümlich dahin verstanden, es hätte behauptet werden sollen, dass medianwärts immer ein Einschnitt, lateralwärts immer ein Kanal vorhanden sei. — Endlich Merkel (l. c. S. 9. Anm. — s. S. 67, Anm. 7) verwechselte Incisura supraorbitalis und frontalis.

Sehr selten (0,5—1,6 %) sind Schaltknochen in der Gegend der grossen Fontanelle, *Stirnfontanellknochen*, etwas häufiger (mehr als 5 %[2]) in der Gegend der vorderen Seitenfontanelle, *Seitenfontanellknochen*[3]), wo sie vielleicht dem Frontale posterius (II, 38) entsprechen; fast ebenso selten (1 %) Schaltknochen in der Pars orbitalis; etwas häufiger (sog. falsche Schaltknochen) durchbricht der obere Rand der Ala magna oss. sphenoidei mittelst platter scheibenförmiger Fortsätze das Stirnbein, und betheiligt sich an der Bildung der vorderen Schädelgrube. — Der Processus ensiformis war bei einem jungen Manne[4]) rechterseits sehr kurz (2 cm) und der lateralwärts anstossende Theil der Ala magna bildete eine quere, 2 cm lange, 8 mm breite Knochenplatte mit gezackten Rändern, welche die laterale hintere Ecke des Daches der Orbita herstellte, jedoch nicht in letzterer, sondern nur in der vorderen Schädelgrube sichtbar war.

Ein *Processus temporalis* der Pars frontalis des Stirnbeines, welcher die Ala magna vom Scheitelbein absondert, ist sehr selten (0,2 %[2]); derselbe scheint gewöhnlich durch Verwachsung eines Schaltknochens der vorderen Seitenfontanelle mit dem Os frontis zu entstehen.

Os parietale.

Ueber die Linea temporalis superior vergl. II, 38. Dieselbe wurde von Schwegel[5]) zuerst unterschieden. Sie fehlt sehr selten (0,9 %). — Sehr selten wird das Os parietale durch eine schräge *Sutura parietalis* in eine obere und untere Hälfte getheilt. — Die Foramina parietalia fehlen häufig (angeblich in 57 %), einseitig (31 %) oder beiderseitig (41 %), selten (ca. 1 %) sind drei Foramina vorhanden. Sie haben sehr selten einen beträchtlichen Durchmesser: bis zu 1—2 cm.

Os ethmoideum.

Die Concha Santoriniana (II, 41) ist zuweilen beim Lebenden[6]) wahrnehmbar; — sie kommt bei manchen Säugethieren normal vor; beim Neger nach Hyrtl (1846) in der Regel; und J. C. Mayer[7]) sagt allgemein, man könne über der Concha superior noch eine vierte kleinere und kürzere deutlich erkennen. — Die vordere obere Ecke der Lamina perpendicularis wird zuweilen (2—3 %[8]) durch selbständige Knochenplättchen, *Ossa internasalia*[9]), mit den Nasenbeinen in Verbindung gesetzt. — Mitunter erstreckt sich ein *Processus foliaceus* in die sog. Cellulae frontales (II, 40) oder ein *Processus spelaeus* in die Sinus sphenoidales hinein. — Zuweilen hat die Concha media die Gestalt einer länglichen, mit Ausnahme ihres oberen Endes geschlossenen, knöchernen Blase. — Selten ist die Lamina papyracea in einen vorderen kleineren und hinteren grösseren Abschnitt zerfallen (ersterer entspricht dem bei Säugethieren vorkommenden *Os lacrymale posterius*). — Auch findet sich zuweilen noch ein kleines unter der vorderen unteren Ecke der Lamina

---

1) Zeitschrift für rationelle Medicin. 1859. Bd. V. S. 298. — 2) Ranke, Beiträge zur Anthropologie und Urgeschichte Bayerns. 1877. Bd. I. S. 243. — 3) Temporale Schaltknochen. — 4) Der Schädel wurde von Herrn Dr. Spengel in Würzburg entdeckt und freundlichst zur Verfügung gestellt. An demselben erreicht rechterseits das Stirnbein mittelst eines Fortsatzes die Squama oss. temporum; linkerseits ist ein nur an der äusseren Schädeloberfläche sichtbarer Seitenfontanellknochen vorhanden. — 5) Zeitschrift für rationelle Medicin. 1861. Bd. XI S. 392. — 6) Voltolini, Die Rhinoscopie und Pharyngoscopie. 1879. S. 70. — 7) Beschreibung des ganzen menschlichen Körpers. Bd. I. 1783. S. 322. — 8) Mayer, Archiv für physiologische Heilkunde. 1849. S. 235. — 9) s. *praenasalia*.

papyracea herabragendes Knochenblättchen, *Processus uncinatus minor*, welches die sog. Cellulae lacrymales oder einige Cellulae maxillares des Siebbeines deckt. — S. a. Variet. d. Nase.

Gesichtsknochen.

Os maxillare superius.

Das Foramen infraorbitale liegt 4—12 mm, in der Regel 1 cm unter der Mitte des Margo infraorbitalis, kann aber 5 mm nach oben oder nach unten und ebenso weit in medialer Richtung aus seiner normalen Lage abweichen [1]) — was wegen des Austrittes des N. infraorbitalis (und dessen Resection) von Interesse ist. — Der Canalis infraorbitalis ist ca. 3 cm. lang, hinten 3—6, in der Mitte 4—9, vorn 2—5 mm breit; selten ist er lateralwärts convex gebogen, äusserst selten (0,1 %) Sförmig gekrümmt. — Manchmal (10—14 %) ist das Foramen infraorbitale getheilt oder in Gestalt mehrerer Oeffnungen (bis 5 nach Gruber [2]) vorhanden. — Sehr selten fehlt der *Sinus maxillaris*. Am vorderen Theile der oberen Wand finden sich häufig kleine Nebenhöhlen. Oefters (W. Krause) ragen Wurzeln von Backenzähnen, die von der Schleimhaut des Sinus überzogen werden, frei in den letzteren hinein.

Als Andeutung der embryonalen Trennung der Pars incisiva s. Os intermaxillare (II, 43) erhält sich ausser der Fissura incisiva s. incisiva palatina in sehr seltenen Fällen [3]) eine correspondirende Nahtspur, *Fissura incisiva facialis*, auf der äusseren Oberfläche des Processus alveolaris. Bei Neugeborenen sowie bei Kindern, die einige Jahre alt sind, finden sich häufig noch die Spuren von fünf Nähten am Vordertheil des harten Gaumen [Leuckart [4]), Albrecht [5]]. Nämlich die Sutura palatina [6]), jederseits eine Fissura incisiva medialis [7]) s. intermedia (Leuckart [8]) und die eigentliche Fissura incisiva [9]) (lateralis). Diese Fissuren erklären sich daraus, dass der Zwischenkiefer, Os intermaxillare oder Pars incisiva oss. maxill. superioris (II, 44), beim Fötus aus vier getrennten Knochenkernen, die jeder etwa einem Schneidezahn entsprechen, hervorgeht. Die Abtheilungen können jederseits als medialer [10]) und lateraler [11]) Zwischenkiefer bezeichnet werden. (Offenbleiben einer der Fissurae incisivae repräsentirt eine Missbildung: Gaumenspalte, Wolfsrachen.) — Von dem tief eingeschnittenen Winkel (II, 47) zwischen Processus nasalis und Superficies orbitalis des Oberkieferbeines, der auch wohl *Incisura lacrymalis* genannt wird, verläuft manchmal etwas hinter dem Margo infraorbitalis eine quere Naht, *Sutura infraorbitalis transversa*, zu der noch häufiger vorhandenen *Sutura infraorbitalis longitudinalis* [12]), welche dem Verlauf des Canalis infraorbitalis folgt und im vorderen Theile der Superficies orbitalis am deutlichsten zu sein pflegt. Die erstere ist das Rudiment einer beim Embryo vorhandenen grösseren Spalte, welche denselben queren Verlauf einhält. — Auch findet sich in der sog. Incisura lacrymalis öfters (20 %) ein getrenntes Knochenplättchen, *Os lacrymale laterale* [13]), das äussere

---

1) v. Bruns, Handbuch der praktischen Chirurgie. Abth. II. Bd. I. 1859. S. 875. — 2) Mémoires de l'académie impériale des sciences de St. Pétersbourg. 1874. Sér. VII. T. XXI. S. 10. — 3) Rosenmüller, De singulari et nativa oss. varietate. Diss. Lips. 1804. — F. Arnold, Handbuch der Anatomie. Bd. I. 1844. S. 430. — Schwegel, Zeitschrift für rationelle Medicin. 1859. Bd. V. S. 303. — 4) Untersuchungen über das Zwischenkieferbein des Menschen. 1840. Fig. 12 u. 13. Vergl. Schwegel, Zeitschrift für rationelle Medicin. 1859. Bd. V. S. 303. — 5) Zoologischer Anzeiger. 1879. S. 210. — 6) s. *interendognathica*. — 7) s. *endomesognathica*. — 8) l. c. S. 41. — 9) s. *meso-exognathica*. — 10) Endognathion. — 11) Mesognathion. — Der Processus alveolaris oss. maxillar. superior. wird als *Exognathion* bezeichnet. — 12) s. *infraorbitalis*. — 13) s. *externum* (Rousseau, Annales des sciences naturelles. 1829. T. XVII. S. 86.) s. *unguis minor* s. *Os canalis nasolacrymalis* (Gruber, Bulletin de l'académie impériale des sciences de St. Pétersbourg. 1850. T. VIII. — Schwegel, Zeitschrift für rationelle Medicin. 1859. Bd. V. S. 306.

Thränenbein. — Ein anderes accessorisches Thränenbein, *Os lacrymale anterius* [1]), Nebenthränenbein, liegt zuweilen (3 %) längs des oberen Theiles der Crista lacrymalis des Processus nasalis. Diese beiden accessorischen Thränenbeine dürfen nicht mit dem Os lacrymale posterius (S. 68) verwechselt werden, welches letztere einen Theil der Lamina papyracea oss. ethmoidei darstellt. Der Processus zygomaticus oss. maxillaris superioris verlängert sich zuweilen zu einer *Spina zygomatica externa*, welche einer ähnlichen etwas häufiger (6 %) vorhandenen Spina zygomatica des Processus zygomaticus oss. temporum entgegenwächst, dieselbe sehr selten (0,3 %) erreicht und mit ihr einen an der Superficies temporalis oss. zygomatici gelegenen *Arcus intrajugalis* [2]) bildet.

Os palatinum.

Zuweilen verbindet statt des Cornu sphenoidale ein Knochenblättchen (sog. *Processus sulcatus*) die Processus orbitalis und sphenoidalis.

Os zygomaticum.

Die Pars orbitalis betheiligt sich sehr häufig (40 %) theils beiderseitig, theils einseitig an der Bildung der Fissura orbitalis inferior, oder es ist an dieser Stelle ein kleiner Schaltknochen vorhanden. — Anstatt der Verbindung (II, 46) zwischen der Superficies orbitalis alae magnae und der Pars orbitalis oss. zygomatici (sog. *Sutura zygomaticosphenoidalis*) findet sich (3 %) eine bis 9 mm breite Spalte, *Fissura zygomaticosphenoidalis*. — Drei Winkel der Pars facialis gehen in die (II, 46) genannten Processus über: der vierte untere auch als *Tuberositas malaris* bezeichnete Winkel springt mehr oder weniger hervor (am meisten bei Mongolen). Ihr hinterer Rand wächst oben nahe unter dem Processus frontalis häufig [38—64 %, nach Werfer [3]) u. Stieda [4]), bei verschiedenen Racen] in einen Fortsatz oder (ca. 4 %) eine 7—8 mm lange stumpfe Zacke, *Processus marginalis* [5]), aus. — Häufig (29 %) fehlt der Theil des Canalis zygomaticus, welcher im Foramen zygomaticum facialis mündet, seltener der zum Foramen zygomaticum temporale führende. — Sehr selten findet sich ein Schaltknochen in der Pars facialis, oder (0,1 %) am Ende des Processus temporalis; oder das Os zygomaticum sondert sich vermöge einer horizontalen Quernaht in ein Os zygomaticum inferius [6]) und ein *Os zygomaticum superius* [7]). Diese vollständige Trennung ist sehr selten bei Russen (0,35 % [8]), Kalmüken, Chinesen, Negern; wie es scheint häufiger (7 % [9]) bei Japanern (*Os japonicum* [10]); Andeutungen einer in der Regel vom hinteren Rande her beginnenden Naht finden sich häufiger (ca. 10 % bei Russen, 21 % bei Japanern). Das Os zygomaticum superius entsteht aus einem selbständigen Ossificationscentrum im Processus frontalis oss. zygomatici.

Os nasi.

Selten verwachsen die Ossa nasi unter einander oder beiderseits oder einerseits mit der Pars nasalis oss. frontis. — Zuweilen (3 %) treten Spaltungen durch Längsnähte in drei oder vier Nasenbeine, selten solche durch Quer-

---

1) s. *accessorium* — Rosenmüller, Part. extern. oculi human. descr. 1797. Luschka, Archiv für Anatomie und Physiologie. 1858. S. 304. Budge, Zeitschrift für rationelle Medicin. 1859. Bd. VII. S. 278. — 2) s. *maxilla temporalis*. — 3) Das Wangenbein des Menschen. Diss. Tübingen 1869. — 4) Archiv für Anatomie und Physiologie. 1870. S. 112. — 5) s. *Soemmerringii*. — 6) s. *proprium* s. *maxillotemporale*. — 7) s. *accessorium* s. *orbitale* s. *japonicum*. — 8) Gruber, Archiv für pathologische Anatomie. 1879. Bd. 77. S. 115 u. 120. — 9) Doenitz, Mittheilungen der deutschen Gesellschaft für Natur- und Völkerkunde Ostasiens. 1874. H. 8. S. 139, an 50 Schädeln; vergl. Wernich, Archiv für pathologische Anatomie. 1879. Bd. 78. S. 193. — 10) Hilgendorf, Mittheilungen der deutschen Gesellschaft für Natur- und Völkerkunde Ostasiens. 1873. H. 1. S. 1.

naht auf. Die an der Spitze der eigentlichen Nasenbeine gelegenen (2—3 %) werden ebenfalls als Ossa internasalia (S. 68) bezeichnet.

Os lacrymale.

Fehlt selten (8 %) und wird durch accessorische Thränenbeine ersetzt. Ueber letztere s. Variet. des Os maxillare superius (S. 70 resp. 68).

Vomer.

Zwischen Vomer und der unteren Fläche des Keilbeinkörpers verlaufen mehrere (nicht constante) feine sagittale Knochenkanälchen, *Canaliculi vomerosphenoidales*, von denen der mediale zugleich median und nur einfach vorhanden ist.

Dieser *Canaliculus vomerosphenoidalis medianus*[1]) verläuft (häufig) zwischen dem hinteren Ende der Incisura vomeris und der unteren Fläche des Corpus oss. sphenoidei: durch denselben gelangen Blutgefässe in den Keilbeinkörper oder in die Sinus sphenoidales. — Der *Canaliculus vomerosphenoidalis lateralis superior*[2]) erstreckt sich (häufig) zwischen dem Processus vaginalis oss. sphenoidei und dem lateralen Rande der Ala vomeris; derselbe enthält Blutgefässe und einen R. pharyngeus ganglii sphenopalatini, welche Rami aus dem oberen Ende der Fossa pterygopalatina zum Pharynx gelangen. — Ueber den *Canaliculus vomerosphenoidalis lateralis inferior* s. S. 63. — S. a. Variet. der Nase.

Maxilla inferior.

Das Foramen mentale findet sich häufig (46 %) unter dem Alveolus des zweiten, zuweilen unter dem des ersten (10 %) oder dritten (2 %) Backenzahnes. Von der Protuberantia mentalis ist das Foramen 22 bis 30 mm, vom unteren Rande des Unterkiefers 9 bis 13 mm entfernt; es liegt zuweilen (8 %) mit den Foramina supraorbitale und infraorbitale in einer Verticallinie. Seine Höhe beträgt 1 bis 45 mm, seine Weite 2 bis 8 mm. Sehr selten (0,04 %) fehlt das Foramen mentale, oder (1,5 %) ist doppelt oder sogar (0,2 %) dreifach vorhanden. Die Duplicität scheint mitunter als Hemmungsbildung, resp. als Persistenz eines beim Neugeborenen öfters vorkommenden *Foramen mentale anterius* gedeutet werden zu können (Gruber[3]). — Hinter dem letzten Backenzahn, medianwärts von der Linea obliqua interna, findet sich öfters (in der Norm nach Henle, 1855; bisweilen nach Luschka, 1867) eine schräg lateralwärts aufsteigende rauhe Linie: die *Crista buccinatoria* (II, 171). — Das Foramen maxillare inferius ist zuweilen mit einer einfachen (5 %), oder doppelten (0,2 %) von der Lingula mandibulae ausgehenden knöchernen Brücke versehen. — Der Sulcus mylohyoideus wird zuweilen (3 %) durch solche Brücken in seinem Anfangsstück zu einem Kanale, sehr selten (0,2 %) ist er in seinem Anfange verdoppelt.

Os hyoides.

Das Lig. stylohyoideum kann eingewebte Knorpelstücke enthalten. Ueber die Bedeutung seiner Varietäten und sein Verhältniss zum Processus styloideus s. Variet. des letzteren (S. 65).

Aeussere Schädeloberfläche.

Ossa Wormiana[4]), Schaltknochen, sind häufig vorkommende einzelne kleine getrennte und zwischen den eigentlichen Kopfknochen eingeklemmte[5])

---

1) s. *Canalis vomeris*. — 2) s. *vomerobasilaris lateralis superior* s. *Canalis lateralis*. — 3) Archiv für Anatomie und Physiologie. 1872. S. 738. — 4) s. *Ossicula Wormiana* s. *suturarum* s. *intercalaria* s. *epactalia*, Worm'sche Knochen, Nahtknochen, Zwickelbeine. — 5) Vergl. auch S. 64 u. 68.

Knochenstücke. Sie haben eine rundlich drei- oder viereckige Gestalt, zackige Ränder, liegen in den Nähten der Schädeloberfläche, vorzugsweise in der Sutura lambdoidea und gehen entweder durch die ganze Dicke der Knochen oder bestehen, wenn sie klein sind, meistens nur aus der Tabula externa; sie entstehen aus abgetrennten Verknöcherungspunkten, die innerhalb der Schädelnähte gelegen sind. Mitunter erweisen sie sich als abgetrennte Stücke eines der ihnen benachbarten Knochen, in anderen Fällen sind sie den Nähten so symmetrisch eingelagert, dass sie zwei anstossenden Knochen gleichmässig anzugehören scheinen; in noch anderen Fällen stellen sie Entwicklungshemmungen dar (s. Pars squamosa oss. occipitis, S. 64), oder sie entsprechen den Fontanellen des Neugeborenen (II, 54). In der Sutura squamosa sind sie seltener (5 %) beobachtet und ihre Anzahl betrug 1—10. — Ein selten zwischen den Oss. sphenoideum, ethmoideum und frontis in der Gegend der Ala minima (S. 62) an der Decke der Augenhöhle vorkommender Schaltknochen begrenzt das Foramen ethmoideum posterius von hinten. — Ueber das *Caput cruciatum* s. S. 67, sowie II, 38 u. 56.

Augenhöhle.

Die Axe der Orbita steigt angeblich[1]) in einem Winkel von 20° gegen die Horizontalebene (nach hinten?) an, während sie sich in Wahrheit um ca. 10° senkt (II, 60).

Nasenhöhle.

Der Canalis nasolacrymalis soll[2]) in der Norm — statt lateralwärts — medianwärts (und rückwärts) sich wenden.

Mundhöhle.

Längs der Sutura palatina (longitudinalis) verläuft häufig (25 bis 30 %) an ostpreussischen Schädeln[3]) ein *Torus palatinus*[4]) oder medianer Gaumenwulst, welcher öfters nach hinten schmaler wird, an seiner unteren Fläche zuweilen einen der Sutura palatina entsprechenden *Sulcus palatinus medianus* zeigt. Jener Wulst ist schon beim vier- bis fünfmonatlichen Embryo angelegt[5]) und stellt insofern eine Hemmungsbildung dar.

Knochen der Wirbelsäule.

Die Varietäten der Wirbel sind theilweise schon bei Gelegenheit ihrer Entwicklungsgeschichte (II, 65) erwähnt. Diejenigen der Säule im Ganzen resultiren entweder aus einer Vermehrung der Gesammtzahl der Wirbel, womit zugleich eine Formänderung eines oder mehrerer Wirbel verbunden ist, welche letzteren einer benachbarten Abtheilung der Wirbelsäule zunächst liegen. Oder nur aus solcher Formänderung, die zugleich den Wirbel (oder nur eine Hälfte desselben[6]) seinem Nachbar aus der anderen Gruppe ähnlicher macht. Dieses Verhältniss wird als *Assimilation* (namentlich eines Lendenwirbels an das Kreuzbein), die betreffenden Wirbel selbst werden als *Uebergangswirbel* bezeichnet: man unterscheidet Dorsolumbalwirbel, Lumbosacralwirbel, Sacrocaudalwirbel etc.

---

1) Merkel, Handbuch der Augenheilkunde von Saemisch u. Graefe. 1874. Bd. I. S. 12 u. 149. — 2) Daselbst S. 92. Der Fehler wird aus dem Betrachten der eigenen etwas schrägen Abbildung (l. c. Fig. 49) des betreffenden Schriftstellers entstanden sein — während schon der Augenoperationscursus factisch das Gegentheil lehrt. — 3) Kupffer, Zeitschrift für Ethnologie. 1879. Bd. XI. H. 3. S. 70. — 4) Exostose mediopalatine Chassaignac (s. Luschka, Die Anatomie des Menschen. Bd. III, 2. 1867. S. 319). — 5) Hagen, Zeitschrift für Ethnologie. 1879. Bd. XI. H. 3. S. 73. — 6) Die Ausdrücke *Dorsolumbalwirbel, Lumbosacralwirbel* etc. (s. oben) werden von Einigen auf diesen Fall beschränkt.

Der siebente Halswirbel kann statt der vorderen Abtheilung seines Processus transversus eine bewegliche kurze Rippe oder ein Rippenrudiment tragen. Meistens sind die betreffenden überzähligen Rippen an beiden Körperhälften verschieden lang. Beim ersten Lendenwirbel findet sich dasselbe Verhältniss und erklärt sich aus der Entwicklungsgeschichte als Bildungshemmung, seit Rosenberg[1]) bei etwa zweimonatlichen Embryonen ein 13tes Rippenpaar entdeckt hat, aus welchem später die Querfortsätze des ersten Lumbalwirbels werden. Zu derselben Zeit besteht die Wirbelsäule vom Atlas an gezählt aus höchstens 35 Wirbeln. In der Norm werden der 1—7te Wirbel — Cervicalwirbel, der 8—19te Dorsalwirbel, der 20—24ste Lumbalwirbel, der 25—29ste Sacralwirbel, der 30—33ste Steissbeinwirbel (Caudalwirbel) — und die letzten beiden Caudalwirbel verschwinden. Als Varietät kann aber der erste Sacralwirbel zu einem Lumbosacralwirbel, auch zu einem Lumbalwirbel, und dafür der erste Steissbeinwirbel zu einem Sacrocaudalwirbel werden. Dies erklärt sich leicht, weil der erste Sacralwirbel ursprünglich ein letzter Lendenwirbel und erst secundär[1]) an das Kreuzbein assimilirt ist. Oder der erste Lumbalwirbel ist ein mit einer Rippe versehener Dorsolumbalwirbel geworden und zugleich sind fünf Steissbeinwirbel vorhanden, oder es wird der erste Steissbeinwirbel dem Os sacrum assimilirt (S. 74). Ebenso kann der erste Sacralwirbel zu einem Lumbosacralwirbel (auch zu einem Lumbalwirbel) werden, wobei zugleich der erste Steissbeinwirbel dem Kreuzbein assimilirt wird und doch fünf Steissbeinwirbel vorhanden sind: solche sehr seltene Wirbelsäulen bieten 35 Wirbel im Ganzen. Es ergibt sich, dass die an irgend einer Stelle der Wirbelsäule auftretende Formänderung sich gleichsam durch deren ganze Länge distalwärts fortpflanzt und an den Grenzen freigelegener Abtheilungen ebenfalls Aenderungen bedingt.

Soweit die hierdurch bedingte Ausgleichung und Modification einzelner Wirbel sich erstreckt, würde nach der von Welcker[2]) vertretenen Anschauung eigentlich kein einziger Wirbel (z. B. einer Wirbelsäule mit insgesammt 34 Wirbeln) einem normalen Wirbel (einer Säule von 33 Wirbeln) streng genommen homolog sein. Nach v. Ihering[3]) würden einzelne Wirbel, die also dann in der Norm keine Homologa fänden, eingeschaltet resp. ausgeschaltet sein (vergl. II, 8). Nach der gewöhnlichen Anschauung hingegen (vergl. Rosenberg[1]) würde es nur auf die Nummer eines vom Atlas aus gezählten Wirbels ankommen, um denselben einem gleichnumerirten, aber übrigens beliebig beschaffenen Wirbel resp. Scleromer einer anderen Wirbelsäule homolog zu finden. — Eine Entscheidung dieser bisher wesentlich auf vergleichend-anatomischem Gebiete geführten Controverse ist erst von weiteren, namentlich ontogenetischen Forschungen zu erwarten. Doch verdient es noch Erwähnung, dass C. K. Hoffmann[4]) die Rippen als *inter*vertebrale Skeletstücke ansieht, welche, ursprünglich mit den späteren Fibrocartilagines intervertebrales zusammenhängend, ein Schutzsystem für die ebenfalls *inter*vertebralen Spinalnerven bilden, wie die Wirbel es für das Centralnervensystem thun.

Rückenwirbel. Die Eminentia costaria am ersten Rückenwirbel findet sich nach Stieda[5]) (in 60 % dieser Fälle) nur, wenn die erste Rippe mit dem ersten Rückenwirbel allein articulirt (II, 67); nach Henle[6]) ist sie sehr selten auch ohne diese Bedingung und zuweilen am zweiten Rückenwirbel vorhanden.

---

1) Rosenberg, Ueber die Entwicklung der Wirbelsäule etc. 1875. S. 8. Gegenbaur's Morphologisches Jahrbuch. Bd. I. 1875. — 2) Ueber Bau und Entwicklung der Wirbelsäule. 1878. Diese Abhandlung wurde erst durch die v. Ihering'sche (Anm. 3) hervorgerufen. Vergl. a. S. 40 u. II, 8. — 3) Das peripherische Nervensystem der Wirbelthiere. 1878. — 4) Beiträge zur vergleichenden Anatomie der Wirbelthiere. 1879. S. 128. — 5) Archiv für pathologische Anatomie. 1866. Bd. 36. S. 425. — 6) Jahresbericht für Anatomie im Jahre 1866. S. 96.

Lendenwirbel. Wenn die Processus spinosi, nach unten hakenförmig verlängert, einander berühren, so bildet sich in selteneren Fällen eine *Articulatio interspinosa* zwischen ihnen aus; das untere Ende des Fortsatzes des oberen Wirbels zeigt dann eine abgeschliffene Facette.

Ueber überzählige Rippen s. S. 73 u. 76; — über das Vorkommen von sechs Lendenwirbeln s. S. 73.

Atlas. Die obere Gelenkfläche wird (selten) durch einen nicht überknorpelten Zwischenraum in eine vordere und hintere Hälfte getheilt, welche Trennung häufig durch eine geringe Einbuchtung des medialen Randes der Gelenkfläche angedeutet ist. Die hintere Hälfte entspricht der hinteren Wurzel des Processus transversus atlantis und correspondirt mit der Gelenkfläche der Pars condyloidea oss. occipitis hinter dem Foramen condyloideum anterius; die vordere Hälfte correspondirt theils mit der Pars condyloidea, theils mit der Pars basilaris oss. occipitis und entspricht ebenfalls zum Theil der vorderen Wurzel des Processus transversus atlantis, die letztgenannte Parthie aber dem lateralen Ende des Arcus anterior.

Die der Pars basilaris oss. occipitis angehörende Abtheilung der Gelenkfläche des Hinterhauptsbeines dürfte jedenfalls nicht zum Homologon eines unteren Processus obliquus des letzten Schädelwirbels gehören (vergl. II, 53). — Die Incisura vertebralis superior[1]) des Atlas ist mitunter durch eine vom hinteren Ende der oberen Gelenkfläche zum Arcus posterior hinüberreichende Knochenbrücke zum Kanal geschlossen. Sehr selten sind zwei Kanäle vorhanden: durch den oberen passiren die A. vertebralis, durch den unteren der N. cervicalis I, beide ihrer normalen Lagerung entsprechend[2]).

Das Tuberculum posterius entwickelt sich (sehr selten) zu einer einfachen oder gespaltenen Spina, die im letzteren Falle sehr an den Processus spinosus eines gewöhnlichen Halswirbels erinnert, dem sie ja homolog ist. Ebenso selten vereinigen sich die beiden Seitenhälften des Arcus posterior in der Medianebene nicht, so dass eine (ein oder mehrere Centimeter breite) Spalte des Canalis vertebralis offen bleibt.

Os sacrum.

Die Assimilisation des ersten Steissbeinwirbels ist überhaupt häufig und geschieht in der (S. 72) beschriebenen Weise. Zuweilen ist der Canalis sacralis vergrössert oder sein Hiatus setzt sich weiter nach oben fort, weil einige dorsale Bogen der Sacralwirbel sich nicht geschlossen haben. — Sehr selten articulirt die Spina posterior superior oss. ilium oder die Tuberositas mit einem correspondirenden Processus transversus spurius des Kreuzbeines. — Mehr oder weniger deutlich ausgeprägt finden sich nahe dem lateralen Rande der Dorsalfläche der ersten drei Sacralwirbel drei zwischen den Processus transversi spurii gelegene Gruben, *Fossae costotransversariae,* von welchen die oberste die tiefste, die unterste am flachsten ist. Sie werden durch den zweiten und dritten Processus transversus spurius von einander getrennt, von welchen, sowie vom vierten Processus transversus spurius, flache Linien, *Lineae transversae costariae,* zum dorsalen Rande der Superficies auricularis oss. sacri sich begeben.

Os coccygis.

Zuweilen sind an den unteren Steissbeinwirbeln Rudimente von dorsalen, wie es scheint (sehr selten) auch von ventralen Bogen (II, 66) vorhanden

---

1) s. *Sulcus vertebralis lateralis atlantis* s. *Sinus atlantis.* — 2) Schwegel, Zeitschrift für rationelle Medicin. 1859. Bd. V. S. 311.

(s. auch II, 73). Namentlich der zweite Caudalwirbel lässt Rudimente vom Processus transversi oder eines Arcus erkennen, die beide in Gestalt kleiner Höcker auftreten. — Fünf Caudalwirbel (II, 73) finden sich ca. in 1 %, wie es scheint häufiger beim Weibe. Bei der Verwachsung des Kreuzbeines mit dem ersten Caudalwirbel (II, 73) kann die Synchondrose zwischen Kreuzbein und Steissbein erhalten bleiben.

Ein 75 mm langer, schwanzähnlicher, mit Haaren besetzter Caudalanhang, der aus Cutis, einem von Fettgewebe gebildeten Axenstrang und zahlreichen Arterien bestand, wurde einmal [1]) bei einem Neugeborenen, ähnliche auch bei Embryonen [2]) beobachtet.

Ueber Lateralkrümmungen der Wirbelsäule im Ganzen s. Becken (S. 78).

Knochen des Thorax.

Sternum.

Das Mittelstück des Brustbeines besteht zuweilen aus mehreren durch Synchondrosen verbundenen Stücken, was sich aus seiner Entwicklung (II, 84) erklärt.

Ossa suprasternalia [3]) sind am oberen Rande des Manubrium, hinter den medialen Enden der Incisurae claviculares, zuweilen vorkommende kleine rundliche, durch Knorpel oder nur durch das Ligamentum interclaviculare mit dem Manubrium, auch mit dem Zwischenknorpel der Articulatio sternoclavicularis verbundene Knochenstücke. Sie wurden von Breschet [4]) zuerst beschrieben. Nach Gegenbaur [5]) repräsentiren sie paarige Rudimente eines unpaaren bei Beutelthieren vorkommenden Os episternale medium, während die Ossa episternalia lateralia der Säugethiere durch die Zwischenknorpel der Sternoclaviculargelenke beim Menschen repräsentirt werden. Die Ossa suprasternalia sind also weder vordere rudimentäre Halsrippen-Enden (Breschet [6]), noch den Oss. episternalia lateralia homolog, wie Luschka [7]) geglaubt hat.

Costae.

Oefters ist am oberen Rande des Collum, namentlich der mittleren Rippen eine *Crista colli costae superior,* und vor derselben eine flache Furche, *Sulcus costalis superior*, vorhanden, die sich eine Strecke weit auf das Mittelstück fortsetzt. — Die Kante des unteren Rippenrandes, welche den Sulcus costalis (inferior) begrenzt, ragt mehr oder weniger hervor: sie wird als *Crista colli costae inferior* unterschieden. — Am oberen Rande der ersten Rippe findet sich häufig ein kleines Höckerchen, *Tuberculum scaleni* s. Lisfrancii, und dahinter eine glatte seichte Furche, *Sulcus arteriae subclaviae* [8]). — Sehr selten wird die erste Rippe nur durch ein 3,5 bis 8 cm langes Rudiment repräsentirt, welches durch einen fibrösen Strang mit dem Sternum oder dem verkümmerten und verknöcherten ersten Rippenknorpel, sowie auch mit der zweiten Rippe in Verbindung stehen kann. Dabei können 13 (rippentragende) Rückenwirbel oder 6 Lendenwirbel vorhanden sein.

Zuweilen sind 13 Rippen vorhanden (S. 73), was auf verschiedenen Gründen beruht: der letzte Halswirbel oder der erste Lendenwirbel können mit Rippen versehen sein. Umgekehrt können dem zwölften Rückenwirbel

---

1) Greve, Archiv für pathologische Anatomie. 1878. Bd. 72. S. 129. Taf. III. Fig. 6. Virchow, daselbst, 1880. Bd. 79. S. 179. — 2) Fleischmann, Bericht über die Naturforscher-Versammlung in Erlangen. 1840. S. 141 — s. Ecker, Archiv für Anthropologie. 1879. Bd. XII. S. 151. — 3) s. *Ossicula episternalia.* — 4) Annales des sciences naturelles. 2e. sér. T. X. 1838. S. 91. — 5) Jena'sche Zeitschrift für Naturwissenschaften und Medicin. Bd. I. 1864. S. 175. — 6) l. c. — 7) Zeitschrift für wissenschaftliche Zoologie. 1852. Bd. IV. S. 36. — 8) s. *subclavius.*

die Rippen fehlen. Selten ist auch der zweite Lendenwirbel damit ausgestattet und einmal sah Cruveilhier [1]) am zweiten, dritten und vierten Lendenwirbel Rippen; ebenso Ebstein [2]) einmal am vierten Lendenwirbel.

Die Extremitas sternalis ist selten dichotomisch getheilt und verbindet sich durch zwei, seltener nur durch einen Rippenknorpel mit dem Sternum. In letzterem Falle entsteht eine zwischen den getheilten Knochen- und Knorpelstücken eingeschlossene, von Intercostalmuskeln ausgefüllte Lücke; die Spaltung findet man am häufigsten an der vierten (Luschka, 1863), auch an der zweiten Rippe (W. Krause). Vergl. S. 90.

Knochen der oberen Extremitäten.

Clavicula.

Zuweilen (4 %) zeigt sich ein *Tuberculum deltoideum* auf der oberen Fläche an der Grenze zwischen lateralem und mittlerem Drittheil der Clavicula.

Scapula.

Der untere Theil des vorderen Randes der Scapula kann in Form einer stumpfwinkligen Kante oder Zacke: *Spina (m.) teretis majoris*, vorspringen. — Am oberen Ende der Cavitas glenoidea sieht man mitunter einen Eindruck oder eine rauhe Stelle: *Tuberculum supraglenoideum*, die durch den Ursprung des Caput longum m. quadrigemini brachii hervorgebracht wird. Unter dem Collum findet sich noch seltener ein *Tuberculum infraglenoidale* für das Caput longum m. tricipitis brachii. — In der Fossa infraspinata ist der Knochen zuweilen knorplig oder durchbrochen. — Sehr selten wird das Acromion, welches alsdann *Os acromiale* (S. 41) genannt wird, durch eine Synchondrose (Soemmerring [3]) oder (R. Wagner [4]) durch ein Gelenk, *Articulatio acromialis*, mit der Spina scapulae verbunden. — Wenn das Ligamentum transversum scapulae superius verknöchert, so entsteht aus der Incisura scapularis ein *Foramen scapulare.*

Humerus.

Ueber den *Sulcus radialis humeri* s. II, 95.

Oberhalb des Tuberculum minus und medianwärts neben dem oberen Ende des Sulcus intertubercularis zeigt sich manchmal ein rundlicher flacher Eindruck des Collum an dieser Stelle oder eine flache Furche: *Fovea capitis humeri* (Insertion des Lig. coracohumerale).

Zuweilen (2,7 %, nach Gruber [5]) liegt 4—5 cm oberhalb des Condylus ulnaris ein schwach gebogener oder hakenförmiger *Processus supracondyloideus* [6]), der 3—14 mm Länge, 2—7 mm Dicke zu haben pflegt. Von demselben entspringt in der Regel ein accessorischer Kopf des M. pronator teres; durch den Processus oder durch ein von dem letzteren ausgehendes, an den Condylus ulnaris humeri sich anheftendes Ligament wird die A. brachialis nebst dem N. medianus bedeckt (eine Anordnung, welche bei manchen Affen, Raubthieren, Nagern, Beutelthieren etc. constant ist).

Ulna.

S. a. S. 43. — Nahe unterhalb des dorsalen Endes der Incisura semilunaris minor findet sich häufig eine kleine *Tuberositas ulnae minor.* —

---

1) Traité d'anatomie descriptive. T. I. 1851. S. 213. — 1871. S. 164. — 2) Schmidt's Jahrbücher der Medicin. 1869. Bd. 144. S. 138. — 3) Knochenlehre. 1791. S. 334. — 4) Soemmerring's Knochenlehre. 1839. S. 157. — 5) Abhandlungen aus der menschlichen und vergleichenden Anatomie. 1854. S. 132. — 6) s. *supracondyloideus internus* s. *Tuberculum brachiale.*

Der Knorpelüberzug in der Incisura semilunaris major zwischen Processus coronoideus und Olecranon wird häufig durch eine quere rauhe Linie getheilt.

Radius.

Die grössere radialwärts gelegene Eminentia radii kann 7 mm hoch werden: sog. *Processus trochlearis radii.*

Ossa carpi.

Zwischen dem Os radiale einerseits, den Oss. carpal. II und III andererseits liegt sehr selten (0,4 %) ein kleiner rundlicher oder eckiger accessorischer Handwurzelknochen, *Os carpi centrale* [1]). Dasselbe ist beim etwa achtwöchentlichen Embryo normal vorhanden [2]) und zwar liegt es zwischen dem Os radiale und den Oss. carpalia I—III. — Mehrere Handwurzelknochen (Oss. carpi radiale, intermedium, ulnare; carpale I, carpale II, carpale III) werden in seltenen Fällen in zwei Stücke getheilt angetroffen: die accessorischen werden *Ossa carpi accessoria*, secundäre Handwurzelknochen (z. B. Os carpi radiale accessorium) genannt. Nur beim Os carpi radiale ist die Varietät aus der Entwicklungsgeschichte aufgeklärt: dasselbe hat zwei Ossificationspunkte (Rambaud et Renault [3]), während die übrigen Oss. carpi aus je einem entstehen (s. unten). Ausnahmsweise sind sogar 11 Handwurzelknochen beobachtet, indem das Os carpale III in drei Stücke zerfallen erschien, von denen eines den selbständig gewordenen Processus styloideus oss. metacarpi III repräsentirt (Gruber [4]). Die zwei Facetten, in welche das Os carpi intermedium an seiner distalen Fläche getheilt ist, fliessen häufig zusammen (52 %): der Knochen soll nach Serres [5]) ebenfalls zwei Ossificationspunkte besitzen.

Ossa metacarpi.

Der Processus styloideus des Os metacarpi III wird (0,7 % [6]) durch ein Gelenk mit dem letzteren verbunden [6]).

Ossa sesamoidea manus.

Das Sesambein am ersten Gelenk des zweiten Fingers liegt mehr ulnarwärts (Gillette [7]), dagegen an der Radialseite nach Barkow [8]) und Aeby [9]), das des fünften Fingers an der Ulnarseite; ersteres fehlte in 31 %, letzteres in 19 % (Barkow). — Das Sesambein am zweiten Gelenk des Daumens liegt symmetrisch, es ist 2—5 mm lang, 1—2 mm breit; es fehlt in 13 % (Barkow). Die Grösse der übrigen Sesambeine beträgt 7—8 mm für das radiale Os sesamoideum am ersten Gelenk des Daumens, 4—5 mm für das ulnare (Gillette), 1—5 mm messen die überknorpelten Gelenkflächen der Sesambeine an den übrigen Fingern (Aeby). Dem zweiten Finger kamen Sesambeine incl. Sesamfaserknorpel in 42 %, dem kleinen in 70 % zu (Aeby). In 86 %, wenn sie vorhanden waren, zeigten sie sich rechter- und linkerseits symmetrisch. — Sehr selten findet man auch am ersten Gelenk des vierten Fingers ein Sesambein, mehr als 6 im Ganzen kommen nicht vor.

---

1) s. *intermedium* (Gruber, Archiv für Anatomie und Physiologie. 1869. S. 331) s. *multangulum accessorium* (W. Krause, Anatomie des Kaninchens. 1868. S. 79). — 2) Henke und Reyher (Sitzungsberichte der k. Akademie der Wissenschaften zu Wien. Math. naturw. Cl. Bd. 70. 1874. Abth. III. S. 52). Rosenberg (Gegenbaur's Morphologisches Jahrbuch. 1875. Bd. I. S. 92). — 3) Origine et développement des os. 1867. S. 212. — 4) Bulletin de l'académie impériale des sciences de St. Pétersbourg. 1870. T. XV. S. 435. — 5) S. Rambaud et Renault l. c. S. 213. — 6) *Ossiculum supernumerarium carpi* (Gruber, Beobachtungen aus der menschlichen und vergleichenden Anatomie. 1879. H. 2. S. 37). — 7) Journal of anatomy and physiology. 1872. S. 506. — 8) Syndesmologie. 1841. S. 67. — 9) Archiv für Anatomie und Physiologie. 1875. S. 263.

Knochen der unteren Extremitäten.

Os coxae.

Am Supercilium acetabuli unter der Spina anterior inferior findet sich öfters eine kleine Rauhigkeit, *Tuberculum supracotyloideum.* — Mitunter verläuft unterhalb und parallel der Linea arcuata externa eine kürzere *Linea arcuata externa inferior* von der Spina anterior inferior zur Mitte der Incisura ischiadica major; sie bezeichnet die untere Grenze des Ursprunges des M. gluteus minimus. — Ebenso erstreckt sich öfters von der Spina posterior inferior oss. ilium eine rauhe Linie, *Linea glutea*[1]), fast senkrecht aufsteigend gegen das Labium externum cristae oss. ilium. Sie bezeichnet die Grenze zwischen den Ursprüngen der Mm. glutei maximus und medius. — Das vordere Ende der Crista pubis bildet an der Symphysis und hinter dem Tuberculum pubis öfters einen kleinen Schamhöcker, *Tuberculum pubicum*[2]). — Hinter dem Tuberculum iliopectineum erhebt sich häufig eine *Spina iliopectinea*[3]), an welcher der M. psoas minor sich inserirt; zwischen derselben und dem Tuberculum iliopectineum verlaufen die A. und V. iliacae externae. — Die Linie, in welcher die Rami inferiores des Scham- und Sitzbeines zusammenfliessen, wird *Tuberositas pubo-ischiadica* genannt: an dieser Stelle erhebt sich der mediale Rand jener Rami mitunter in eine nach vorn gerichtete schmale Platte, *Crista penis* resp. *clitoridis,* entsprechend der Anheftung der Crura penis resp. clitoridis. — Die mediale resp. laterale Begrenzung der Incisura obturatoria am lateralen oberen Winkel des Foramen obturatorium wird als *Tuberculum obturatorium inferius*[4]) und *superius*[5]) bezeichnet. — Die Innenfläche des Sitzbeines ist nicht vollkommen plan, sondern vom Tuberculum obturatorium superius verläuft rückwärts zur Spina ischii gleichsam eine Grenzlinie, von welcher an, sowohl abwärts als aufwärts, der Knochen sich ein wenig windschief nach aussen biegt (Balandie[6]). — Ueber die *Spina accessoria oss. ischii* s. Variet. der Bänder (S. 84).

Becken.

Kleine Asymmetrien beider Seiten sind häufig. Namentlich ist die linke Hälfte etwas weiter, mehr ausgerundet, der linke Seitentheil des Kreuzbeines kürzer, die Umbiegung der Hüftbeine sanfter und mehr ihrer vorderen Hälfte angehörend; welche Differenzen mit der stärkeren Ausbildung des rechten Armes resp. mit sich compensirenden Lateralkrümmungen der Rückenwirbelsäule (nach rechts concav) und der Lendenwirbelsäule (nach links concav) zusammenhängen sollen. — Oefters verläuft vor dem vorderen Rande der Articulatio sacro-iliaca ein *Sulcus prae-auricularis*[7]), der die Ansatzstelle der Ligg. sacro-iliaca anteriora bezeichnet und sich besonders häufig bei javanischen Frauen[8]) findet. — Oefters ist die Conjugata zu kurz, wonach die Geburtshülfe solche *enge Becken* (im Ganzen ca. 15 %) zu den pathologischen zu rechnen pflegt — gewöhnlich finden sie sich bei Frauen kleiner Statur.

Femur.

Die Länge des Collum femoris schwankt zwischen 6—8 % der Länge des ganzen Femur und zwar in je grösserem Winkel der Hals sich an das Mittelstück anschliesst, desto länger ist ersterer durchschnittlich[9]). Am oberen Ende der Linea intertrochanterica anterior findet sich bei kräftig entwickelter

---

1) s. *glutea posterior.* — 2) s. *iliopectineum.* — 3) s. *Tuberculum oss. ilium anterius imum.* — 4) s. *anterius.* — 5) s. *posterius.* — 6) Tageblatt der Naturforscher-Versammlung zu Rostock. 1871. S. 118. — 7) s. *Fossa praeauricularis.* — 8) Zaaijer, Natuurk. Verhand. d. Hollandsche maatsch. v. Wetensch. te Haarlem. 1867. Bd. 24. — 9) Mikulicz, Archiv für Anatomie und Physiologie. 1878. Anat. Abth. S. 367.

Musculatur in der Regel ein *Tuberculum colli femoris* (s. *cervicale*) *superius* und in der Mitte der genannten Linie ein *Tuberculum colli femoris* (s. *cervicale*) *inferius*. Letzteres bildet nach Williams[1]) die Grenze zwischen den Ursprüngen der Mm. cruralis und vastus medialis. — Die Grenze zwischen vorderer und hinterer Fläche (sog. *Angulus medialis*) springt sehr häufig unterhalb und nach vorn vom Trochanter minor stärker hervor; sie hängt nach oben mit der Linea intertrochanterica anterior zusammen. — Sehr häufig (46 %) liegt dicht über dem medialen hinteren Ende des Condylus medialis und von demselben durch eine flache *Fossa supracondyloidea* getrennt eine kleine Hervorragung (selten ein grösserer Fortsatz), *Tuberculum supracondyloideum mediale*, von welcher Bündel des oberen Theiles des M. gastrocnemius medialis entspringen. Sehr selten (0,4 %) erhebt sich das Tuberculum zu einem bis 2 cm langen *Processus supracondyloideus femoris medialis*. — Gegenüber, am oberen Ende des Condylus lateralis findet sich zuweilen ein *Tuberculum supracondyloideum laterale*, von welchem der M. plantaris entspringt und oberhalb des letzteren Tuberculum oder noch oberhalb des oberen Endes des Planum popliteum ist in einzelnen Fällen ein bis 3 cm langer, hoher und 9 mm dicker Fortsatz, *Processus supracondyloideus femoris lateralis*[2]) s. Trochanter tertius, beobachtet, welcher dem Processus supracondyloideus humeri (S. 76) vielleicht homolog, vielleicht aber auch pathologisch ist.

Auf jedem Condylus (s. a. II, 137) des Oberschenkelbeines zeigt sich in der Regel ein flacher Eindruck, eine Furche oder Kante, welche von der Fossa intercondyloidea beginnend seitwärts verläuft, dabei breiter werdend. Dieselbe ist am medialen Condylus häufiger (32 %) deutlicher wie am lateralen Condylus, als umgekehrt (6 %); übrigens an letzterem gewöhnlich nur lateralwärts ausgeprägt. Es sind Abdrücke (sog. *Hemmungsfacetten*) der bei vollendeter Streckung an das Oberschenkelbein anstossenden Vorderränder der Fibrocartilagines falciformes. — Die der Tibia resp. den Fibrocartilagines falciformes entsprechenden *tibialen Gelenkflächen* dieser Condyli werden von der *patellaren Gelenkfläche* derselben, auf welcher die Patella gleitet, durch eine mehr oder weniger ausgeprägte linienförmige Kante, *Patellarfirste* (II, 138), getrennt, die vor den erwähnten Hemmungsfacetten verläuft. — Zwischen dem lateralen Rande der Patellarfläche und dem übrigen Theil des lateralen Condylus verläuft zuweilen[3]) eine nicht überknorpelte Furche, die wie es scheint von der lateralen Hemmungsfacette zu unterscheiden, übrigens vermuthlich pathologisch ist.

Tibia.

Der laterale Rand der Superficies articularis superior des Condylus lateralis, sowie der mediale Rand des Condylus medialis werden öfters durch nach innen concave Linien von der übrigen concaven Gelenkfläche abgegrenzt. Die weiter nach aussen gelegenen halbmondförmigen mehr ebenen Flächen correspondiren mit den Fibrocartilagines falciformes. Analoge Differenzen zeigen sich an den Condyli femoris. — Eine rauhe Stelle am vorderen lateralen Rande des Condylus lateralis wird als *Tuberculum tibiae* bezeichnet, wenn dasselbe erhaben hervorspringt (häufig); an demselben inserirt sich das Lig. iliotibiale (II, 257). Am oberen und unteren Ende des medialen Winkels der Tibia kommen sehr selten abnorme *Processus trochleares superior* et *inferior tibiae* (Fig. 12. Nr. *12*. S. 80) zur Beobachtung (S. 61).

---

[1]) Journal of anatomy and physiologie. 1879. Vol. XIII. S. 212. — [2]) s. *lateralis spurius*. — [3]) Oft nach Mikulicz, l. c.

Fibula.

Neben dem Apex fibulae finden sich ziemlich constant eine lateralwärts gelegene Erhabenheit, *Tuberculum capituli fibulae laterale*, für einen Ursprung des vorderen Kopfes des M. peronaeus longus und medianwärts vom Apex ein undeutlicheres *Tuberculum capituli fibulae mediale*, für den lateralen Ursprung des M. soleus.

Fig. 12.

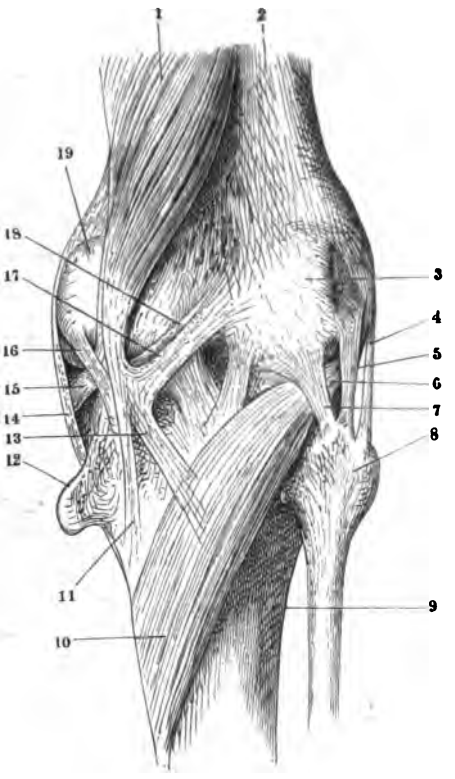

Rechte Kniegelenkkapsel von hinten (s. Osteol. u. Myol. Bd. II). V. 1/2. *1* M. semimembranosus. *2* Femur. *3* Condylus lateralis femoris. *8* Capitulum fibulae. *9* Tibia. *10* M. popliteus. *12* *Processus trochlearis tibiae superior.* *19* Condylus medialis femoris.

Die **Patella** hat häufig mehrere kleine Facetten, von denen die mediale einer ähnlichen am medialen Rande der Fossa patellaris des Oberschenkels entspricht. Goodsir[1]) hat deren sieben unterschieden. Es soll nämlich die Knorpelfläche der Patella zwei senkrechte und zwei horizontale Riffe zeigen. Das laterale senkrechte Riff (Linea eminens, II, 133, Anm. 3) ist constant, das mediale läuft parallel dem ersteren und schneidet ein kleines medialstes Segment vom medialen Rand der Patella ab. Die beiden Längssegmente der Kniescheibe werden nun durch horizontale Linien in Unterabtheilungen gebracht, deren meistens sechs, im Ganzen dann also sieben Facetten vorhanden sind. Beim Uebergang von Beugung zu Streckung werden successive die oberen mittleren und unteren jener sechs Facetten, die sämmtlich selten ausgebildet vorkommen, durch die Condyli femoris in Anspruch genommen. Am seltensten ist die mediale der beiden untersten Facetten sichtbar. Robert[2]) unterscheidet zwei laterale und drei mediale Facetten. Sappey[3]) nennt die obere mediale Facette von Goodsir incl. des oberen Theiles des kleinen medialsten Segments: obere mediale Facette; die mittleren und unteren medialen Facetten zusammen: mittlere Facette. — Die vordere Fläche der Patella hat sehr oft einen vorspringenden queren Umbiegungssaum, *Tuberositas patellae*, durch welchen sie in eine obere kleinere und untere bei weitem grössere Abtheilung gesondert wird.

Ossa tarsi.

Talus. Die Superficies articularis calcanea anterior kann mit der media zusammenfliessen (50 %) oder gänzlich fehlen (7 %): ist sie vorhanden, was die Norm ist, so wird die zwischen beiden das Collum tali repräsen-

1) Edinburgh medical Journal. 1855. S. 21. Anatomical memoirs of J. Goodsir, ed. by Turner. 1868. — 2) Untersuchungen über die Anatomie und Mechanik des Kniegelenkes. 1855. — 3) Traité d'anatomie descriptive. T. I. 1867. S. 406.

tirende Furche, wenn sie deutlich ist (16 %), auch wohl als *Sulcus interarticularis tali accessorius* s. anterior bezeichnet (s. Calcaneus). — Das Tuberculum laterale kann (selten), sich vergrössernd, einen sog. *Processus trochlearis* darstellen (Hyrtl [1]); vielleicht kann das genannte Tuberculum selbständig werden und einen an dieser Stelle vorkommenden (2 %) achten Tarsalknochen [2]), *Talus secundarius*, darstellen. Sehr selten befindet sich ein ähnlicher Processus trochlearis an der medialen Fläche des Collum tali.

Calcaneus. An der lateralen Seitenfläche unter dem lateralen Rande der Superficies articularis posterior lateralis findet sich häufig (39 %) eine schräg absteigende Erhabenheit, *Processus inframalleolaris* [3]) *calcanei*, der 5—20 mm hoch (1 %) werden kann [4]). Unterhalb desselben verläuft die Sehne des M. peronaeus longus in einem *Sulcus m. peronaei longi*. — Die Superficies articularis anterior fliesst öfters mit der Superficies posterior medialis zusammen oder fehlt gänzlich; der Sulcus zwischen beiden, der in der Norm vorhanden ist, wird mitunter als *Sulcus interarticularis calcanei accessorius* bezeichnet: er bildet mit dem gleichnamigen Sulcus des Talus einen von vorn und medianwärts in den Sinus tarsi führenden sog. *Canalis tarsi accessorius*. Einmal ist eine Verdoppelung: *secundärer Calcaneus* [5]) beobachtet.

Os naviculare. Hat sehr selten einen Processus trochlearis (S. 61) am hinteren Ende seiner dorsalen Fläche, medianwärts neben der Sehne des M. extensor hallucis longus. — Die Tuberositas zeigt (10 %) an ihrem hinteren Ende einen 2 bis 8 mm langen *Processus tuberositatis navicularis*; derselbe kann (sehr selten) sich als ein mit der Tuberositas articulirendes *Os naviculare accessorium* isoliren. Der Uebergang der unteren in die laterale Fläche des Os naviculare geschieht häufig (76 %) unter einem Winkel, *Angulus navicularis*, der in einen Höcker oder eine Spitze, *Spina navicularis*, ausgezogen sein kann.

Os tarsale primum. Ist sehr selten verdoppelt, horizontal in ein dorsales und ein plantares Os tarsale I getheilt.

Os tarsale quartum. Eine mehr oder weniger ausgebildete Hervorragung an der medialen Ecke der hinteren Gelenkfläche wird als *Processus styloideus oss. tarsal. IV* bezeichnet. — Verdoppelung, also fünf Oss. tarsalia, sah Blandin [6]).

Ossa sesamoidea pedis. Auf der Dorsalfläche findet sich (8 %) ein *Ossiculum intermetatarseum dorsale articulare*, welches meistens in die Gelenkkapsel zwischen den Oss. tarsale I und metatarsi I. an deren lateraler Seite eingebettet und öfters knorplig ist. — Ueber die Oss. sesamoidea an der Plantarfläche s. II, 151.

Varietäten der Bänder und Gelenke.

Unter den Varietäten der Bänder sind die interessantesten solche, wobei einzelne Bänder ganz oder theilweise durch überzählige Muskeln ersetzt werden. Da die Muskeln wichtiger sind als die Bänder, so werden diese Varietäten bei denen der ersteren abgehandelt.

---

1) Denkschriften der k. Akademie der Wissenschaften zu Wien. Math. naturw. Cl. 1860. — 2) Schwegel, Zeitschrift für rationelle Medicin. 1859. Bd. V. S. 319. Stieda, Archiv für Anatomie und Physiologie. 1869. S. 108. — 3) s. *trochlearis*. — 4) Hyrtl, l. c. — 5) Stieda, l. c. — 6) Traité d'anatomie topographique. 1826. S. 669.

Man kann viele der kleineren und complicirten Bandapparate namentlich an der Hand und am Fusse mehrfach spalten und in gesonderte Faserzüge zerlegen, die abnormer Weise auf benachbarte oder etwas entferntere Knochen übergreifen und in ersterem Falle einfach als *accessorische*, in letzterem (nach Analogie mit dem Verhalten vieler Rückenmuskeln, II, 203) als *accessorische lange* Bänder bezeichnet und nach ihren Ursprungs- resp. Insertionspunkten benannt werden. Insofern damit eine zur Zeit zwecklose Ueberhäufung der anatomischen Nomenclatur verbunden sein würde, werden solche Varietäten hier übergangen.

Wenn normal vorhandene Gelenke in ihrem Bau beträchtlich vom gewöhnlichen Verhalten abweichen, so hängen diese, übrigens seltenen Varietäten gewöhnlich mit Störungen der embryonalen Entwicklung oder mit Knochenkrankheiten zusammen. Sie fallen daher der pathologischen Anatomie anheim. — Dagegen kommen ungewöhnliche Communicationen mit benachbarten Gelenken oder Schleimbeuteln in Betracht: ersteres findet sich öfters an der Hand- und Fusswurzel, letzteres z. B. am Kniegelenk.

Andererseits bilden sich zwischen benachbarten Knochen und zwar in Folge abnormer Ausbildung von Fortsätzen derselben mitunter überzählige Gelenke aus (S. 61). Da die Entwicklung jener Fortsätze im Allgemeinen als das Primäre, die Gelenkbildung als das Secundäre aufzufassen ist, so sind solche Fälle den Knochenvarietäten zuzurechnen.

Varietäten der einzelnen Bänder und Gelenke.

Gelenke des Zungenbeines (vergl. II, 52). — An der Verbindungsstelle zwischen Corpus und Cornu majus ist in mehr als der Hälfte der Fälle (vergl. I, 75) eine Synchondrose und kein Gelenk resp. Amphiarthrose vorhanden, wie fortgesetzte Untersuchungen (W. Krause mit Krull[1]) ergeben haben. — An der Spitze des Cornu majus findet sich zuweilen (3 %) eine *Bursa capituli oss. hyoidei*, von 6 bis 12 mm Durchmesser. — Ueber das Gelenk zwischen Cornu majus und Cornu minus vergl. II, 52 u. I, 75.

Kopfgelenk.

Die Ausstülpungen der Synovialkapsel zwischen Processus odontoideus des Epistropheus und dem Lig. cruciatum stellen häufig (ca. 33 %) durch Abschnürung isolirte Schleimbeutel dar. Sie können unterhalb der Kapsel der Articulatio atlanto-odontoidea einander von beiden Seiten her entgegenragen oder mit der letzteren oder mit der Articulatio atlanto-epistrophica (im Ganzen in 8—10 %) communiciren. — Die Bindegewebszüge, welche sie jederseits von der Articulatio atlanto-epistrophica trennen, werden *Ligg. alaria minora* genannt. — Das Lig. suspensorium epistrophei enthält zuweilen einen hyalinen Knorpelstreif, der als Rest der Chorda dorsalis (II, 65) aufzufassen und einer Fibrocartilago intervertebralis homolog ist. Häufig ist das Band in ein vorderes *Lig. suspensorium dentis epistrophei anticum*[2]) und ein hinteres *Lig. suspensorium posticum*[3]) zu sondern. — Häufig findet sich

---

[1]) Zeitschrift für Anatomie und Entwicklungsgeschichte. 1876. Bd. II. S. 154. In dem Aufsatze von Krull ist ein bereits von Bardeleben (Schwalbe u. Hofmann, Jahresbericht für 1876. S. 200) hervorgehobener Druckfehler stehen geblieben. Die Procentzahlen für das Vorkommen bei Männern sind 70 : 30, bei Weibern 71 : 29. Bei Männern fehlte das Gelenk rechts 3mal, links 2mal; als Summe ist aber nicht 5, sondern 4 angegeben, weil das Fehlen einmal (rechterseits) zweifelhaft war. Unter 34 Körperhälften fehlte es im Ganzen 9 oder 10mal. — [2]) s. *medium anticum*. — [3]) s. *medium posticum*.

zwischen dem querlaufenden Theil des Lig. cruciatum (seltener zwischen dessen oberem oder unterem Schenkel) einerseits und dem Lig. tectorium andererseits ein Schleimbeutel.

Als Homologon der Ligg. intertransversaria soll in der Norm (nach Hoffmann, 1877) ein *Lig. intertransversarium atlanto-occipitale* vom Querfortsatze des Atlas zur lateralen Seite des Processus condyloideus oss. occipitis gehen.

Bänder der Wirbelsäule.

Das Lig. sacrococcygeum posterius lässt zuweilen eine mediane Längsspalte offen, durch welche man von hinten her auf das Lig. sacrococcygeum medium gelangt.

Brustbeingelenke.

Häufig werden Corpus und Manubrium sterni durch eine Amphiarthrose oder durch Syndesmose vereinigt; sehr selten befindet sich zwischen Corpus und Processus xiphoideus ein Gelenk.

Verbindungen der Rippen.

Die erste Rippe ist selten durch ein Gelenk mit dem Brustbein verbunden. — Anstatt der Articulationes sternocostales sind an einer oder mehreren der zweiten bis siebenten Rippen Synchondrosen vorhanden oder das Lig. sternocostale interarticulare fehlt. — Die achten Rippen verbinden sich sowohl mit dem Sternum (selten), als auch unter sich durch eine in der Medianebene gelegene *Articulatio intercostalis accessoria* (sehr selten). Letztere kommt ebenso selten zwischen den vorderen Enden der sechsten und siebenten Rippen vor. — Zwischen Knorpel und Extremitas sternalis der ersten Rippe findet sich selten ein Gelenk. — Ein abgelöstes unterstes Bündel des Lig. capituli costae radiatum (sog. *Lig. costovertebrale accessorium*) geht vom Capitulum der zwölften Rippe zu der Fibrocartilago zwischen zwölftem Rücken- und erstem Lendenwirbel. — Sehnige Streifen, *Ligg. intercostalia anteriora interna*, verbinden häufig zwei Rippen an den Innenflächen ihrer Sternalenden; sie scheinen den Mm. intercostales interni anzugehören und den horizontalen sehnigen Streifen des M. triangularis sterni (II, 209, Anm. 3) nicht homolog zu sein. — Ueber Variet. der Rippenbänder s. auch II, 87.

Häufig (27 %) geht ein *Lig. costopleurovertebrale* vom Processus transversus des 6—7ten Halswirbels über die Pleurakuppel nach vorn, inserirt sich neben dem M. scalenus anticus an der ersten Rippe; oder ein *Lig. costopleurale* (17 %) verläuft vom Halse der ersten Rippe zum Ansatz des M. scalenus anticus [1]).

Verbindungen des Schultergürtels.

Articulatio costoclavicularis. Zwischen der nach unten durch theilweise Verknöcherung des Lig. costoclaviculare verlängerten, von Knorpel oder einem Schleimbeutel überzogenen Tuberositas claviculae und der ersten Rippe findet sich (sehr selten) eine Gelenkverbindung, die eine Amphiarthrose darstellt [2]).

Articulatio acromialis [3]) ist ein überzähliges Gelenk zwischen dem Os acromiale (S. 41 u. 76) und der Spina scapulae, welches sich an der Stelle der Synchondrose ausbildet, die bis zum 18—19ten Lebensjahre zwischen den genannten beiden Abschnitten des Schulterblattes besteht. Das Gelenk zeigt sich gewöhnlich als eine im Faserknorpel existirende ebene Spalte.

---

[1]) Zuckerkandl, Zeitschrift für Anatomie und Entwicklungsgeschichte. 1876. Bd. II. S. 62. — [2]) Ueber das Lig. interclaviculare vergl. Bd. II, 93. — [3]) s. *acromialis accidentalis* s. *acromiospinalis*.

Schultergelenk.

Ein *Lig. coracoglenoidale* entspringt (in der Norm nach Macalister[1]) vom Processus coracoideus zusammen mit dem Lig. coracohumerale, verläuft mit letzterem sich kreuzend zur Schultergelenkkapsel; es stellt öfters eine Fortsetzung der Sehne des M. pectoralis minor (s. Variet. des letzteren) dar.

Ellenbogengelenk.

Braune und Kyrklund[2]) bestreiten, dass das Gelenk in der Norm ein Schraubengelenk sei (II, 100). Vielmehr gehören die Flächen überhaupt keinem Rotationskörper an und die Bewegungen geschehen nur unter merklichem Klaffen. — Vergl. über Letzteres jedoch II, 22.

Verbindungen der Vorderarmknochen.

Das Lig. cubitoradiale fehlt zuweilen oder ist doppelt vorhanden.

Handgelenke.

Selten communicirt die Articulatio cubitoradialis inferior vermöge einer Oeffnung in dem Meniscus interarticularis mit dem ersten Handgelenk. — Sehr häufig ist das Lig. subcruentum in einen dorsalen und volaren Theil gesondert. — Oefters steht das erste Handgelenk mit dem Gelenk zwischen Os pisiforme und Os carpi ulnare in offener Verbindung oder (zuweilen) mit dem zweiten Handgelenk — letzteres weil das Lig. interosseum zwischen Os carpi radiale und intermedium oder zwischen Os intermedium und carpi ulnare fehlt — oder (selten) mit der Scheide der Mm. extensores carpi radiales. — Oefters wird das Lig. interosseum zwischen den Oss. carpal. II u. IV durch eine Synovialfalte mit der Bandmasse zwischen den Bases ossis metacarpi III u. IV (sog. *Lig. interosseum metacarpale*) in Verbindung gesetzt und dadurch das gemeinschaftliche Carpometacarpalgelenk in zwei Abtheilungen gesondert. — Oder das Lig. interosseum zwischen den Oss. carpal. II u. III tritt mit dem Rande des Os carpi radiale in Verbindung und scheidet die Höhle des zweiten Handgelenkes in zwei Abtheilungen, die nur vermittelst des gemeinschaftlichen Carpometacarpalgelenkes in Communication stehen. — Selten[3]) fehlt die Portio reflexa des Lig. pisometacarpeum, alsdann ist die Portio recta ungewöhnlich stark, geht in das Lig. basium metacarpi volare zwischen Os metacarpi V und IV über und heftet sich auf diese Art auch an letzteren Knochen.

Verbindungen der Hüftbeine.

Zuweilen findet sich längs der Linea arcuata interna ein (bis 25 mm breites) *Lig. iliacum proprium.* — Von einer als Varietät in die Incisura ischiadica major hineinragenden, bis 4 mm langen, von der Synchondrose zwischen Os ilium und Os ischii ausgehenden *Spina accessoria oss. ischii* verläuft zuweilen ein *Lig. spinososacrum superius* zum Lig. sacrospinosum und bildet mit demselben ein *Foramen ischiadicum medium.*

Symphysis pubis. Der vordere Durchmesser schwankt zwischen 5—22 mm bei Männern, 5—23 mm bei Frauen, der hintere Durchmesser zwischen 2—10 mm bei Männern, 3—13 mm bei Frauen (Aeby[4]). — Die Gelenkspalte fehlt häufiger bei Männern (26 %) als bei Frauen (8 %); sie ist bei letzteren nicht nur im Allgemeinen grösser — 27 : 20 mm im verticalen und 9 : 7 mm im sagittalen Durchmesser (Aeby) — sondern zuweilen noch

---

1) Proceedings of the royal Irish academy. 1866. 1868. — 2) Archiv für Anatomie und Physiologie. Anat. Abth. 1879. S. 322. — 3) Barkow, Syndesmologie. 1841. S. 63. — 4) Zeitschrift für rationelle Medicin. 1858. Bd. IV. S. 1.

stärker vergrössert, gespalten und sogar verdoppelt, oder erweitert und mit Synovia-ähnlicher Flüssigkeit gefüllt. Diese Veränderungen scheinen besonders während resp. nach der Geburt in Folge von Ueberdehnung der Bänder, keineswegs aber vor der Geburt als Vorbereitung auf dieselbe zu Stande zu kommen.

Hüftgelenk.

Ein accessorisches Band, welches vom Tuber ischii zur Mitte der Linea intertrochanterica posterior verläuft, wird als *Lig. ischiofemorale*[1]) bezeichnet. — Sehr selten fehlt das Lig. teres (Norm beim Orang-utan).

Kniegelenk.

Bei der Streckung fallen zwar für gewöhnlich die mechanischen[2]) Axen des Oberschenkelbeines und der Tibia in eine gerade Linie (während die anatomische Femuraxe in einem lateralwärts offenen Winkel von durchschnittlich 174° abweicht — vergl. II, 130), resp. (58 %) beträgt dieser in frontaler Ebene gelegene Winkel (Seitenwinkel) 179°—181°, häufig (30 %) aber zwischen 178°—182°. Ebenso kommen bei vollständiger Streckung des allerdings freipräparirten Gelenkes sehr häufig Abweichungen jener Axen von der geraden Richtung in sagittaler Richtung vor: der nach vorn (75 %) oder nach hinten (9 %) offene Winkel (Streckwinkel) am Kniegelenk schwankt zwischen 174—189°.

Zwischen den Ligg. cruciata finden sich zuweilen kleine Schleimbeutel. — Vom vorderen Ende der Fibrocartilago falciformis medialis gelangen stärkere Faserzüge (selten) in das Lig. cruciatum anterius: *Lig. intermedium* (*genu*); das Lig. transversum genu fehlt mitunter. — Das Lig. mucosum genu hängt zuweilen mit der Eminentia intercondyloidea tibiae oder dem Lig. cruciatum anterius zusammen. — Die Bursa poplitea (II, 136) communicirt in der Regel mit dem Kniegelenk und öfters (14 %) auch mit dem oberen Tibiofibulargelenk, so dass auch dieses mit dem Kniegelenk in offene Communication tritt. Diese Communication ist als eine Hemmungsbildung zu betrachten, denn ursprünglich (bei Embryonen von 10—12 cm Steiss-Scheitellänge, Bernays[3]) gehört letzteres Gelenk zum Kniegelenk und die Communication weist auf ein phylogenetisches Stadium hin, in welchem auch die Fibula mit dem Femur articulirt. — Ueber sonstige Communicationen verschiedener Schleimbeutel mit dem Kniegelenk s. Varietäten der Muskeln u. II, 136.

Articulationes ossium tarsi.

Unter den Ligamenten ist das Lig. tarsonaviculare dorsale primum häufig in eine laterale oder obere und eine mediale Abtheilung gesondert. Ebenso verdoppelt sich häufig das Lig. tarsonaviculare dorsale quartum, indem es in eine oberflächlichere und tiefere Abtheilung zerfällt — und das Lig. tarsale transversum dorsale tertium, welches in einen vorderen und einen hinteren Theil geschieden ist.

Articulatio talocalcanea. Dieselbe communicirt mit dem ersten Fussgelenk vor dem Malleolus lateralis (selten). Zuweilen biegt sich das hintere Ende der Gelenkfläche vermöge eines abwärts gerichteten Vorsprunges des Talus, *Retinaculum tali*, derart um, dass jedes Verschieben des Talus auf dem Calcaneus ausgeschlossen wird.

---

1) Macalister, Proceedings of the royal Irish academy. Vol. IV. — 2) Mikulicz, Archiv für Anatomie und Physiologie. 1878. Anat. Abth. S. 351. — 3) Morphologisches Jahrbuch. 1878. Bd. IV. S. 435.

Articulatio talo-calcaneo-navicularis. Sie verkleinert sich, wenn die Superficies articularis anterior superior des Calcaneus fehlt (vergl. II, 146), was häufig der Fall ist. — Die Gelenkflächen der Articulatio talocalcanea anterior sind öfters sehr unregelmässig.

Articulatio tarsonavicularis. Die Gelenkverbindung zwischen den Oss. naviculare und tarsale IV fehlt (30 %), oder es fehlt diejenige zwischen letzterem und dem Os tarsale III (häufig). — Oder es entwickelt sich aus der ersteren (4 %) ein selbständiges Gelenk: *Articulatio scaphoidea-cuboidea,* Schiff-Würfelbeingelenk, oder ein solches findet sich zwischen den Oss. tarsal. III und IV: *Articulatio cuboideosphenoidea.* — Die Communication mit der Articulatio tarsometatarsea prima zwischen den Oss. tarsal. I und II fehlt (4 %).

Articulationes tarsometatarseae.

Die Articulatio tarsometatarsea prima erinnert zuweilen [1]) an das Sattelgelenk des Daumens. Die Vorderfläche des Os tarsale I ist alsdann in transversaler Richtung convex, in verticaler Richtung wenigstens an ihrem lateralen Rande leicht concav, während die Basis oss. metatarsi I entsprechend tibiofibularwärts — concav, — dorsoplantarwärts convex erscheint. Diese Krümmungen sind jedoch denjenigen am Daumen nicht homolog, sondern entgegengesetzt.

An der Basis des Os metatarsi I ist öfters (25 %) eine mit hyalinem Knorpel überzogene Gelenkfläche vorhanden, mit welcher nicht immer (sondern nur in 8 %) eine ähnliche Gelenkfläche des Os metatarsi II correspondirt: alsdann grenzt die erstere an ein *Lig. interosseum* zwischen dem Os tarsale I und dem Os metatarsi II (vergl. II, 149), oder an einen Schleimbeutel, der (in der Regel nach Luschka, 1865) zwischen den Bases oss. metatarsi I u. II sich findet und mit der Articulatio tarsometatarsea I communiciren kann.

Die Gelenkverbindung zwischen Os metatarsi II und Os tarsale II kann sich gegen das Gelenk zwischen Os metatarsi III und Os tarsale III abschliessen (häufig [2]) oder letzteres communicirt mit der Articulatio tarsometatarsea tertia [nach Sappey [3]) die Regel, nach Barkow in ca. 30 %. Der Abschluss findet sich in homologer Weise an der Hand] — oder diese zuweilen (13 %) mit der secunda und auf solchem Wege mit der Articulatio tarsonavicularis zwischen dem ersten und zweiten, sowie direct zwischen drittem und viertem Os tarsale.

Zwischen den Bases oss. metatarsi I und II findet sich (20 %) ein selbständiges Gelenk: *Articulatio intermetatarsea prima*, oder dasselbe communicirt mit dem ersten Tarsometatarsalgelenk (selten). — Oefters existirt eine solche *Articulatio intermetatarsea tertia* zwischen den Oss. metatarsi III und IV, oder die Ausstülpung zwischen den letztgenannten Knochen communicirt mit der Articulatio tarsometatarsea tertia.

Gewölbe des Fusses.

H. Meyer [4]) sieht in einer neueren Arbeit solche Füsse als die normalen an, in welchen bei Belastung von oben her nicht das Capitulum, sondern die Tuberositas oss. metatarsi V den dritten Stützpunkt des Fussgewölbes abgibt. Unter solchen Umständen verläuft die Längsaxe des Os metatarsi V horizontal und die (II, 150) angegebenen Werthe für die schräg absteigende Richtung der übrigen Metatarsusknochen müssen um je 20° vermindert werden. Jedoch

---

1) L. Fick, Archiv für Anatomie und Physiologie. 1857. S. 450. — 2) Barkow, Syndesmologie. 1841. — 3) Traité d'anatomie descriptive. T. I. 1867. S. 694. — 4) Die Statik und Mechanik des menschlichen Knochengerüstes. 1873. S. 388.

scheint es sich dabei um pathologisch erschlaffte Bänder zu handeln. (Die Stellung erinnert an diejenige beim Klumpfuss.) — Zuweilen verläuft ein *Lig. basium oss. metatarsi plantare longum*[1]) zwischen der Basis des ersten und fünften Metatarsusknochens. Dasselbe trägt zur Erhaltung der Fusswölbung in querer Richtung bei.

Varietäten der Muskeln.

Sie sind häufig, zum Theil symmetrisch oder annähernd symmetrisch an beiden Körperhälften und öfters mehrfach combinirt, so dass sich eine Anzahl in derselben Leiche, Extremität u. s. w. findet.

Unter den verschiedenen Muskeln zeichnen sich einige durch die Häufigkeit ihres Variirens aus. Manche bieten zugleich complicirtere Varietäten dar, als andere. Zu ersteren gehören z. B. die Mm. quadrigeminus brachii (17 %) und palmaris longus (25 %). Dies erklärt sich aus der zusammengesetzten Natur des ersteren und dem rudimentären Zustande des letzteren (II, 222 u. 161). Im Gegensatz entbehren einfach angeordnete Muskeln fast ganz der Varietäten, z. B. die Mm. temporalis, supraspinatus, gracilis.

Auch bei den einzelnen Muskelgruppen ist die Häufigkeit der Varietäten eine verschiedene. Selten sind sie bei den grossen Bauchmuskeln, häufig an den Halsmuskeln (Mm. sternohyoideus, sternothyreoideus u. s. w.), den Rückenmuskeln, den vom Rumpfe zur oberen Extremität gehenden Muskeln; an den Muskeln der letzteren sind sie häufiger als an der unteren Extremität.

Die Varietäten werden durch verschiedene Momente veranlasst, wonach sie in Unter-Abtheilungen zusammengefasst werden können.

1. Fehlen eines Muskels:

a. durch Verschmelzung mit benachbarten Muskeln.

b. Der Muskel wird durch einen sehnigen Strang ersetzt, weil die Embryonalzellen auf der Stufe von Inoblasten stehen geblieben sind, anstatt sich zu Myoblasten zu entwickeln (vergl. S. 89).

c. An zwei- oder mehrköpfigen Muskeln fehlen einzelne Ursprungszacken oder Köpfe oder Insertionssehnen.

d. Der Muskel fehlt ganz, was besonders häufig bei den Fascienmuskeln (II, 161) stattfindet. — Vergl. *a.*

2. Uebergreifen[2]) eines Muskels auf benachbarte Theile. Hierbei sind mehrere Fälle zu unterscheiden: der Muskel kann auf homologe oder auf nicht-homologe Theile übergreifen.

a. Uebergreifen des Muskels auf benachbarte Metameren (II, 8). Dies geschieht sowohl am Ursprunge als an der Insertion: die meisten breiten oder länglichen mehrköpfigen und mehrzipfligen Muskeln, welche sich an Wirbel, deren Processus, Rippen etc. ansetzen, variiren sehr häufig, indem sie auf das nächste oder die benachbarten Metameren hinübergreifende Fixationspunkte erhalten, oder auch indem einzelne Bündel einen normalen Ansatzpunkt überspringen und dieser durch einen benachbarten ersetzt wird, oder indem umgekehrt einzelne solche Zipfel fehlen. Letztere werden dann gewöhnlich durch sehnige Streifen ersetzt (S. 89). Alle diese Verhältnisse erklären sich leicht wegen der Zusammensetzung der betreffenden Muskeln

1) s. *commune* s. *commune longum* s. *jugale*. — 2) Sog. Aberriren.

aus vielen einzelnen Fascikeln; sie sind in praktischer Hinsicht ohne Bedeutung und brauchen deshalb im Speciellen nicht weiter erörtert zu werden. Es erklärt sich ferner daraus, weshalb die Angaben der Autoren bei den Rückenmuskeln, tiefen Halsmuskeln etc. häufig um ein oder zwei Wirbel etc. von einander differiren.

b. Uebergreifen von Muskeln auf benachbarte Antimeren. Merkwürdig sind solche Varietäten, bei welchen ein der Medianebene benachbarter Muskel auf die entgegengesetzte Körperhälfte hinübergreift, wo mithin Faseraustausch correspondirender Antimeren (II, 8) stattfindet. Allerdings handelt es sich meistens nur um Sehnenfasern, die aber von dem Muskel der entgegengesetzten Seite angespannt werden können, z. B. beim M. sternalis (S. 94). Schon in der Norm durchflechten sich die Crura interna diaphragmatis, sowie einige Bündel des Platysma beider Körperhälften am Halse; die medialen Insertionsschenkel der Mm. recti abdominis und die Crura superiora annul. inguinal. anter. der Mm. obliqui externi abdominis senden Fasern zur Portio pectinea fasciae latae über die Medianlinie, und dasselbe wird in Betreff der Linea alba von den Aponeurosen der Mm. obliqui interni abdominis behauptet.

c. Uebergreifen von Muskeln auf benachbarte nicht homologe Theile: auf benachbarte Knochen oder Knochenfortsätze, Ligamente, Fascien, andere Muskeln (S. 90) etc. Am häufigsten kommt dies in der Form vor, dass ein Muskel mit anderen abnormer Weise zusammenhängt. Muskeln sind mit benachbarten verwachsen: an ihrem Ursprunge oder ihrer Insertion oder ihrer ganzen Länge nach, oder der eine sendet dem anderen Fasern zu oder solche werden ausgetauscht. Dasselbe ereignet sich noch häufiger bei den zugehörigen Sehnen. Dem Falle, dass zwei Muskeln ihrer Länge nach verwachsen sind, reiht sich in weiterer Progression das Ersetztwerden eines fehlenden Muskels durch seinen Nachbar an. Jener Zusammenhang ist übrigens seltener: gewöhnlich setzt sich ein proximaler Muskel sehnig, seltener fleischig in einen distalen fort. Man fasst dann die Sache auch wohl umgekehrt auf, rechnet die Varietät zu denjenigen des distalen Muskels und sagt, dass dessen Ursprung mit einem proximalen Muskel oder dessen Insertion in Verbindung stehe. Häufig beruhen solche Abweichungen auf stärkerer Entwicklung dünner, für distalwärts gelegene Fascien bestimmter Sehnenstreifen und zuweilen erleichtern sie (an den Extremitäten) die Homologisirung anscheinend verschiedener Muskeln der oberen und unteren Extremität.

3. Auftreten überzähliger Muskeln.

a. Verdoppelung von Muskeln.

α. Eigentliche Verdoppelung unter Massenzunahme. Man nennt den Muskel oder Muskelbauch *doppelt* vorhanden, wenn zugleich Massenzunahme der Summe der variirenden Muskeln oder abweichender Verlauf des als Varietät hinzugekommenen sich vorfindet.

β. Verdoppelung durch Spaltung. Dagegen wird der Muskel als *getheilt* bezeichnet, wenn die Varietät auf Spaltung beruht. Letztere kann den Muskel in eine oberflächliche und eine tiefe Schicht sondern, oder in zwei in gleichem Niveau verlaufende Bäuche.

Die Quertheilungen langer Muskeln durch eine Inscriptio tendinea (II, 157) kommen nur bei wenigen Muskeln vor und werden nicht als Verdoppelungen bezeichnet. Letztere erklären sich im Allgemeinen aus eingetretener grösserer Differenzirung. Wenn einige secundäre oder tertiäre Muskelbündel (I, 80) sich vollständiger loslösen, mit dem eigentlichen Muskel nur durch lockeres Bindegewebe verbunden sind: wenn ähnliche Vorgänge an den sehnigen Ansatz-

zipfeln sich ereignen, so resultirt daraus ein solcher überzähliger Muskel. Namentlich gibt es eine Anzahl von meist breiten Muskeln, die in eine oberflächliche und tiefe (oder seltener eine vordere und hintere etc.) Portion mehr oder weniger deutlich gesondert werden können, während die Ursprünge und Insertionen beider Portionen ihrer morphologischen Bedeutung nach zusammenfallen. Die Sonderung wird durch Gefäss- und Nervenzweige bewirkt, deren Verästelungen stärker entwickeltes Bindegewebe, Perimysium internum, begleitet. Sind die Ursprünge des ganzen Muskels ausgedehnt und tritt dieses Perimysium stärker als gewöhnlich hervor, so bilden sich deutlich geschiedene Portionen, Köpfe, Bäuche etc. aus. Im entgegengesetzten Falle oder bei abweichendem Verlauf der Gefässe fehlt die Sonderung. In physiologischer Hinsicht ist dieselbe ohne Bedeutung, denn die Wirkung von solchen je zwei Portionen pflegt eine gemeinschaftliche zu sein, weil die Insertion ungetheilt geblieben ist. Aber auch das morphologische Interesse vermindert sich, da die Ursprünge resp. Insertionen beider Portionen im Allgemeinen denselben Skelettheilen angehören. Es würde die Sache anders liegen, wenn es sich z. B. um Knochen handelte, die beim Erwachsenen verschmolzen, beim Fötus oder in der Thierreihe gesondert auftreten. Es mag daher genügen, einige der fraglichen, mehr oder weniger deutlich in je zwei Portionen gesonderten Muskeln hier zu nennen: M. pectoralis major, gluteus maximus, gluteus minimus, pectineus etc.

b. Es kann ein Muskel überzählige Ursprungsköpfe oder Bäuche oder Insertionen erhalten.

c. Es treten ganz neue Muskeln auf, die theils phylogenetisches Interesse haben resp. bei Wirbelthieren vorkommen, theils aber solche sind, von denen dieses nicht bekannt ist. Erstere erklären sich mithin zum Theil aus ontogenetischen oder phylogenetischen Daten (z. B. der M. sternalis). Unter Anderem durch Ausbildung eines Muskels oder Muskelbündels etc., der an der oberen Extremität in der Norm fehlt, aber an der unteren vorhanden ist und umgekehrt. Ferner sind in theoretischer Beziehung die häufig vorkommenden Fälle interessant, wenn straffe Bindegewebsstränge durch Muskelfasern (oder umgekehrt) ersetzt werden. Dies kommt wie bei der Bildung von Fascien (II, 160) durch eine Umwandlung embryonaler spindelförmiger Inoblasten in Myoblasten (und vice versa — S. 87) zu Stande. Ferner ereignet es sich beim M. palmaris longus, dass sein Muskelbauch in der Vola, die Sehne entlang dem Vorderarm gelegen ist. Diese Varietät ist so aufzufassen, dass seine musculöse Anlage vom zweiten Abschnitt der Extremität (Vorderarm) auf den Metacarpus distalwärts gerückt ist. Wenn beim Embryo z. B. ein Zellenstrang als Anlage des Muskels existirt, der vom Condylus ulnaris humeri bis zu den Fingern reicht und die oberen dieser indifferenten ursprünglich contractilen Zellen, indem sie in die Länge wachsen, zu Muskelfasern, die unteren aber zu Sehnenfasern (Inoblasten I, 44) werden, so ist damit die Entstehung des normalen Verhaltens gegeben. Werden im Gegensatz die unteren Zellen musculös, während die oberen verkümmern, sich zurückbilden und verschwinden, so entsteht ein unterer Bauch und eine obere Sehne. — In anderen Fällen hat ein Muskel anscheinend seinen Ursprung oder seine Insertion gewechselt, verbindet ganz andere Knochen, oder Stellen am Skelet oder von Weichtheilen. Solche Ursprungsverschiebungen sind zu erklären, indem der betreffende Muskel an Umfang oder Ausdehnung zunimmt und gleichsam sich entfaltend auf benachbarte Theile übergreift. Fehlt dann zugleich der normale Ursprungskopf, oder ist derselbe verkümmert, so scheint der Muskel seinen Ursprung geändert zu haben — und Analoges gilt von den Insertionen.

Anstatt ganzer Muskeln treten einzelne Bäuche, Sehnenzipfel an normalen Muskeln überzählig auf, deren vollständige Sonderung dann zur Verdoppelung oder zur Entstehung eines neuen Muskels Veranlassung wird. Immerhin sind einige abnorme Muskeln bisher auf solche Art nicht verständlicher geworden, namentlich solche, die an beiderseitig feststehenden Knochentheilen befestigt sind, wie z. B. der M. supraclavicularis anomalus und der M. pterygoideus internus anomalus (S. 92). Dagegen ist wenigstens die physiologische Wirkung der Mm. anomal. maxill. super. (S. 91) und menti (II, 170) erklärbar; ebenso diejenige von solchen Theilen der Mm. intercostales, welche in selten vorkommenden knöchernen Fenstern [1]) der Rippen ausgespannt sind: indem sie sich bei der Inspiration contrahiren, leisten sie dem äusseren Luftdruck Widerstand, anstatt sich concav nach innen zu buchten.

4. Abnorme Vertheilung des Muskel- und Sehnengewebes im Muskel. Das proximale Ende ist z. B. sehnig statt fleischig (S. 89), oder die Mitte der Länge fleischig u. s. w.

5. Abnorme Verbindung eines Muskels oder Muskelbauches mit den benachbarten, woraus zuweilen sehr complicirte Abweichungen entstehen.

Die unter obigen Nr. 1—5 eingetheilten Fälle bieten morphologisches Interesse. Dazu kommt bei manchen Varietäten ein praktisches, insofern sie Nerven oder Blutgefässe überlagern, bei der Aufsuchung oder Unterbindung der letzteren hinderlich werden können u. s. w.

Andererseits existirt nun aber eine sehr grosse und täglich zunehmende Anzahl von selten beobachteten Varietäten, die weder nach ihren morphologischen Beziehungen verstanden, noch von praktischer Bedeutung sind, obgleich in der Chirurgie unerfahrene Beobachter ihnen öfters eine solche beilegen wollen. Insbesondere werden über mehrere benachbarte Muskeln ausgedehnte Varietätenbildungen beobachtet, wobei das Auftreten scheinbar ganz neuer Muskeln nicht selten ist. Solche in der Regel asymmetrischen Fälle deuten auf allgemeinere Störungen in der betreffenden Entwicklungsperiode hin; da weder über die Gefäss- noch über die Nervenvertheilung Angaben gemacht zu werden pflegen, so bleiben jene Einzelfälle vorläufig unverstanden. Alle dergleichen und andere geringfügige Varietäten sind in der unten folgenden Detail-Aufzählung weggelassen. Wenn ein Muskel darin nicht erscheint, so folgt daraus mithin nur, dass von demselben keine praktisch interessanten Varietäten bekannt sind (S. 60). Keineswegs aber, dass solche überhaupt nicht vorkommen: sie können im Gegentheil sehr häufig sein, z. B. an den Rückenmuskeln (II, 193).

In Betreff der hier nicht berücksichtigten Varietäten, namentlich solcher, die überhaupt erst einmal beobachtet worden sind, ist auf Henle's Muskellehre (1871) zu verweisen. und namentlich auf die vortreffliche und äusserst vollständige Abhandlung von Macalister (Transactions of the royal Irish Academy. Vol. XXV. Sc. 1872), der nur die bei Missbildungen beobachteten Varietäten von den gewöhnlichen nicht ausreichend gesondert hat. Ausserdem sind verschiedene Druckfehler, zuweilen auch Missverständnisse in den Citaten zu corrigiren.

Muskeln am Kopfe.

M. frontalis. Sein Ursprung von der Glabella fehlt öfters. — Ist häufig in getrennte Bündel gesondert, die auf den Nasenrücken resp. die Vorderfläche des unteren Theiles des Os nasi oder das Lig. palpebrale mediale übergreifen: die von der Nasenwurzel in der Nachbarschaft des

[1]) Srb, Wiener medicinische Wochenschrift. 1859. Nr. 2. Ich habe ebenfalls einen solchen Fall gesehen. W. Krause.

letzteren Ligamentes entspringenden Bündel zeigen häufig in der Höhe des Arcus supraciliaris eine Inscriptio tendinea. — Der M. frontalis setzt sich sehr selten in den M. occipitalis continuirlich fort.

M. orbicularis palpebrarum. Tiefe Bündel passiren sehr selten unter dem Dach der Augenhöhle: *M. transversus orbitae* (S. 126). — Ein *M. depressor supercilii* [1]) strahlt (selten) vom Lig. palpebrale mediale in die Haut des oberen Augenlides aus.

M. corrugator supercilii. Ist zuweilen ausser Zusammenhange mit dem M. orbicularis palpebrarum und kann schon deshalb überhaupt nicht als Theil des letzteren aufgefasst werden, was bereits Fabricius ab Aquapendente (1600) versucht hat (vergl. II, 166).

M. levator labii superioris alaeque nasi. Der M. levator alae nasi ist zuweilen doppelt, oder isolirt vorhanden; der M. levator labii superioris minor sehr häufig mit dem major verwachsen.

M. compressor nasi. Das wie erwähnt (II, 167) öfters vorkommende aufsteigende Muskelbündel, *M. anomalus maxillae superioris*, verläuft scheinbar vom Alveolarfortsatz zum Processus nasalis des Oberkieferbeines, welche Thatsache Henle [2]) unbegreiflich fand. Sie erscheint nur räthselhaft, wenn man das Bündel aus dem Zusammenhange seiner Fascie mit dem übrigen Muskel künstlich gelöst hat. Die Fasern des letzteren werden durch jenes Bündel gespannt und ihnen damit ein fester Punkt im Raume dargeboten. Erst nach Lösung des betreffenden Zusammenhanges scheint das Bündel ausschliesslich unbewegliche Knochenstellen zu verbinden.

M. infraorbitalis [3]). Zweifelhaft ist die Bedeutung eines sehr häufig (50 %) beobachteten [4]) Muskelbündels, welches vom Margo infraorbitalis entspringt und sich an den Processus nasalis oss. des Oberkieferbeines ansetzt.

M. pyramidalis nasi fehlt selten oder besteht aus zwei Fascikeln. — Zuweilen finden sich zwei kleine unbeständige Muskelbündel am vorderen Theile des unteren Nasenkorpels; ein grösseres beinahe senkrecht absteigendes unterhalb des M. compressor nasi; und ein kleineres schräg von der Nasenspitze nach hinten und oben sich erstreckendes Bündel: sie wurden ersteres als *M. levator nasi proprius* [5]); letzteres als *M. compressor narium minor* bezeichnet [6]).

M. levator labii superioris major ist selten doppelt.

M. zygomaticus minor. Fehlt zuweilen, oder ist doppelt.

M. zygomaticus major. Zuweilen doppelt oder mit dem M. risorius verwachsen.

M. levator anguli oris ist zuweilen verdoppelt. Erhält öfters ein Verstärkungsbündel vom M. levator labii superioris minor.

M. risorius ist ebenfalls zuweilen in zwei Bündel gespalten; hängt sehr selten mit dem M. suboccipitalis (S. 93) zusammen.

M. depressor anguli oris ist zuweilen doppelt. — Sehr häufig erstrecken sich vom hinteren Rande des M. depressor anguli oris ganz oberflächlich das Platysma bedeckende zarte Muskelbündel, seltener ein stärkerer, 4—5 mm breiter Muskelbauch quer unter dem Kinn von einer Seite zur anderen: *M. transversus menti.* Letztere Bezeichnung rührt daher, dass dieses Muskelbündel die Fettentwicklung in der anliegenden Haut hindert und dadurch

---

[1]) s. *palpebrarum* s. *dilatator superior sacci lacrymalis* s. *lacrymalis anterior.* — [2]) Muskellehre. 1871. S. 166. — [3]) s. *anomalus parvus maxillae superioris.* — [4]) Vlacovich, Atti del istituto Veneto di scienze. 1875. Vol. V. — [5]) s. *levator alae narium minor* s. *anterior* s. *dilatator narium anterior* s. *apicis nasi.* — [6]) Arnold (Icones anatomicae. Fasc. II. 1839. Taf. VIII. Fig. 6, 7). — [7]) s. *transversalis menti.* Doppelkinnmuskel.

zur Entstehung eines sog. Doppelkinnes bei fetten Individuen Veranlassung geben kann.

M. depressor labii inferioris wird zuweilen durch den N. mentalis in zwei Bündel gesondert.

M. levator menti ist selten in zwei Bündel getheilt.

M. masseter. Selten setzt sich ein kleines Muskelbündel, *M. articulationis mandibulae*[1]) an das vordere Ende der Bandscheibe des Kiefergelenkes und entspringt aus der Incisura maxillae inferioris oder hängt mit den hinteren Rändern des M. temporalis oder masseter zusammen. Vermuthlich gehören seine Fasern im ersteren Falle der inneren Portion des letztgenannten Muskels an.

M. pterygoideus internus. Sehr selten verläuft ein *M. pterygoideus anomalus*[2]) zwischen unbeweglichen Knochentheilen von der Spina angularis oder von der unteren Fläche der Ala magna oss. sphenoidei zur Lamina lateralis des Processus pterygoideus, oder zum Tuber maxillare.

M. pterygoideus externus. Das seiner oberen Portion angehörende. an die Bandscheibe des Kiefergelenkes sich inserirende Bündel scheint als *M. pterygoideus tertius* selbständig werden zu können.

Muskeln am Halse.

Das Platysma entsendet zuweilen Muskelbündel quer unter der Cartilago thyreoidea oder unter dem Kinn zur Vereinigung mit dem Muskel der anderen Seite; in seltenen Fällen lassen sich Bündel des ersteren von der entgegengesetzten Körperhälfte her direct in den M. depressor anguli oris verfolgen. Auf Grund dieser Thatsache hat man den M. depressor anguli oris sowie den M. levator menti als Fortsetzungen des Platysma der entgegengesetzten Seite gedeutet[3]), die durch Anheftung an den Unterkieferknochen eine Unterbrechung erleiden, während in derselben Art der M. depressor labii inferioris eine Fortsetzung des Platysma der entgegengesetzten Körperhälfte darstellt. Die erwähnten Muskelbündel sind nicht mit dem M. transversus menti (s. M. depressor anguli oris, S. 91) zu verwechseln. — Ausstrahlungen einzelner längerer Bündel, welche Rudimente eines ausgedehnten Hautmuskels (II, 158) repräsentiren, finden nach verschiedenen Seiten statt. Sehr selten geht ein Bündel in das untere Augenlid: *M. depressor palpebrae inferioris.* Einige Faserbündel des Platysma erstrecken sich (32 %) in die Nackengegend: so kann ein selbständiger *M. occipitalis teres*[4]) sich absondern. Sie hängen (selten) mit den Mm. auriculares postici zusammen. Sehr selten kreuzen dünne Fasern vor dem Sternum zum zweiten und dritten Rippenknorpel der anderen Seite hinüber. Längere Bündel erstrecken sich sehr selten in die Achselhöhle oder auf den Rücken bis zum M. gluteus medius.

M. quadrigeminus capitis s. sternocleidomastoideus. Von den einzelnen Portionen kann die sternomastoidea (sehr selten) und häufiger die Portio cleido-occipitalis fehlen; ebenso fehlt zuweilen die Portio sterno-occipitalis. Letztere entspringt (selten) gesondert, häufiger wird die Portio cleido-occipitalis oder ein Theil derselben als breiterer oder schmalerer *M. cleido-occipitalis*[5]) selbständig (36 % nach Wood[6]). Häufig ist das Caput sternale vom Caput claviculare durch einen grösseren, nach oben enger werdenden, von Bindegewebe ausgefüllten Zwischenraum getrennt, oder (selten) die Portio sternomastoidea und cleidomastoidea sind in ihrer ganzen Ausdehnung ge-

1) s. *temporalis minor.* — 2) s. *proprius.* — 3) Froriep, Archiv für Anatomie und Physiologie. Anat. Abth. 1877. S. 46. — 4) s. *minor* s. *corrugator posticus.* — 5) s. *cephalohumeralis.* — 6) Proceedings of the royal society of London. 1866.

sondert. Oder die Portio sternomastoidea und sterno-occipitalis bleiben von ihrem Ursprunge an lange getrennt; das Caput claviculare ist ganz selbständig (einmal beobachtet[1]). — Vom Angulus maxillae inferioris geht öfters ein Muskelbündel zum medialen Ansatz: *M. sternomaxillaris*, der noch häufiger durch einen Sehnenstreifen repräsentirt wird.

M. suboccipitalis [72 % nach F. E. Schulze[2]), in 35 % nach Macalister[3]] ist ein von der Protuberantia occipitalis externa, bedeckt vom M. cucullaris, entspringendes queres Muskelbündel, M. suboccipitalis[4]) (Sappey), welcher Muskel sich sehnig theils an die Linea semicircularis superior oss. occipitis inserirt, theils in den hinteren Umfang der Insertion des M. quadrigeminus capitis übergeht. Zuerst beschrieben wurde diese Varietät von Theile[5]). Sein Vorkommen erklärt sich aus dem (seltenen) Befunde (W. Krause) eines hintersten, fleischigen, von der Protuberanz entspringenden Bündels der Portio cleido-occipitalis. Secundär wandelt sich dasselbe ganz oder häufig nur theilweise in Sehnenstreifen um. Sehr selten hängt der M. suboccipitalis mit den Mm. auriculares postici zusammen.

M. sternalis[6]) (Fig. 13. Nr. 2. S. 94). Vor dem Sternum kommt zuweilen (2 % — s. S. 59) einseitig oder beiderseitig ein länglicher Muskel vor, der durch sehnige Verbindungen mit den Mm. sternomastoideus, cleidomastoideus (s. unten), pectoralis major und rectus abdominis zusammenzuhängen pflegt. Bald ist die eine, bald die andere dieser Verbindungen überwiegend: etwa 100 Fälle sind genauer bekannt (Bardeleben[7]) und bei diesen war 55 mal die Verbindung mit dem M. quadrigeminus capitis eine innigere, 21 mal mit dem M. pectoralis major, 7 mal mit dem M. rectus abdominis und in 6 Fällen schien sich der M. sternalis wie ein Hautmuskel zu verhalten.

Der M. sternalis hat verschiedene Deutungen erfahren. Seiner Wirkung zufolge, die hier aber nicht weiter in Betracht kommt, kann derselbe als Spannmuskel der Fascia recta abdominis (II, 241) betrachtet werden. Nach Meckel[8]) ist derselbe als Fortsetzung oder abgelöstes Bündel des M. rectus abdominis aufzufassen, nach Turner[9]) als Hautmuskel der Brust, nach Henle[10]) als Fortsetzung des M. quadrigeminus capitis, nach Bardeleben[7]) wenigstens theilweise als zum M. pectoralis major gehörig.

Nun reicht der M. rectus abdominis bei vielen Wirbelthieren bis zur ersten oder zweiten Rippe hinauf. Bis zur ersten bei Beutelthieren, Musteliden und beim Hund; bis zur zweiten, falls man einigermassen sorgfältig präparirt, beim Kaninchen[11]). Halberstma[12]) betrachtete nur die Fälle als hierher gehörend, in welchen ein M. sternalis s. *M. accessorius ad rectum* vom M. pectoralis major bedeckt wurde, während der M. sternalis gewöhnlich oberflächlich liegt. Mit diesem M. accessorius ad rectum hat indessen ein selten vorkommender M. supracostalis (S. 101) viel Aehnlichkeit, der wohl als M. intercostalis longus (II, 203) betrachtet werden kann. Andererseits ist es bekannt, dass der M. rectus als distaler Theil eines ventralen Längsmuskelfasersystems des Rumpfes (s. a. Variet. der Kehlkopfmuskeln) aufgefasst werden darf, welches wenigstens bei den Myxinoiden bis zum Zungenbeinbogen reicht, so dass beim Menschen die Mm. sternothyreoidei und hyothyreoidei die proximalen Abschnitte desselben bilden würden. H. Meyer[13]) rechnet statt der genannten Muskeln den M. sternomastoideus zu diesem Längsfasersystem. Da der M. rectus abdominis aus mehreren Intercostalmuskeln zwischen sog. Bauchrippen (seinen Inscriptiones tendineae, II, 239) zusammengeschmolzen ist, so sieht man freilich nicht recht ein, wie eine Fortsetzung desselben sich an den Processus mastoideus oss. temporum inseriren kann. Immerhin hat der M. cleidomastoideus keinen tieferen Zusammenhang mit dem sternomastoideus; ersterer gehört der oberen Extremität an und bleibt z. B. beim Kaninchen[14]) beträchtlich vom M. sternomastoideus ent-

---

1) Richet, Bulletins de la société anatomique. 1873. T. IV. S. 137. In dieser Weise ist wahrscheinlich der betreffende Fall zu deuten. — 2) Der M. transversus nuchae. 1865. — 3) Transactions of the royal Irish academy. 1872. — 4) s. *transversus nuchae*. — 5) Soemmerring, Vom Bau des menschlichen Körpers. Bd. III. I. Abth. 1841. S. 181. — 6) s. *thoracicus* s. *rectus sternalis* s. *sternalis brutorum*. — 7) Zeitschrift für Anatomie und Entwicklungsgeschichte. Bd. I. 1876. S. 424. — 8) Lehrbuch der menschlichen Anatomie. Bd. II. 1816. S. 465. — 9) Journal of anatomy and physiology. 1867. Bd. I. S. 246. — 10) Muskellehre, 1858. S. 95. — 11) W. Krause, Anatomie des Kaninchens. 1868. S. 102. — 12) Verslagen en Mededeelingen der koninkl. Akademie van Wetenschapen. Natuurk. XII. 1861. — 13) Lehrbuch der physiologischen Anatomie. 1856. S. 179. — 14) l. c., S. 103. — s. Anm. 11.

fernt. Um so auffallender erscheint in dem unten beschriebenen Falle sein Zusammenhang mit dem M. sternalis. Doch erklärt sich auch dieser Umstand aus jenem häufig vorkommenden (S. 88) Uebergreifen auf benachbarte Skelettheile: ähnlich wie es beim M. omohyoideus (S. 96) der Fall ist. Jedenfalls erscheint die Verwachsung der Mm. sternomastoideus und cleidomastoideus als secundär, denn mitunter bleiben sie als Varietät (S. 92) gesondert, und bei manchen Wirbelthieren wie gesagt getrennt.

Die Continuität des erwähnten ventralen Längsmuskelsystems wird vollständig gewahrt, wenn ein M. sternalis vorhanden ist. Derselbe kann symmetrisch auf beiden Seiten vorkommen, häufiger (58 : 42) ist er nur an einer Seite vorhanden, manchmal mit dem Ursprung des M. pectoralis major verwachsen. Indem einzelne Parthien dieser ursprünglich symmetrischen Musculatur verkümmern, sehnig werden, andere sich stark entwickeln, an den locker angehefteten zerren und sie allmälig verschieben, erklären sich die häufigen Asymmetrien und die mehrfach constatirte, scheinbar auffällige Erscheinung, dass der Muskel oder seine Sehne von oben oder unten auf die entgegengesetzte Körperhälfte hinübergreift. In einem Falle (W. Krause, 1876) von rechtsseitigem M. sternalis, der bei einem alten Manne 25 mm unter dem oberen Rande des Sternum in der Fascia des linken M. pectoralis endigte, griffen Bündel der Portio sternocostalis des letztgenannten Muskels wie eine Zacke über die Medianlinie und zwischen die Fasern des rechten M. pectoralis major in der Gegend des ersten Intercostalraumes ein. Letzterer Muskel sendete seinerseits dicht unterhalb der Sehne des M. sternalis eine dem zweiten Rippenknorpel entsprechende Zacke über die Medianlinie hinüber. — In einem anderen Falle, der auch dadurch merkwürdig, dass ein Zusammenhang mit dem Caput claviculare bisher nicht beobachtet sein dürfte, ist die sehnige Verbindung mit dem letzteren (an der linken Seite) selbstverständlich keine morphologische Fortsetzung des allein ausgebildeten M. sternalis dexter, sondern sie ist der einzige übrig gebliebene Rest einer ursprünglich symmetrischen musculösen Verbindung zwischen den Mm. quadrigeminus capitis und rectus abdominis beider Seiten. Hiervon hat sich links der obere Theil als Sehne, rechts der untere Theil als Muskelbauch erhalten (Fig. 13). In diesem Falle (W. Krause, 1871) setzte sich nämlich bei einem Manne das linke Caput claviculare mit wenigen Sehnenfasern an die Clavicula: die meisten gingen in einen starken Sehnenstreifen

Fig. 13.

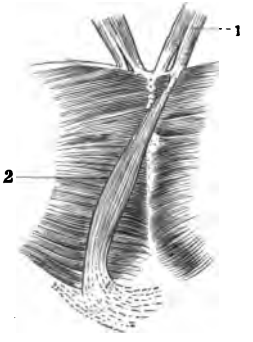

M. sternalis (seltene Variet.) bei einem 60jährigen Manne. V. 1/8. Die lateralen Sehnenfasern des Caput claviculare des *linken* M. quadrigeminus capitis (*1*) setzen sich in einen starken sehnigen Strang fort, welcher vor dem Manubrium sterni *die Medianebene des Körpers überschreitet* und in den fleischigen Bauch eines M. sternalis (*2*) der *rechten* Seite übergeht. Der Muskel folgte mit seinem lateralen Rande den vorderen Enden der knöchernen zweiten bis (incl.) sechsten Rippe, den rechten M. pectoralis major bedeckend, und endigte sehnig in der Fascia recta abdominis. *1* Caput claviculare des linken M. quadrigeminus capitis. *2 M. sternalis.*

über, welcher vor dem Manubrium sterni schräg zur rechten Seite hinüberlief, in der Höhe der zweiten Rippe mit dem linken M. pectoralis major zusammenhing und sich in einen 4 cm breiten platten Muskelbauch fortsetzte, der schräg abwärts und lateralwärts absteigend mit seinem lateralen Rande den Knochenenden der II—VI ten rechten Rippe folgte, den Ursprung des M. pectoralis major dexter zum Theil bedeckend. Sein unteres sehniges Ende ging in das vordere Blatt der Fascia recta abdominis über; versorgt wurde der M. sternalis von den N. und A. intercostales anteriores des fünften Intercostalraumes (andere Beobachter fanden den 3—5 ten Intercostalnerv in Verbindung mit dem M. sternalis). Der Muskel verhielt sich also in Bezug auf seine Nerven wie das obere Ende des M. rectus abdominis.

M. digastricus. Selten fehlt die Zwischensehne: der Muskel hat nur einen, sich am Unterkiefer inserirenden Bauch. — Der vordere Bauch verdoppelt sich (6 %) oder auch der hintere, oberflächlich gelegene; beide zusammen werden als *M. occipitohyoideus* bezeichnet. — Selten findet sich ein paariger oder unpaarer *M. mentohyoideus*, der vom Os hyoideum unter dem M. digastricus in der Mediangegend zum Unterkiefer geht und vielleicht dem

Platysma angehört, wahrscheinlicher aber eine Fortsetzung des M. sternohyoideus zum Kinn repräsentirt (S. 93).

M. stylohyoideus. Fehlt (0,5 %). — Ist zuweilen doppelt, wobei er das fehlende Lig. stylohyoideum ersetzen kann; oder wird nicht vom M. digastricus durchbohrt (II, 185). Der Muskel inserirt sich dann zuweilen an die Zwischensehne des M. digastricus oder geht vor oder (seltener) hinter dieser Sehne vorbei. Auch soll häufig ein einzelnes Muskelbündel sich an den Tendo intermedius m. digastrici ansetzen, welche Angabe wohl auf Verwechslung mit einem den Tendo begleitenden Bündel des hinteren Bauches des M. digastricus beruht. Oder der Muskel inserirt sich in den M. mylohyoideus. Oder es sondert sich (selten) ein überzähliger Kopf: *M. stylohyoideus accessorius*[1]), der sich an das Cornu minus oss. hyoidei heftet. — Sehr selten ist ein *M. stylomaxillaris* vorhanden, welcher das gleichnamige Ligament (II, 51) begleitet.

M. mylohyoideus. Wird sehr selten vom Ductus submaxillaris durchbohrt.

M. sternohyoideus. Der Ursprung vom Sternum fehlt und der Muskel wird dann auch wohl *M. cleidohyoideus* genannt. — Hat (selten) eine Inscriptio tendinea in der Höhe des Tendo intermedius m. omohyoidei, noch seltener eine zweite in der Höhe der Insertion des M. sternothyreoideus. Ist zuweilen doppelt (3 %), oder gibt ein Bündel an den M. quadrigeminus capitis ab.

M. sternothyreoideus hat sehr selten eine Inscriptio tendinea in der Höhe des Tendo intermedius des M. omohyoideus oder oberhalb oder unterhalb des ersteren, noch seltener in der Höhe des oberen Sternalrandes. — Entspringt zuweilen auch von der hinteren Fläche des zweiten Rippenknorpels. Setzt sich zuweilen theilweise an das Cornu majus oss. hyoidei. — Wird selten verdoppelt gefunden. Sehr selten ist ein *M. hyothyreoideus lateralis* oder ein *M. cricohyoideus* vorhanden. Oder ein *M. transversus colli* entspringt vom ersten Rippenknorpel und verläuft gegen die Medianlinie des Halses. — Sehr selten inserirt sich ein Bündel an die Schilddrüse: *M. levator gl. thyreoideae superficialis brevis* (vergl. II, 427, ferner Variet. der Mm. thyreohyoideus, cricothyreoideus und constrictor pharyngis inferior), oder an die Luftröhre: *M. thyreotrachealis superficialis.*

M. thyreohyoideus. Häufig schliessen sich einige Faserbündel dem M. ceratoglossus an. — Selten greift sein Ursprung auf die Cartilago cricoidea über: *M. cricohyoideus.* — Selten verläuft ein *M. thyreohyoideus accessorius* zwischen Cornu superius cartilaginis thyreoideae und dem Cornu majus oss. hyoidei.

M. thyreohyoideus superior[2]) ist ein accessorischer Muskel, der vom Cornu majus oss. hyoidei zum oberen Rande der Cartilago thyreoidea verläuft.

Oefters (einige %) inserirt sich ein am Zungenbein entspringendes Muskelbündel am mittleren, selten an einem seitlichen Lappen der Schilddrüse: *Mm. levator glandulae thyreoideae superficialis medius* und *longus.* (Vergl. II, 427 und Variet. der Mm. sternothyreoideus, cricothyreoideus und constrictor pharyngis inferior.) — Selten (ca. 1 %) inserirt sich ein von der Cartilago thyreoidea entspringendes Muskelbündel an der hinteren Fläche des weit hinaufreichenden mittleren Lappens der Schilddrüse: *M. depressor glandulae thyreoideae.* — Ob ein selten vorkommender *M. hyo-epiglotticus,*

---

1) s. *novus* s. *profundus* s. *stylochondrohyoideus.* — 2) s. *minor* s. *azygos.*

welcher vom Corpus oss. hyoidei zur Epiglottis ausstrahlt, ebenfalls dem System des M. thyreohyoideus angehört, ist zweifelhaft[1]).

M. omohyoideus. Seine Varietäten sind nicht selten (5—7 %). — Der Muskel oder nur sein unterer Bauch (s. unten), oder nur der obere Bauch (1 %) fehlen oder letzterer (6 %) oder der ganze Muskel (sehr selten) sind verdoppelt. — Die stärkeren sehnigen Bindegewebszüge des tiefen Blattes der Fascia cervicalis, durch welche der vordere Rand des hinteren Bauches und die Zwischensehne an das mittlere Drittel der Clavicula geheftet werden (II, 178), können durch Muskelfasern ersetzt werden und dann erhält entweder der M. omohyoideus einen accessorischen Kopf von der Clavicula: stellt einen *M. omocleidohyoideus* (7 %) dar, oder (3 %) es fehlt gleichzeitig sein unterer Bauch: der Muskel ist ein *M. cleidohyoideus* geworden, der nicht mit einem ebenso benannten Verstärkungskopf des M. sternohyoideus (— auch nicht mit letzterem selbst, S. 95) oder sternothyreoideus verwechselt werden darf, welcher Kopf bei normalem M. omohyoideus vorkommt. — Der M. omocleidohyoideus soll beim Neger häufiger sich finden, und bei Affen constant sein[2]). Uebrigens hat der Tendo intermedius den morphologischen Werth eines queren fibrösen Intermuscularseptum (vergl. II, 139), nicht aber denjenigen eines Halsrippenstückes. — Ferner ist zuweilen ein *M. costohyoideus* vorhanden, der von der Clavicula entspringt. — Zuweilen (1 %) findet sich ein überzähliger kleiner, von C. Krause[3]) entdeckter Spannmuskel der Fascia cervicalis, *M. coracocervicalis* s. Krausii (II, 188). — Von praktischer Bedeutung ist der oben als M. cleidohyoideus bezeichnete Kopf: in der Fossa supraclavicularis kann derselbe die A. subclavia von aussen zudecken.

M. rectus capitis anticus major. Der Ursprung vom sechsten oder auch vom fünften Halswirbel fehlt, zuweilen kommt eine Zacke vom zweiten Halswirbel statt des ersteren hinzu. Gibt öfters ein schmales Muskelbündel an den lateralen Theil des M. longus colli. — Häufig findet sich an seiner Vorderfläche eine Inscriptio tendinea. Zuweilen (3 %) wird seine Ursprungszacke vom Processus transversus atlantis selbständig.

M. rectus capitis anticus medius[4]). Liegt (14 %) zwischen den Mm. recti capitis antici major und minor; entspringt von der Vorderfläche der Massa lateralis atlantis und inserirt sich an der Pars basilaris oss. occipitis hinter der Insertion des M. rectus capitis anticus major.

M. rectus capitis anticus minor. Fehlt zuweilen (4 %).

M. longus colli. Die Zahl seiner Ursprünge und Ansätze wechselt. Häufig erhält die untere laterale Portion ein fleischig entspringendes Ursprungsbündel vom Capitulum der ersten[5]) Rippe, seltener von der zweiten[6]) Rippe. Ersteres Bündel kommt auch einseitig vor und inserirt sich sehnig an den vorderen Höcker des Processus transversus des sechsten Halswirbels (W. Krause). — Ein *M. transversalis cervicis anticus* (Retzius[7]) entspringt (selten) von den Processus obliqui des sechsten bis vierten Halswirbels, ist eng mit dem M. longus colli verbunden und inserirt sich an den dritten bis ersten Halswirbel. Dieser Muskel darf nicht mit dem *M. transversalis cervicis anticus* (Luschka[8])

---

1) Vergl. Henle, Vergleichend-anatomische Beschreibung des Kehlkopfes. 1839. S. 69. W. Krause, Anatomie des Kaninchens. 1868. S. 143. Fürbringer, Beitrag zur Kenntniss der Kehlkopfsmusculatur. 1875. S. 25. — 2) Richet, Bulletins de la société anatomique. 1873. I. S. 137. — 3) Erste Auflage. 1833. S. 229. — 4) s. *minimus*. — 5) J. A. Mayer, Beschreibung des ganzen menschlichen Körpers. 1784. Bd. III. S. 219. — 6) Albin, Historia musculorum. 1734. S. 411. — 7) Forhandlingar ved de Skandinavisk Naturforsk. 1841. S. 767. — 8) Die Anatomie des Menschen. I. Bd. 1ste Abth. 1862. S. 76.

s. M. longus colli accessorius, verwechselt werden, welcher hinter dem M. rectus capitis anticus major gelegen ist, von den vorderen Höckern der Processus transversi des siebenten bis vierten Halswirbels entspringt und unterhalb der oberen Gelenkfläche des Epistropheus, sowie an die Basis des Processus transversus des Atlas sich anheftet. Der letztere Muskel würde eigentlich einem *M. scalenus* (anticus) *proprius colli* am Halse entsprechen, da die vorderen Höcker der Querfortsätze den Rippen homolog sind. Trotz mehrfacher Versuche ist das System der Mm. longus colli und capitis rectus anticus major so gut wie unverstanden. Vielleicht gehört demselben System ein (sehr seltener) *M. transversalis cervicis medius* an, der zwischen den Querfortsätzen des zweiten bis sechsten oder siebenten Halswirbels sich erstreckt.

Mm. scaleni. Die Varietäten dieser Muskeln, sowie das Auftreten accessorischer Mm. scaleni minimus, accessorius und lateralis (II, 190) kommen durch Spaltungen zu Stande, die der Durchtritt von Wurzeln des Plexus brachialis veranlasst, sowie durch Uebergreifen auf homologe Ansatzpunkte, z. B. des M. scalenus anticus auf die zweite Rippe (M. scalenus minimus). Da sie hiernach ohne tiefere Bedeutung sind, so werden die accessorischen denjenigen der eigentlichen Mm. scaleni hinzugerechnet, denen sie in ihrer Lagerung sich topographisch anschliessen.

M. scalenus anticus. Entspringt zuweilen auch vom zweiten oder sechsten Halswirbel. — Verbindet sich durch ein vor oder hinter der A. subclavia verlaufendes Muskelbündel mit dem M. scalenus medius.

M. scalenus minimus. Bündel, die von den vorderen Höckern der Processus transversi des fünften bis siebenten Halswirbels kommen und hinter dem M. scalenus anticus verlaufen, inseriren sich häufig (42 %) als M. scalenus minimus an die zweite Rippe.

M. scalenus medius. Die Zahl der Wirbel, von welchen er entspringt, kann sich bis auf zwei vermindern, indem einige seiner Ursprünge fehlen, niemals wie es scheint derjenige vom dritten Halswirbel.

M. scalenus accessorius. Bündel, die von den hinteren Höckern der Processus transversi des vierten bis sechsten Halswirbels entspringen, verlaufen als M. scalenus accessorius längs des M. scalenus medius und bedeckt von demselben und inseriren sich an die erste Rippe.

M. scalenus posticus. Inserirt sich an die erste oder an die dritte Rippe, oder ist in entsprechende Bündel gespalten.

M. scalenus lateralis[1]). Muskelbündel, welche von den Processus transversi einiger unteren Halswirbel entspringen, verlaufen zwischen den Mm. scalenus medius und posticus oder lateralwärts von letzterem und inseriren sich an die (erste und) zweite Rippe. Kann zugleich mit einem oder mit zwei Mm. scaleni minimi vorhanden sein.

Muskeln am Nacken und Rücken.

Ueber die Varietäten dieser Muskeln im Allgemeinen, die hier nicht speciell aufgezählt werden, s. II, 193.

M. cucullaris. Die Ursprünge vom zwölften bis neunten Rückenwirbel fehlen (6 %); angeblich[2]) häufiger bei Frauen (7 %) als bei Männern; am häufigsten diejenigen vom zwölften und elften Rückenwirbel. — Seine Insertion reicht zuweilen bis an das Caput claviculare des M. quadrigeminus capitis oder verbindet sich mit einem selbständigen M. cleido-occipitalis.

1) s. *M. costotransversalis.* — 2) Vergl. damit S. 59.

Diese Thatsachen weisen darauf hin, dass M. cucullaris, Portio cleido-occipitalis und cleidomastoidea Theile eines oberflächlichen, vom Hinterhaupt zur oberen Extremität reichenden (S. 102) ursprünglich continuirlichen Muskelmantels sind. Die ursprüngliche Existenz des letzteren wird noch bekräftigt durch die (seltene) ununterbrochene Fortsetzung von Fasern des M. cucullaris über die Spina scapulae hinweg in den M. deltoideus.

M. latissimus dorsi. Zuweilen (7 %) geht von seinem oberen Ende ein stärkeres Fleischbündel durch die untere Oeffnung der Achselhöhle nach vorn, um sich mit dem M. pectoralis major zu vereinigen (welcher fleischige Zusammenhang bei der Unterbindung der A. axillaris hinderlich werden kann). Dasselbe repräsentirt den (II, 194) beschriebenen Sehnenstreifen (Achselbogen) im musculösen Zustande, und kann sich theilweise an den Processus coracoideus inseriren (s. a. M. pectoralis major, S. 100). — Ein ähnlicher sehniger (II, 224) oder musculöser Streifen (5—10 %) geht zum Caput longum m. tricipitis, oder (selten) aufsteigend an das Tuberculum minus: Frenulum suspensorium.

Mm. rhomboidei. Zu denselben scheint ein selten beobachteter *M. rhomboideus occipitalis*[1]) zu gehören, welcher vom medialen Drittheil der Linea semicircularis media oss. occipitis über dem Ansatz des M. complexus entspringt und über dem M. rhomboideus minor sich inserirt. Existirt nicht beim Kaninchen (W. Krause).

M. levator scapulae. Erhält einen Kopf vom Processus mastoideus (selten), ist öfters getheilt, indem die oberen und unteren Bündel gesondert verlaufen.

M. levator claviculae[2]). Ist ein selten (2 %) vorkommender accessorischer Muskel, der von den Processus transversi einiger[3]) Halswirbel entspringt und sich an die Extremitas acromialis claviculae oder die Mitte der Clavicula inserirt.

M. splenius cervicis. Ein *M. splenius accessorius*[4]) (8 %) entspringt von den Processus spinosi der untersten Hals- oder obersten Rückenwirbel, liegt hinter dem M. serratus posticus superior und geht an den Querfortsatz des Atlas. — Der Zipfel des M. iliocostalis dorsi zum Processus transversus des siebenten Halswirbels fehlt (12 %).

M. sacrospinalis. Die accessorischen Fascikel des M. longissimus dorsi sondern sich zuweilen als selbständiger *M. transversalis dorsi*, der von den Processus transversi des sechsten und siebenten Rückenwirbels entspringt und sich an die Processus transversi des dritten bis ersten Rückenwirbels inserirt.

M. longissimus capitis. Besitzt häufig eine oder zwei sehnige Inscriptionen.

M. transversalis cervicis posticus minor[5]) ist ein zuweilen vorkommender accessorischer Muskel, der von den Processus transversi des zweiten Rückenwirbels bis fünften Halswirbels entspringt und sich an den Processus transversus atlantis, sowie den Processus mastoideus oss. temporum anheftet.

M. semispinalis capitis. Die Zwischensehnen im M. complexus fehlen öfters.

M. multifidus. Zuweilen verlaufen Bündel dieses Muskels zwischen dem Collum der ersten und zweiten Rippe zum Arcus des fünften und

---

1) s. *occipitoscapularis*. — 2) s. *cleidocervicalis superior* s. *tracheloclavicularis superior*. — 3) Des ersten: *M. cleido-atlanticus*, — des zweiten: *M. cleido-epistrophicus*, — des vierten und fünften: *M. cleidocervicalis inferior* s. *scalenus anticus accessorius*, — des sechsten: *M. cleidocervicalis imus*. — 4) s. *rhombo-atloideus*. — 5) s. *trachelomastoideus minor* s. *trachelomastoideus accessorius*.

sechsten Halswirbels, selten auch zwischen homologen mehr distalen Wirbeln resp. Rippenparthien.

Mm. interspinales. Selten sind verticale Muskelbündel zwischen den Bogen der Lendenwirbel vorhanden. — Ein *M. dorsofascialis* verläuft von den Processus spinosi des sechsten oder des achten und neunten bis zu denjenigen des ersten und zweiten Rückenwirbels, gibt auch Fasern an die Fascia lumbodorsalis (einmal beobachtet). Der Muskel wird dem subcutanen System des Panniculus carnosus (II, 158) zugerechnet, ist aber wohl richtiger als ein M. interspinalis longus superficialis (II, 204) zu deuten.

Mm. rectus capitis lateralis, rectus posticus major, rectus posticus minor, obliquus major, obliquus minor. Einzelne dieser verschiedenen Muskeln werden zuweilen getheilt oder verdoppelt gefunden, am häufigsten der M. rectus posticus major.

M. atlantomastoideus. Entspringt häufig (30 %) vom Processus transversus atlantis und inserirt sich an den hinteren Rand des Processus mastoideus oss. temporum oder in der Nähe dieses Randes. Würde als ein M. intertransversarius brevis resp. longus (II, 204) zu betrachten sein, wenn man den Processus mastoideus als Seitenfortsatz (II, 67) des letzten resp. vorletzten Schädelwirbels (II, 53) ansehen will.

M. levatores costarum breves. Vom Processus transversus des siebenten Halswirbels geht öfters ein theilweise sehniges Muskelbündel hinter dem N. cervicalis VIII zum Collum der ersten Rippe (oder zur Gelenkkapsel derselben). Theile [1]) beschrieb dasselbe als siebenten M. intertransversarius colli anticus.

M. intertransversarii. Zwischen dem Processus accessorius des zwölften Rückenwirbels und dem Processus transversus des ersten Lendenwirbels verläuft häufig ein Muskelbündel, das Henle (1858) zu den Mm. intertransversarii (intercostarii) rechnet und dasselbe zugleich den Mm. levatores costarum homologisirt, während Luschka (1863) die Mm. interaccessorii überhaupt für Mm. levatores costarum der Lendenwirbel hält, weil sie sich an die Processus transversi inseriren sollen.

Muskeln an der Brust.

M. pectoralis major. Zuweilen fehlt die Clavicularportion oder der Sternalursprung. — Häufig sondert sich von der Portio sternocostalis eine tiefe Schicht, *M. pectoralis major accessorius,* welche durch die oberflächliche von vorn her bedeckt wird. Sie entspringt von den Knorpeln der ersten oder zweiten bis zur fünften oder sechsten Rippe und geht in die Cauda des M. pectoralis major medianwärts vom Beginn seiner Sehne über. Die Sonderung wird durch Bindegewebe hergestellt und durch Aeste der Rr. perforantes der Vasa und Nn. intercostal. anterior. veranlasst. Oder es sondert sich die Portio sternocostalis vollständig in eine Portio sternalis und eine Portio costalis. — Das hintere Blatt der Sehne des Muskels gibt häufig von seinem oberen Rande einige Faserbündel in die Fascia brachialis — vor dem Caput breve m. quadrigemini brachii, sowie vor dem M. coracobrachialis und hinter dem Caput longum des ersteren Muskels. Diese Varietät dürfte im Stande sein, einige auffallende Angaben zu erklären.

Nach Henle [2]) wird nämlich der sehnige Ursprung des Caput longum m. quadrigemini brachii unterhalb des Sulcus intertubercularis in der Norm von zwei Blättern der Sehne des

[1]) Soemmerring, Vom Bau des menschlichen Körpers. Bd. III. 1841. S. 162. — [2]) Muskellehre. 1858. S. 177. 1871. S. 188.

M. pectoralis major eingeschlossen. Dieser Meinung liegt wahrscheinlich eine Abbildung Luschka's [1]) zu Grunde. Luschka [2]) selbst hat jedoch später die angebliche Norm für eine „meist" vorhandene Spaltung des hinteren (inneren) Blattes jener Sehne und schliesslich [3]) diese hintere Lamelle des hinteren Blattes für „ungemein dünn" erklärt. Die übrigen Autoren erwähnen die fragliche Spaltung überhaupt nicht und in Wahrheit dürfte die constante, ungemein dünne Lamelle ein Streifen der Fascia brachialis gewesen sein, in welchen Fasern der Sehne wie gesagt übergehen können.

Zuweilen trennt sich ein von den untersten Bündeln der Portio sternocostalis herstammendes Muskelbündel und befestigt sich entweder an das Lig. intermusculare brachiale: *M. chondrofascialis*, oder an den Condylus ulnaris humeri als *M. chondro-epitrochlearis*, der sich in die Fascia brachialis oder den Condylus ulnaris humeri inserirt. Das musculöse, den Achselbogen ersetzende Bündel (s. M. latissimus dorsi — S. 98) kann auch vom M. pectoralis major ausgehen oder dasselbe inserirt sich, bald sehnig werdend, in den sog. Achselbogen. Sehr selten verbindet sich ein solches Bündel mit dem Caput breve m. quadrigemini brachii, oder mit der Schultergelenkkapsel. — Ein *M. pectoralis quartus* entspringt von der Fascie des M. serratus anticus major und heftet sich neben dem M. pectoralis major an oder geht in den erwähnten Achselbogen über.

M. subclavius. Fehlt oder verdoppelt sich. Indem sein Ursprung auf den Processus coracoideus, das Acromion etc., seine Insertionen auf das Sternum übergreifen und solche Portionen sich sondern, entstehen, wenn der eigentliche M. subclavius fehlt, die erwähnten abnormen Ursprünge — wenn er vorhanden ist, die sog. Verdoppelungen, welche meist in der Form überzähliger und besonders benannter, jetzt zu beschreibender Muskeln auftreten. Ihre Lage erhellt zum Theil schon aus ihren Namen oder Synonymen.

M. anomalus claviculae [4]) verläuft vom Sternal- zum Acromialende der Clavicula (sehr selten).

M. acromioclavicularis [5]) entspringt von der Clavicula, geht zum Acromion (selten).

M. omoclavicularis [6]) (selten), entspringt von der Clavicula (sehr selten auch vom Sternum), geht an den Processus coracoideus [7]) oder den oberen Rand [8]) der Scapula.

M. sternoclavicularis [9]) entspringt (1 %) vom Sternum oder vom Knorpel der ersten Rippe, geht vor dem M. subclavius und medianwärts von demselben zur Clavicula. Ausserdem wird noch ein *M. coracoclavicularis anticus* [10]) unterschieden.

M. supraclavicularis [11]) entspringt (2—3 %) vom Sternum, geht zur Clavicula oberhalb der letzteren; kann auch mit dem Caput sternale des M. quadrigeminus capitis oder mit dem M. supraclavicularis der anderen Seite als *M. interclavicularis* zusammenhängen.

M. transversus colli (sehr selten). Liegt hinter dem Manubrium sterni, entspringt vom ersten Rippenknorpel und hängt in der Medianlinie mit dem der anderen Seite zusammen, geht zum tiefen Blatt der Fascia cervicalis. Der Muskel ist vielleicht als eine oberste Zacke des M. triangularis sterni zu betrachten.

M. retroclavicularis [12]) entspringt hinter dem Manubrium sterni, geht zur Clavicula (selten).

---

1) Zeitschrift für rationelle Medicin. 1857. Bd. VIII. Taf. VII. — 2) Die Anatomie der Brust. 1863. S. 169. — 3) Die Anatomie der Glieder. 1865. S. 163. — 4) s. *supraclavicularis proprius*. — 5) s. *praeclavicularis lateralis*. — 6) s. *coracoclavicularis* s. *coracoclavicularis posticus*. — 7) *M. scapuloclavicularis*. — 8) *M. scapuloclavicularis*. — 9) s. *sternoclavicularis anticus* s. *praeclavicularis medialis*. — 10) s. *singularis*. — 11) s. *sternoclavicularis superior* s. *sterno-omoideus*. — 12) s. *sternoclavicularis posticus*.

M. subclavius posticus[1]) entspringt von der ersten Rippe, inserirt sich an der Wurzel des Processus coracoideus (7 %) oder an die Incisura scapulae.

M. infraclavicularis. Entspringt von der Clavicula, geht zur Fascia superficialis vor dem M. pectoralis major. (Einmal beobachtet[2]).

M. pectoralis minor. Die Sehne setzt sich auf die Schultergelenkkapsel fort (16 %): in der Gegend des Lig. coracohumerale (II, 96); seltener (2 %) findet die Insertion nur an der Kapsel oder am Tuberculum majus statt. Seine Ursprünge verschieben sich zuweilen auf benachbarte Rippen: der Ursprung von der fünften Rippe fehlt, statt dessen können Zacken von der zweiten oder sechsten Rippe auftreten. — Muskelbündel gehen von der ersten Rippe zum Processus coracoideus, und daraus entwickelt sich (selten) ein *M. pectoralis minimus,* welcher von der ersten Rippe entspringt und sich an den Processus coracoideus inserirt.

M. supracostalis superficialis[3]). Muskelbündel, die von einigen der obersten Rippen zu den folgenden Rippen gehen und tiefer als die Mm. pectorales major und minor gelegen sind, führen diesen Namen (selten). Zuweilen sind es Mm. intercostales externi longi (II, 204), wenn sie nämlich unmittelbar auf den Rippen gelegen sind, und es können solche als *M. supracostalis profundus* unterschieden werden, während Zacken des M. serratus anticus major sich hinter dem M. supracostalis superficialis einzuschieben vermögen.

M. serratus anticus major. Einige seiner Ursprünge fehlen oder es sind überzählige vorhanden.

Mm. intercostales externi. Zuweilen reichen sie bis zum Sternum, namentlich im ersten Intercostalraum: die Ligg. coruscantia (II, 88) sind musculös geworden. — S. a. M. supracostalis profundus.

Mm. intercostales interni reichen bis zur Wirbelsäule, namentlich im ersten bis dritten Intercostalraum. — Sie sind (selten) doppelt vorhanden.

M. triangularis sterni. Fehlt zuweilen oder hängt mit dem M. transversus abdominis zusammen. Die Anzahl seiner Ursprünge wechselt von zwei bis sechs, oder der Muskel besteht aus einzelnen Zacken. — Ueber den M. transversus colli s. oben (S. 100).

Muskeln an der Schulter.

M. deltoideus. Die Portio acromialis fehlt zuweilen, sehr selten die Portio clavicularis. — Accessorische Bündel erhält der M. deltoideus vom unteren Winkel oder der Basis der Scapula: *M. basiodeltoideus*[4]) (zuweilen); oder vom lateralen Rande der Scapula: *M. costodeltoideus* (selten), oder oberflächlich von der Extremitas acromalis claviculae (0,3 %): *M. acromioclavicularis lateralis.* Jene accessorischen Bündel können sich auch in der den M. deltoideus deckenden Fascie verlieren: M. tensor fasciae deltoideae a fascia infraspinata und a margine axillari scapulae. — Ein vom Acromion entspringendes Bündel setzt sich musculös in den M. brachioradialis fort (sehr selten). Man könnte[5]) daraus auf eine Homologie der Mm. sartorius und

---

1) s. *scapulocostalis* s. *sternoscapularis*. — 2) Bardeleben, Sitzungsberichte der Jena'schen Gesellschaft für Medicin und Naturwissenschaften. 1877. — 3) s. *supracostalis anterior* s. *supracostalis*. — 4) s. *Fasciculus infraspinatodeltoideus* (Gruber, Beobachtungen aus der menschlichen und vergleichenden Anatomie. 1879. S. 42). Dieses Bündel ist interessant, weil dasselbe bei Säugethieren stärker entwickelt und z. B. beim Kaninchen als M. abductor brachii inferior (W. Krause, Anatomie des Kaninchens. 1868. S. 105) vorkommt. Letzterer Muskel entspringt mit einem bogenförmigen Rande (Sehnenbogen nach Gruber) von der Fascia infraspinata, und wenn Gruber (l. c. S. 44) diese frühere Angabe nicht absichtlich übersehen haben sollte, so würde Letzteres von einer ungewöhnlichen Flüchtigkeit Zeugniss ablegen. — 5) Vergl. jedoch S. 47.

brachioradialis schliessen. Ersterer wäre als vorderstes Bündel eines ausgedehnten, vom M. gluteus maximus, der dem M. deltoideus homolog sein würde, mitgebildeten, oberflächlichen Muskelmantels aufzufassen. Zugleich würde nicht auffallen, was bekannt ist, dass nämlich der M. brachioradialis sich weiter distalwärts, an den Radius, ansetzt als der homologe M. sartorius.

M. coracobrachialis inserirt sich häufig an einem dünnen Sehnenstreifen, welcher in der Richtung des Lig. intermusculare mediale vom Tuberculum minus zur medialen Kante des Humerus abwärts läuft und, wenn er vorhanden, meistens die A. und V. circumflexa humeri anterior überbrückt. — Die zum Lig. intermusculare mediale verlaufenden Bündel sondern sich als *M. coracobrachialis longus*, der die A. brachialis und den N. medianus überkreuzen kann, namentlich wenn ein Processus supracondyloideus humeri (S. 76) zugegen ist. — *M. coracobrachialis brevis*[1]) (1 %) ist ein ähnliches Bündel, das sich mehr proximalwärts an den Humerus oder in die Fascia brachialis, oder in die Schultergelenkkapsel inserirt und im letzteren Falle *M. coracocapsularis* genannt wird.

M. infraspinatus. Ist zuweilen mit dem M. teres minor genau verwachsen. Man kann jedoch den letzteren nicht einfach als eine Portion des ersteren ansehen, weil der M. teres minor vom N. axillaris, der M. infraspinatus aber vom N. suprascapularis versorgt wird. — Seine obersten Bündel stellen einen gesonderten *M. infraspinatus minor* dar.

M. teres minor. Selten sondert sich ein unteres Bündel, *M. teres minimus*, welches sich an den Humerus unter dem Ansatze des M. teres minor an das Tuberculum majus inserirt.

M. teres major. Gibt sehr selten ein Bündel zum Caput longum m. tricipitis oder zur Fascia brachialis, welches letztere Blandin[2]) irrthümlich für ein Homologon des M. tensor fasciae latae hielt.

M. subscapularis. Die Bündel des Muskels sind öfters so angeordnet, dass fünf mit breiterer Basis an der Basis scapulae beginnen und von ei[illegible] ander durch vier stärkere, gegen die Basis des Schulterblattes zugespit[illegible] vor den ersteren gelegene und von den schräg laufenden Linien der F[illegible] subscapularis entspringende Bündel getrennt werden. — Häufig (5—3[illegible] sondert sich ein *M. subscapularis minor*[3]) von dem übrigen Theil (oder dem [illegible] *M. subscapularis major*). Ersterer entspringt am oberen Theile des late[illegible] Randes der Scapula, öfters auch vom Tuberculum infraglenoidale (S. 76) [illegible] von dem an letzterem haftenden Caput longum m. tricipitis, verläuft a[illegible] unteren Wand der Schultergelenkkapsel und inserirt sich in dieselbe [illegible] (selten) an die Spina tuberculi minoris. Der Muskel wird vom eigentl[illegible] M. subscapularis durch einen Ast der A. circumflexa scapulae gesch[illegible] oder der N. axillaris durchsetzt weiter abwärts den M. subscapularis [illegible] selten). Der M. subscapularis minor ist dem M. iliacus minor (S. 110) hom[illegible] — Zum M. subscapularis (minor) gehört vielleicht auch ein am Hume[illegible] (0,4 %) entspringendes Bündel, *M. capsularis humeroscapularis*, welches z[illegible] Gelenkkapsel geht.

Muskeln am Oberarm.

M. quadrigeminus brachii (S. 87). — Der ganze Muskel, oder sein kurzer Kopf oder der lange Kopf, oder der Tendo oder die Aponeurosis fehlen.

---

1) s. *minor* s. *secundus* s. *rotator humeri*. — 2) Nouveaux Éléments d'anatomie descriptive. 1838. Vol. I. S. 461. — 3) s. *subglenoidalis* s. *infraspinatus secundus* s. *subscapulocapsularis* s. *subscapulohumeralis*. — 4) s. *deltoideus profundus* s. *depressor tendinis subscapularis* s. *tensor capsulae humeralis*.

Der lange Kopf oder der kurze Kopf sind ge[illegible]nt oder jeder von ihnen doppelt — Alles sehr selten, aber für die Selbst[illegible]t der vier Muskeln sprechend, aus welchen dieser M. quadrigeminu[illegible]mmensetzt. — Ein dritter Kopf (7—10—12 %) kommt vom Hu[illegible] Insertion des M. deltoideus oder zwischen der Insertion des M [illegible] und dem Ursprunge des M. brachialis internus, kann vo[illegible]en N. perforans brachii getrennt werden, fliesst mit [illegible] breve oder mit dem Tendo m. quadrigemini zus[illegible] vom M. brachialis kommen oder die A. brach[illegible]er Kopf entspringt (selten) von der lateralen [illegible]ndig: *M. brachio-radialis accessorius*[2]) [illegible]er mehrköpfiger accessorischer Beugen[illegible]l einmal sogar fünf Köpfe beobachtet [illegible]ge mit Brust-muskeln etc. oder [illegible]

M. brachial[illegible]er er erhält einen accessorisch[illegible] vor-*minor*[3]) vorhand[illegible]h ein *M.* an der radialen [illegible]

M. trice[illegible]essori-des M. latiss[illegible]h von abgesehen v[illegible] springt se[illegible] Betreff e[illegible]in

M. [illegible]

hängt [illegible]

M. l[illegible]

Mus[illegible]

u[illegible]

folgen[illegible]

hne des M. latissimus dorsi, selten von der Scapula, oder selbst.

naeus minimus[4]). Häufig (9—27—33 %) findet sich ein abge-des M. anconaeus medialis zwischen Condylus ulnaris humeri hon; dasselbe wird von einem Zweige des N. ulnaris versorgt. — Zu-eriren sich einige zumeist vom Caput mediale m. tricipitis stammende n die Kapsel des Ellenbogengelenkes, stellen aber nur sehr selten esonderten *M. subanconaeus* (II, 159) dar.

Muskeln am Vorderarm.

M. brachioradialis. Erhält einen dünnen Kopf vom M. brachialis [illegible]nus (4 %). — Hat zwei Sehnen (8 %), die sich neben oder seltener über [illegible]nder anheften. — Ist selten doppelt: ein *M. brachioradialis accessorius*[5]) [illegible] inserirt sich unterhalb der Tuberositas radii, oder auch theilweise an [illegible]) Ulna.

M. extensor carpi radialis longus. Sendet ein Bündel, *M. extensor carpi intermedius*, zum M. extensor carpi radialis brevis (17 %); oder zuweilen [illegible]en Sehnenstreifen an das Os metacarpi III. Oder tauscht ein fleischiges [illegible]ndel mit ersterem Muskel aus (11 %).

[illegible]ier
[illegible]maris
[illegible] in seiner
[illegible] oder ganz in
[illegible]g zum Fehlen des

1) Jener dritte Kopf wird gewöhnlich dem Caput breve m. bicipitis femoris parallelisirt, welche Homologie Rücksicht auf seinen Uebergang in den Tendo m. quadrigemini brachii und sein Auftreten als selbständiger brachioradialis accessorius nicht gerade wahrscheinlich ist: genauere Untersuchungen fehlen jedoch. — 2) s. *brachioradialis*. — 3) s. *brachialis accessorius* s. *M. brachiofascialis* s. *supinator brevis accessorius*. — 4) s. *quintus* s. *epitrochleo-anconaeus* s. *anconaeus epitrochlearis*. — 5) s. *brevis* s. *minor* s. *M. supinator longus accessorius*.

[illegible] *radiocarpeus* s. *abductor pollicis brevis*.

M. extensor carpi radialis brevis. Fehlt sehr selten oder ist doppelt: inserirt sich an die Oss. metacarpi II und III (11 %), sehr selten an das IV. — Steht zuweilen mit dem gleichnamigen M. longus durch ein Muskelbündel, *M. extensor carpi intermedius*, in Zusammenhang, oder die Sehnen beider Muskeln treten vermittelst eines Sehnenbündels in Verbindung.

M. extensor carpi radialis accessorius entspringt gemeinschaftlich mit oder (3 %) bedeckt vom M. extensor digitorum communis und inserirt sich an das Os metacarpi pollicis oder carpale I, hängt auch wohl mit dem Ursprunge des M. abductor pollicis brevis oder einem M. interosseus zusammen.

M. extensor digitorum communis. Einzelne Sehnen fehlen oder verdoppeln sich; zuweilen fehlt die vierte Sehne gänzlich — wie diejenige des M. extensor digitorum brevis pedis zur fünften Zehe in der Norm — oder sie geht nicht zum kleinen Finger, sondern zum vierten Finger; oder theils zu ersterem, theils zu letzterem, indem sie sich nochmals spaltet. Oefters sind überzählige Köpfe oder Sehnen zu einzelnen Fingern, zuweilen Sehnenbündel zu den Sehnen der Mm. extensor pollicis longus oder extensor indicis proprius vorhanden.

M. extensor digiti minimi proprius. Fehlt zuweilen gänzlich, oder scheinbar und wird durch Sehnen der Mm. extensor digitorum communis oder extensor carpi ulnaris ersetzt. Oder gibt eine Sehne zum vierten Finger ab (12 %), oder zwei Sehnen zum kleinen Finger; oder es ist ein *M. extensor digiti minimi accessorius* vorhanden (5 %).

M. extensor carpi ulnaris. Hängt sehr selten proximalwärts mit dem M. triceps brachii oder distalwärts mit dem M. abductor digiti minimi zusammen, oder gibt (12 %) eine feine accessorische Sehne zu derjenigen des M. extensor digiti minimi proprius ab (Homologon der Sehne des M. peronaeus brevis zur fünften Zehe) oder ersetzt denselben. Ersterer Fall repräsentirt keine Homologie mit dem Verhalten des M. peronaeus tertius, weil nicht der M. extensor carpi ulnaris, sondern der M. extensor digitorum communis mit dem M. extensor digitorum pedis longus homolog ist.

M. anconaeus. Selten in zwei Abschnitte gespalten.

M. supinator. In seinem Ursprunge wurde einmal ein Sesambein beobachtet. — Seine oberflächliche und tiefe Portion sind selten ganz getrennt. — Ein der tiefen Portion angehöriges Muskelbündel entspringt unterhalb der Incisura semilunaris meistens sehnig von der Dorsalfläche der Ulna und findet sich als *M. tensor ligamenti annularis radii dorsalis* [1]), als isolirter Muskel in 25 % (Macalister [2]) bis 74 % (Gruber [3]), mit dem M. supinator verwachsen in 33 % (Macalister). Diese Fasern biegen sich unter dem Capitulum radii um die Dorsalseite von dessen Collum und inseriren sich am dorsalen und besonders am radialen Abschnitt des Lig. annulare radii als Spanner der Kapsel des Ellenbogengelenkes. — Selten (7 %) findet sich an der Volarseite ein vom Processus coronoideus ulnae entspringender *M. tensor ligamenti annularis radii volaris* [4]); derselbe spannt ebenfalls die Kapsel. — Ein *M. supinator brevis accessorius* verläuft am unteren Rande des M. brachialis internus, wird wohl als ein Bündel desselben betrachtet, inserirt sich aber an die Tuberositas radii.

M. abductor pollicis longus. Tauscht öfters Muskel- oder Sehnenfasern mit dem M. extensor pollicis longus aus. — Der Ansatz an das Os carpale I fehlt öfters (in 92 % nach Macalister, welcher Procentsatz entschieden unrichtig ist), ebenso die Verbindung mit dem Ursprunge des M. abductor pollicis

1) s. *posterior*. — 2) Transactions of the royal Irish Academy. Vol. XXV. 1872. — 3) Archiv für Anatomie und Physiologie. 1863. S. 381. — 4) s. *anterior*.

brevis (angeblich in 80 %). Die Sehne gibt zuweilen einen accessorischen Zipfel an das Os metacarpi pollicis, seltener an den M. opponens pollicis. — Zuweilen ist der Muskel doppelt, resp. ein *M. abductor pollicis accessorius* vorhanden, indem Theilung der Länge nach stattfindet, so dass die Sehne eines besonderen, dünneren, mit der Fascie des M. flexor pollicis longus zusammenhängenden Muskelbauches sich an das Os carpale I inserirt und mit dem M. abductor pollicis brevis sich verbindet.

M. extensor pollicis brevis. Fehlt (6 %) oder verschmilzt mit dem M. abductor pollicis longus.

M. extensor pollicis longus. Ist selten doppelt oder theilt sich in zwei parallel laufende Sehnen, oder er gibt eine solche für den Zeigefinger ab: *M. extensor pollicis indicisque.*

M. extensor indicis proprius. Selten fehlt der Muskel oder entspringt am Lig. carpi volare proprium. — Entsendet häufig zwei Sehnen zum Zeigefinger oder eine accessorische Sehne zum dritten Finger (11 %), sehr selten auch an den vierten Finger; oder es ist ein accessorischer Muskelbauch vorhanden; oder der Muskel verdoppelt sich. — Zuweilen sondert sich ein *M. extensor digiti medii proprius.*

M. pronator teres. Selten doppelt. — Erhält zuweilen einen accessorischen, oberhalb oder unterhalb des eigentlichen Muskels vom Humerus, auch von einem Processus supracondyloideus (S. 76) desselben entspringenden Kopf. — Im Ursprunge des M. pronator teres vom Condylus ulnaris humeri und in dem sehnigen Ursprunge des homologen M. popliteus vom Condylus lateralis femoris findet sich sehr selten ein Sesambein (S. 47).

M. flexor carpi radialis. Die Insertion an das Os metacarpi III fehlt häufig. — Der Muskel inserirt sich öfters an das Os metacarpi IV oder an das Os carpale I. Hat zuweilen einen accessorischen Kopf.

M. flexor carpi radialis brevis [1]) (0,2—0,9 %, zuweilen an beiden Armen) entspringt vom Radius zwischen den Insertionen der Mm. pronator teres und brachioradialis, inserirt sich an das Os carpi radiale, oder (selten) carpale I (sehr selten an das III), oder an beide, oder an das Os metacarpi II (*M. radio-metacarpalis*), oder an das Os carpale III und Os metacarpi III, oder an die Oss. carpi radiale und carpale I, oder nur an letzteres und zugleich an ganz Os carpi radiale und das Lig. carpi volare proprium, oder an die Oss. pi radiale, carpale I, metacarpi II—III oder III—IV (*M. radiocarpo-carpalis*). Ist theilweise dem M. tibialis posticus homolog, da er sich als Os carpale I inserirt, wie letzterer Muskel an das Os tarsale I.

M. palmaris longus (S. 87). — Fehlt häufig (11 %, 26—33 %) — meist seitig (7 % der Leichen) oder einseitig (4 %) oder ist in seiner ganzen Länge ig oder ganz und gar sehnig, oder wird durch eine Sehne vom M. flexor um sublimis oder flexor carpi ulnaris ersetzt. Häufig endigt er bereits Fascia antibrachii oder er sendet in der Vola Sehnen an diejenigen Muskeln oder des M. abductor pollicis longus oder zuweilen zu den Ein Muskeln des fünften Fingers, resp. zum M. abductor digiti minimi. zuweilen zweiköpfig oder verdoppelt (3 %); die Sehne kann sogar sein. Im Falle der Verdoppelung ist mitunter ein tiefer gelegener *naris longus accessorius* vorhanden; wobei der eigentliche M. palmaris fehlen kann. — Entspringt mit einer langen Sehne, ist dann in seiner der selten nahe seinem distalen Ende fleischig (S. 89), oder ganz in dünnen sehnigen Strang verwandelt, was den Uebergang zum Fehlen des

[1]) s. *profundus* s. *M. radialis internus brevis* s. *minor* s. *profundus* s. *radiocarpeus* s. *abductor pollicis brevis.*

Muskels bildet. Hängt selten mit benachbarten Muskeln zusammen, z. B. den Mm. flexores digitorum sublimis oder profundus oder flexores carpi radialis oder ulnaris. Inserirt sich selten an das Os pisiforme, wie der M. plantaris an den Calcaneus — oder an das Os carpi radiale.

M. flexor carpi ulnaris. Seine Sehne entsendet zuweilen Fasern in das Lig. carpi volare commune oder in das oberflächliche Blatt der Fascia palmaris oder (selten) einen Sehnenstreifen zum Os metacarpi IV.

M. flexor carpi ulnaris brevis[1]) entspringt (sehr selten) von der Ulna und läuft zum Os carpale IV. Ist vielleicht theilweise dem M. peronaeus longus homolog.

M. flexor digitorum sublimis. Die Sehne für den kleinen Finger (s. a. II, 232) fehlt (selten). — Ist durch einen sehnigen Streifen mit dem M. flexor digitorum profundus verbunden (selten). — Der Bauch für den Zeigefinger entspringt zuweilen isolirt. Erhält überzählige Köpfe oder entsendet accessorische Beugesehnen zu einem der vier Finger oder gibt eine Sehne zur Fascia palmaris oder eine den M. palmaris longus ersetzende lange dünne Sehne ab (Alles selten).

M. flexor digitorum profundus. Seine Bäuche sind häufig nicht streng gesondert: benachbarte derselben hängen stellenweise zusammen. — Wenn dem M. flexor digitorum sublimis eine Sehne fehlt, so besitzt der profundus meistens eine überzählige und umgekehrt. — Selten verbindet sich die Sehne zum Zeigefinger mit derjenigen des M. flexor pollicis longus. — Zuweilen findet sich ein zweiter Kopf vom Radius.

M. flexor digitorum profundus accessorius[2]) (häufig), stellt ein Bündel dar, welches sich mit einer oder mehreren Fingersehnen accessorisch verbindet und den Zeigefinger oder auch den dritten, selbst den vierten Finger bewegt. Sein Ursprung kann radialwärts auf den Radius hinübergreifen.

M. flexor pollicis longus. Fehlt selten. — Sein Ursprung kann sich zur Tuberositas radii erstrecken oder mit dem M. brachialis internus zusammenhängen. — Seine Sehne entsendet ein Faserbündel zur Sehne des vorigen Muskels für den Zeigefinger, oder direct zu letzterem (sehr selten). — Das vom M. flexor digitorum sublimis stammende Verstärkungsbündel, *Fasciculus exilis,* pflegt zwischen der A. ulnaris und dem N. medianus hindurchzugehen. Dasselbe fehlt öfters (25 %) oder kommt vom M. flexor digitorum profundus. Es entspringt entweder vom Condylus ulnaris humeri (40 %) oder vom Processus coronoideus der Ulna; selten entwickelt sich dasselbe zu einem selbständigen accessorischen Kopf.

M. pronator quadratus. Fehlt sehr selten; zuweilen zerfällt er in zwei Portionen. Gibt selten eine Sehne an den Carpus, welche den Daumen adduciren hilft, oder ein Bündel, *M. cubitocarpeus* (sehr selten), das sich an die Tuberositas oss. carpi radialis und carpal. I inserirt.

Muskeln an der Hand.

Mm. lumbricales. Einer oder der andere fehlt oder es entspringt ein accessorischer von einer Sehne des M. flexor digitorum sublimis. — Im Allgemeinen variiren sie nicht selten (13—19 %). Auch der zweite ist öfters zweiköpfig, sehr selten der erste. Die Köpfe werden häufig selbständig, indem die Insertionssehnen sich theilen und an zwei benachbarte Finger begeben; letzteres ereignet sich auch bei normalem Verhalten des Ursprunges.

---

[1]) s. *M. ulnaris internus brevis.* — [2]) s. *M. accessorius ad m. flexorem digitorum profundum.*

M. palmaris brevis. Fehlt zuweilen (2 %) oder ist sehr schwach. Beim Mangel des M. palmaris longus pflegt er stärker entwickelt zu sein (C. Krause[1]).

M. extensor digitorum manus brevis[2]) ist nicht selten (3—7 %). Entspringt meist vom Lig. carpi dorsale und geht mit einer Sehne an den zweiten, selten an mehrere Finger. Repräsentirt ein Rudiment des M. extensor digitorum pedis brevis an der Hand.

M. abductor pollicis brevis. Ist öfters mit dem radialen Kopf des M. flexor brevis pollicis verwachsen und letzterer Kopf wird deshalb als zweiter oder tiefer Kopf des M. abductor pollicis brevis oder als ein besonderer zweiter Daumenbeuger, *M. abductor pollicis brevis alter*[3]) betrachtet. — Häufig gehen Muskelfasern von der Gegend der Tuberositas oss. carpal. I in die Haut des Daumenballen hinüber.

M. opponens pollicis. Gibt zuweilen ein Bündel an den vorhergehenden, das als zweiter Kopf des M. abductor pollicis brevis (oder als dessen dritter Kopf, wenn man den radialen Kopf des M. flexor pollicis brevis als zweiten des M. abductor pollicis brevis rechnet) betrachtet wird, oder tauscht mit dem letzteren Muskel Fasern aus.

M. flexor pollicis brevis fehlt selten. — Sein ulnarer Kopf ist häufig mit dem M. adductor pollicis verwachsen und Cruveilhier[4]) beschränkte deshalb den M. flexor pollicis brevis auf dessen radialen Kopf.

M. adductor pollicis. Entspringt öfters auch von der volaren Seite der Kapsel des ersten Fingergelenkes. — Die von den Capitula (oder distalen Abschnitten überhaupt) der Oss. metacarpi II—IV entstehenden Muskelfasern sind häufig durch einen Zwischenraum vom übrigen Theil des Muskels gesondert: *Caput transversum m. adductoris pollicis*[5]), welches dem gleichnamigen Muskelkopf am Hallux homolog ist, während der Rest als *Caput obliquum* bezeichnet werden kann. Eine Trennung in zwei ähnliche Köpfe, *Mm. adductores pollicis obliquus* und *transversus*, soll regelmässig[6]) durch das volare Ende der A. radialis bewirkt werden.

M. abductor digiti minimi. Fehlt zuweilen oder ist zweiköpfig oder dreiköpfig: der Ursprung erstreckt sich auf die Fascia antibrachii, selbst auf die Ulna, die Sehne des M. palmaris longus oder des M. flexor carpi ulnaris, oder der Muskel erhält (sehr selten) eine musculöse Verstärkung von der Fascie des M. flexor carpi radialis: *M. accessorius ad m. flexorem carpi radialem*. — Der Muskel inserirt sich theilweise an das Sesambein, wenn ein solches am kleinen Finger vorhanden ist (S. 77).

M. flexor digiti minimi brevis. Fehlt nicht selten; hängt zuweilen mit der Sehne des M. flexor carpi ulnaris zusammen; erhält selten einen Ursprungskopf von der Fascia antibrachii oder von der Ulna. Selten ist ein tiefer gelegener *M. flexor brevis digiti minimi accessorius* vorhanden.

Die Ligg. piso-uncinata können theilweise durch einen *M. piso-uncinatus*[7]) (selten) vertreten sein.

M. opponens digiti minimi. Fehlt zuweilen oder ist mit dem M. abductor digiti minimi verwachsen.

Mm. interossei manus. Der M. interosseus dorsalis I ist in zwei Bündel getheilt, von denen das eine an den Daumen geht (1 %), oder erhält einen Sehnenstreifen vom M. extensor carpi radialis longus, ebenso selten der M. interosseus dorsalis III vom M. extensor carpi radialis brevis. — Ein

1) Erste Aufl. 1838. S. 252. — 2) s. *extensor indicis brevis* s. *indicator anomalus brevis*. Zweiter Kopf des M. indicator. — 3) s. *M. abductor pollicis internus*. — 4) Traité d'anatomie descriptive. T. I. 1871. S. 698. — 5) s. *M. transversus manus*. — 6) Bischoff, Sitzungsberichte der k. Akademie der Wissenschaften zu München. 1870. S. 303. — 7) s. *pisohamatus*.

M. interosseus volaris pollicis[1]) (8 %) sondert sich vom ulnaren Kopf des M. flexor pollicis brevis: entspringt vom Os metacarpi pollicis, erhält selten einen Sehnenstreifen vom M. extensor carpi radialis longus; häufiger kommt ein Verstärkungsbündel vor, das von einem Sehnenstreifen ausgeht, welcher an der Volarfläche des Os carpale I entsteht, zur Basis oss. metacarpi I u. II verläuft und zugleich einer musculösen Zacke zum Ursprunge dient, die in der Norm als M. abductor indicis (II, 238) sich mit dem M. interosseus dorsalis I verbindet, theilweise aber mit dem M. flexor pollicis brevis verwachsen sein kann (Zeigefingerkopf des M. extensor pollicis indicisque). — Die Mm. interossei dorsales sind (selten) getheilt, einer oder der andere der volares zuweilen verdoppelt. — Sehr selten inserirt sich der M. interosseus volaris I an den Mittelfinger, der M. interosseus dorsalis II gleichzeitig an den Zeigefinger, wodurch eine vollkommene Homologie mit dem Verhalten der Mm. interossei am Fusse hergestellt erscheint (vergl. S. 48).

Muskeln am Bauche.

M. rectus abdominis. Sein Ursprung erstreckt sich sehr selten auf mehrere Rippen: bis zur dritten. Hängt zuweilen (Bd. II. Fig. 120. Nr. 2 u. *10*. S. 241) durch ein dünnes Muskelbündel oder einen Sehnenstreifen mit dem von der fünften Rippe entspringenden Zipfel des M. pectoralis minor zusammen. — Die oberste Inscriptio tendinea in der Höhe des Processus xiphoideus fehlt am häufigsten; zuweilen sind zwei unterhalb des Nabels vorhanden. — Ein *M. rectus lateralis abdominis* (sehr selten) verläuft von der zehnten Rippe zur Crista oss. ilium zwischen den Mm. obliqui abdominis externus und internus.

M. pyramidalis abdominis. Fehlt (25 %[2]), entweder (3 %) einseitig, oder beiderseits (17 %); hat sehr selten eine Inscriptio tendinea. — Ist selten verdoppelt.

M. obliquus externus abdominis. Endigte einmal lateralwärts vom lateralen Rande der Fascia recta abdominis. — Erhält häufig von der zehnten bis elften Rippe noch einige weiter nach vorn entspringende accessorische Zacken. — Hat sechs bis neun Ursprungszacken, auch wohl zwei von der achten oder neunten Rippe. Verbindet sich selten mit dem M. pectoralis quartus (S. 100).

Zwischen den Mm. obliqui externus und internus verläuft sehr selten ein *M. obliquus externus abdominis minor*[3]) von der zehnten oder elften Rippe zum Lig. inguinale, oder zur Fascia recta, oder zur Mitte der Crista oss. ilium: *M. rectus lateralis abdominis.*

M. obliquus internus abdominis. Setzt sich selten auch an die neunte Rippe. — Besitzt zuweilen eine Inscriptio tendinea, welche einen Knorpelstreifen enthalten kann (Henle[4]), in der Verlängerung der zehnten, selten in derjenigen der elften Rippe, was die Deutung der Inscriptiones tendineae des M. rectus abdominis (II, 239) unterstützt (s. auch Variet. des M. transversus abdominis, S. 109).

M. cremaster (externus) entspringt zuweilen von der Fascia transversalis, sehr selten vom M. transversus abdominis.

M. transversus abdominis. Der Ursprung von der sechsten Rippe fehlt zuweilen. — Sehr selten verläuft in der hinteren Wand des Leistenkanales medianwärts neben dem Annulus inguinalis posterior aufsteigend ein dünner

---

1) s. *primus*. — 2) Der Widerspruch mit den folgenden Zahlen ist wie in ähnlichen Fällen (S. 60) *absichtlich* und bedeutet, dass verschiedene Beobachtungsreihen vorliegen. — 3) s. *secundus*. — 4) Muskellehre. 1858. S. 67.

M. pubotransversalis[1]). Derselbe entspringt vom oberen Rande des Ramus superior oss. pubis, strahlt in die Fascia transversalis aus, und erscheint mitunter als eine durch eine Inscriptio tendinea abgetrennte Parthie des M. transversus abdominis.

M. quadratus lumborum. Der Ursprung der vorderen Portion von der zwölften Rippe greift, unterhalb des N. intercostalis XI und diesem Nerven ziemlich parallel verlaufend, auf den Körper des zwölften Rückenwirbels über [häufig, nach C. Krause[2]) normal]. Nach Meckel[3]) findet der Ansatz regelmässig an beide untersten Rückenwirbel statt, in Wahrheit ist ein solcher Ursprung von mehreren Rückenwirbeln, z. B. von fünf beim Kaninchen, (W. Krause[4]) nur bei Thieren constant. — Einzelne Zacken fehlen oder es sind überzählige vorhanden.

Diaphragma. Das Zwerchfell bietet Differenzen in der Zahl der Wirbel, auf welche sich die Ursprünge seiner medialen Schenkel erstrecken, — und Spaltungen der Schenkel in Folge des Durchtrittes von Blutgefässen oder Nerven (II, 253). — Zuweilen entspringen Muskelbündel neben dem Processus xiphoideus von der hinteren Fläche der Aponeurose des M. transversus abdominis, die der Pars costalis zugerechnet werden. — Ueber die als Varietät vorkommende *Portio lumbocostalis*, sowie über vier Crura diaphragmatis jederseits, s. II, 252. — Häufig kommen einzelne Bündel, *Pars intercostalis diaphragmatis* von Sehnenstreifen, die zwischen den untersten Rippen ausgespannt sind. — Einige Muskelbündel finden sich (sehr selten) im oder unter (*Unterzwerchfellmuskeln*) dem Centrum tendineum; oder an dessen unterer Fläche ein *M. hepaticodiaphragmaticus*, transversal vor dem Oesophagus vorübergehend. Auch sah Henle[5]) ein Bündel der Pars costalis vorn die Medianebene passiren. — Linkerseits bleibt zwischen dem Ursprunge der Pars costalis vom Processus xiphoideus und von der siebenten Rippe häufig eine nur von Bindegewebe ausgefüllte Spalte, welche (bei herabgedrängtem Zwerchfell) den Zugang zum Pericardium (bei der Punction des Herzbeutels) ohne Verletzung des Peritoneum gestattet. Kleinere ähnliche Spalten, woselbst Pleura und Peritoneum nur durch Bindegewebe oder Sehnengewebe getrennt sind, finden sich zuweilen zwischen je zwei benachbarten Costalzacken.

Muskeln am Becken.

M. coccygeus. Zuweilen ist ein *M. sacrococcygeus posticus*[6]) vorhanden, der von der hinteren Fläche des Os sacrum oder auch der Spina posterior inferior oss. ilium zum Steissbein verläuft. (Homolog dem M. extensor caudae lateralis des Kaninchens, W. Krause[7].) — Häufiger findet sich ein *M. sacrococcygeus anticus*[8]), welcher an der vorderen Fläche des Os coccygis ebenso verläuft, und (dem M. flexor caudae des Kaninchens, auch) dem M. longus colli homolog ist.

Muskeln an der Hüfte.

M. psoas major. Entspringt zuweilen vom Lig. iliolumbale, oder von den Ligg. sacro-iliaca anteriora und der Fascia pelvis an der Linea arcuata interna. Die Ursprungszacke vom Körper des zwölften Rückenwirbels greift zuweilen auf das Capitulum costae XII hinüber. Hängt zuweilen mit dem Crus medium diaphragmatis oder dem Crus internum dextrum zusammen. —

---

1) s. *puboperitonealis*. — 2) Zweite Auflage. 1841. S. 425. — 3) Handbuch der menschlichen Anatomie. Bd. II. 1816. S. 431. — 4) Anatomie des Kaninchens. 1868. S. 115. — 5) Muskellehre. 1858. S. 83. — 6) s. *extensor coccygis* s. *levator coccygis*. — 7) Anatomie des Kaninchens. 1868. S. 99. — 8) s. *curvator coccygis*.

Der Ursprung vom letzten Lendenwirbel fehlt häufig. Ist sehr selten ganz vom M. iliacus getrennt. — Zuweilen sondert sich ein lateralwärts gelegener kleinerer *M. psoas accessorius*, welcher von dem M. psoas major durch den N. cruralis getrennt zu werden pflegt. Der accessorische Muskel entspringt von einem oder mehreren Processus transversi der Lendenwirbel und inserirt sich am Trochanter minor. — Derselbe ist nicht mit einem *M. longus lumborum* zu verwechseln, der ebenfalls als M. psoas accessorius bezeichnet wird: ersterer entspringt (sehr selten) von den Seitenflächen der Körper der beiden oberen Lendenwirbel und verläuft zu den homologen Seitenflächen der drei unteren Lendenwirbel.

M. iliacus. Entspringt zuweilen auch von der Incisura semilunaris major oss. ilium oder von der Linea arcuata interna, häufiger vom Processus transversus des fünften Lendenwirbels und dem Lig. iliolumbale oder von den Ligg. sacro-iliaca anteriora resp. dem Os sacrum selbst. — Der Muskel hängt zuweilen durch einzelne seiner Fasern mit dem oberen sehnigen Ursprungskopf des M. rectus femoris zusammen. — Die vorderen lateralen, von der Spina anterior inferior oss. ilium stammenden Bündel sondern sich häufig (angeblich 85 %) in Gestalt eines *M. iliacus minor* [1]), der mit der Hüftgelenkkapsel zusammenhängt, und lateralwärts neben dem Trochanter minor oberhalb der Sehne des M. iliacus sich inserirt und dem M. subscapularis minor (S. 102) homoleg ist.

M. psoas minor. Ist in seiner ganzen Länge sehnig; fehlt sehr häufig (angeblich bis zu 71 % — vergl. II, 161). Inserirt sich häufig an die Spina iliopectinea (S. 78). Gelangt selten unterhalb des Lig. inguinale zur Fascia lata zwischen Trochanter minor und Crista femoris, oder über die Linea arcuata interna hinweg zur Fascia pelvis. Zuweilen sondert sich an seiner medialen Seite ein *M. psoas minor accessorius.*

M. gluteus maximus. Besteht öfters aus zwei Schichten: die tiefere Schicht kommt vom Seitenrande des Os sacrum oder den Ligg. sacro-iliaca posteriora und dem Lig. sacrotuberosum. — Einzelne seiner Bündel haben zuweilen Inscriptiones tendineae. — Der Ursprung vom dritten Steissbeinwirbel fehlt.

M. gluteus medius. Sein vorderer Rand hängt unterhalb der Spina anterior superior oss. ilium öfters mit dem M. gluteus minimus und der Fascia lata zusammen, indem Fasern des ersteren Muskels von der Fascie des letzteren entspringen. Einen — übrigens nicht constanten — sehnigen Verbindungsstreifen zwischen beiden Muskeln nannte Henle [2]) das Lig. suspensorium trochanteris von Günther [3]), während Letzterer selbst als *Lig. suspensorium oss. femoris* einen ca. 7 cm breiten Streifen resp. Theil der Fascia lata beschrieb, der vom Labium externum cristae oss. ilium vor dem M. gluteus maximus entspringt, unterhalb des Trochanter major hinabreicht und selbstverständlich constant ist. — Ist (selten) mit dem Rande des M. pyriformis verwachsen. — Zuweilen ist ein *M. gluteus accessorius* vorhanden, der sich von der inneren Seite des Muskels ablöst und medianwärts neben dessen Insertion sehnig sich anheftet.

M. gluteus minimus. Seine vorderen Bündel bilden nicht nur zuweilen einen besonderen vorderen Kopf, sondern sogar (selten) einen eigenen, von der Spina anterior superior oss. ilium entspringenden *M. gluteus quartus* [4]), welcher sich an den Trochanter major inserirt oder auch einen Sehnenstreifen zum M. vastus lateralis sendet.

---

1) s. *ilioscapularis* s. *gluteus quartus*. — 2) Muskellehre. 1871. S. 264 u. 333. — 3) Chirurgische Muskellehre. 1839. S. 143. — 4) s. *scansorius* s. *inferior femoris*.

M. pyriformis. Einzelne seiner Ursprungsbündel oder der ganze Muskel fehlen zuweilen. — Sein Ursprung greift öfters auf das Lig. sacrospinosum über. — Wird zuweilen (5 %) durch eine Wurzel des N. ischiadicus oder einen Ast desselben (N. peroneus) in zwei Bäuche getrennt. — Die Sehne verbindet sich zuweilen mit derjenigen des M. obturator internus, oder mit einem Bündel des M. gluteus medius.

Mm. gemelli. Der M. gemellus superior fehlt öfters. Inserirt sich (selten) mit dem M. pyriformis anstatt mit der Sehne des M. obturator internus oder an die Hüftgelenkkapsel, oder verdoppelt sich. — Der M. gemellus inferior fehlt seltener, als der superior; einmal fehlten beide Muskeln. Häufiger ist er doppelt als letzterer Muskel. — Alle diese Varietäten erweisen die auch phylogenetisch zu bestätigende Selbständigkeit der Mm. gemelli, obgleich sie physiologisch mit dem M. obturator internus als M. bursalis zusammenwirken (S. 26).

M. obturator internus. Besteht (4 %) aus 2 oder (10 %) aus 6 bis 7 Bündeln, welche den Zacken entsprechen, aus denen seine Sehne in der Norm hervorgeht (II, 270); von jenen Bündeln entspringen 2 (14 %) bis 4 (8 %) oder 5 (2 %) vom Scham- und Sitzbein, 1 (48 %) bis 2 vom Darmbein. — Erhält öfters accessorische Bündel, namentlich vom Ansatze des Lig. sacrotuberosum.

M. obturator externus. Wird häufig durch den N. obturatorius und die Vasa obturatoria in zwei distincte Schichten gesondert: die obere kleinere entspringt vom Ramus superior oss. pubis.

M. quadratus femoris. Fehlt sehr selten.

M. tensor fasciae latae. Ist sehr selten getheilt.

M. sartorius. Fehlt (selten). — Hat sehr selten in der Mitte seiner Länge eine quere Inscriptio tendinea, oder ist doppelt vorhanden.

M. gracilis. Sendet zuweilen einige Sehnenfasern zur Fascia lata am unteren Drittheil des Oberschenkels.

M. rectus femoris. Besitzt selten einen accessorischen Kopf oder der laterale Ursprung fehlt. Seine Sehne geht zuweilen durch einen von den Mm. vasti gebildeten Kanal zu ihrer Insertion.

Mm. vasti medialis u. lateralis. Einer oder der andere besteht zuweilen aus zwei Schichten. — Der M. subcruralis fehlt öfters.

M. pectineus. Die neben dem Tuberculum pubis (II, 273) entspringende Portion stellt mitunter einen wenigstens lateralwärts selbständigen zweiten Kopf dar. — Entspringt auch wohl mit einigen Fasern von der Portio pectinea fasciae latae. — Verbindet sich zuweilen mit dem M. adductor longus.

M. adductor femoris brevis. Ist zuweilen durch Blutgefässe in zwei Theile gesondert: eine laterale obere mehr transversale adducirende, und eine mediale untere mehr absteigende, flectirende Portion (in der Norm nach Clason [1]).

M. adductor femoris longus. Ebenso.

M. adductor femoris minimus. Ist häufig mit dem M. adductor magnus verwachsen. — Besteht aus zwei Portionen: einer oberflächlichen medialen und einer tieferen lateralen (in der Norm nach Clason [1]).

M. adductor femoris magnus. Hängt sehr selten mit dem M. semimembranosus zusammen. — Die hintere vom Tuber ischii entspringende Parthie, *Portio perforata,* ist von der vorderen, *Portio tendinosa,* häufig gesondert [2]).

---

1) Upsala läkarefören förhandl. 1872. VII. S. 599. — 2) Siehe E. H. Weber, Hildebrandt's Handbuch der Anatomie des Menschen. Bd. II. 1830. S. 480. — Günther, Chirurgische Muskellehre. 1840. S. 158. — Macalister, Transactions of the royal Irish Academy. Vol. XXV. 1872. — H. Meyer, Archiv für Anatomie und Entwicklungsgeschichte. Bd. II. 1876. S. 29.

Erstere inserirt sich an die Crista femoris, letztere an den Condylus medialis femoris.

M. semitendinosus. Seine Inscriptio tendinea ist (selten) nicht ganz durchgehend, oder doppelt vorhanden.

M. semimembranosus. Fehlt (selten). — Ist sehr selten doppelt. — Seine Sehne inserirt sich theilweise in die den M. popliteus deckende Fascie oder in das Lig. popliteum inferius. Die Insertion mittelst dieses Ligamentes an die Fibula ist von Interesse, weil die Homologie (S. 46) dadurch vermöge des M. gleno-ulnaris (II, 222) vervollständigt wird. — Sehr selten findet sich eine Fortsetzung seiner Sehne in Gestalt eines selbständigen Spannmuskels der Fascia cruris: *M. tensor fasciae suralis.*

M. biceps femoris. Das Caput breve fehlt (selten). — Oder es ist ein dritter Kopf vorhanden, der am Tuber ischii oder vom Femur oder von der Fascia lata, von den Mm. adductor magnus oder vastus lateralis entspringen kann. — Die Sehne kann sich zuweilen theilweise an den Condylus lateralis tibiae setzen oder (vom Caput longum) in den Tendo Achillis übergehen (sehr selten).

Selten geht die Sehne theilweise in einen sehnigen *M. tensor fasciae suralis* über.

Muskeln am Unterschenkel.

M. tibialis anticus. Gibt zuweilen (6 %) einen Sehnenstreifen zum Lig. cruciatum; selten wird aus diesem Ansatz ein besonderer *M. tensor fasciae dorsalis pedis* [1]), der die Fascia dorsalis pedis anspannen kann. Eine ähnliche dünne Sehne inserirt sich (selten) selbständig an das Capitulum oss. metatarsi I oder an die Grundphalanx der grossen Zehe (s. a. den folgenden Muskel); oder geht (sehr selten) vor dem Malleolus medialis zum M. flexor digitorum pedis longus.

M. extensor hallucis longus. Der zur Basis der ersten Phalanx der grossen Zehe verlaufende Sehnenstreifen (II, 278) geht gewöhnlich von der medialen, seltener von der lateralen Seite der Hauptsehne ab; kann sich auch mit der Sehne des M. extensor digitorum brevis verbinden. — Ein *M. extensor hallucis longus accessorius* [2]) entwickelt sich als selbständiger Muskel aus diesem sehr häufig (50—80 %) vorhandenen Sehnenstreifen des M. extensor hallucis longus; stammt zugleich (selten) oder allein (zuweilen) vom M. extensor digitorum longus, oder vom M. tibialis anticus. Ist dem M. extensor pollicis brevis homolog.

M. extensor digitorum pedis longus. Gibt öfters eine überzählige Sehne ab, namentlich an einzelne Metatarsusknochen. — Alle oder nur die vierte Sehne entspringen von gesonderten Muskelbäuchen. — Zuweilen (4 %) inserirt sich eine Sehne an die Mitte des Os metatarsi V. — Selten sind seine Sehnen auf dem Fussrücken unter einander verbunden, wie diejenigen des M. extensor digitorum communis auf dem Handrücken.

M. peronaeus tertius. Fehlt (10 %), oder ist ganz und gar sehnig. Ist häufig vom übrigen Theil des M. extensor digitorum longus vollständig gesondert; kann zuweilen bis zum unteren Ende des oberen Drittheiles der Tibia hinaufreichen. Inserirt sich an die Basis des Os metatarsi IV (50 %) oder nur an diese (25 %); selten gehen Sehnenfasern zur Strecksehne der vierten oder kleinen Zehe oder zum M. interosseus dorsalis IV. Ist zuweilen doppelt oder entsendet zwei Sehnen: die überzählige kann sich zur

---

1) s. *tibialis anticus accessorius* s. *profundus* s. *tibiofascialis anticus.* — 2) s. *minor* s. *extensor primi internodii hallucis.*

Strecksehne der kleinen Zehe begeben und die fehlende des M. extensor digitorum longus ersetzen; oder zur Dorsalfläche des M. interosseus dorsalis IV. Selten gibt der vordere Bauch des getheilten Muskels eine Sehne zum Os metatarsi IV.

M. peronaeus longus. Sendet öfters einen Sehnenstreifen an das Os metatarsi III oder zuweilen an die Oss. metatarsi IV und V oder zum Capitulum oss. metatarsi I. — Ein kleinerer Kopf, *M. peronaeus accessorius,* entspringt von der Fibula zwischen den Mm. peronaei longus und brevis; seine Sehne verbindet sich mit derjenigen des ersteren Muskels.

M. peronaeus brevis. Verbindet sich selten mit dem M. peronaeus longus; ebenso die Sehnen beider Muskeln. — Gibt zuweilen einen Sehnenstreifen zum Ursprunge des M. abductor digiti minimi, sehr häufig (15—30 %) zur Strecksehne der kleinen Zehe (II, 281), welche Vereinigung bei den anthropomorphen Affen constant sein soll. Statt letzterer Verbindung ist selten ein besonderer *M. peronaeus digiti minimi pedis* vorhanden. — Oder die abgezweigte Sehne des M. peronaeus brevis geht, anstatt sich mit der Sehne des M. extensor digitorum longus zu verbinden, zuweilen an die Dorsalfläche des Os metatarsi V oder zum M. interosseus dorsalis IV. — Ein *M. peronaeus quartus* [1]) entspringt (selten) an der hinteren Seite der Fibula zwischen dem M. peronaeus brevis und dem M. flexor hallucis longus und setzt sich an die laterale Fläche des Calcaneus oder an das Os carpale IV, seine Sehne verbindet sich auch wohl mit der eben erwähnten des M. extensor digitorum longus zur fünften Zehe (*M. peronaeus quinti*). Auch geht zuweilen ein sog. *M. tensor membranae synovialis tarsi* vom unteren Theile des M. peronaeus brevis zum Calcaneus resp. an den unteren Theil des Retinaculum tendinum peronaeorum.

An einem rechten weiblichen Unterschenkel gab (W. Krause) die Sehne des M. peronaeus longus einen oberflächlichen Verstärkungsstreifen an den vorderen Theil des Retinaculum tendinum peronaeorum und ausserdem waren zwei vom M. peronaeus brevis sich ablösende überzählige Mm. peronaei vorhanden. Der obere: *M. peronaeus quartus* entsprang von der lateralen Fläche und dem hinteren Winkel der Fibula, sein Muskelbauch war 11 cm lang, reichte nach oben bis 18 cm oberhalb des Malleolus lateralis; die Sehne inserirte sich etwas unterhalb des letzteren hinter demselben an die laterale Fläche des Calcaneus. Der schwächere untere: *M. peronaeus quintus* inserirte sich dicht hinter dem M. peronaeus quartus, war mit letzterem verwachsen, jedoch nur 6 cm lang und reichte nur 10 cm nach oben oberhalb des Malleolus lateralis. Beide wurden vom N. peronaeus superficialis versorgt.

M. gastrocnemii. Ein zuweilen verknöchernder Sesamknorpel (resp. ein Sesambein) im sehnigen Ursprungskopf des M. gastrocnemius lateralis liegt durchschnittlich 3 cm oberhalb des Apex capituli fibulae. Während im medialen Kopf ein Sesamknorpel nur sehr selten vorkommt, wird der aus hyalinem Knorpelgewebe bestehende und 3—14 mm lange laterale Sesamknorpel im Mittel in 21 % angetroffen [2]). Obgleich bei manchen Säugethieren als constant bekannt, wurde das Sesambein dennoch von Henle [3]) für pathologisch erklärt. Vermuthlich ist dasselbe dem Olecranon homolog. (S. auch S. 43 u. S. 58.)

Es ist selten ein *M. gastrocnemius tertius* vorhanden, der vom M. gastrocnemius lateralis oder medialis sich abspaltet. Derselbe entspringt (selten) vom Planum popliteum femoris oder vom Labium mediale cristae femoris oder von der Mitte der Fibula oder von der Fascia lata oder hängt mit dem Caput longum m. bicipitis zusammen. — Selten sind beide Mm. gastrocnemii in zwei Schichten gesondert.

---

[1]) s. *sextus s. accessorius.* — [2]) Mémoires de l'académie impériale des sciences de St. Pétersbourg. 7. Sér. T. XXII. 1875. An 2340 untersuchten Extremitäten. — [3]) Muskellehre. 1871. S. 309.

M. soleus. Letzteres gilt auch vom Fibular-Ursprunge des M. soleus. — Oder der Muskel ist verdoppelt. — Sehr selten inserirt sich derselbe gesondert an den Calcaneus. — Der Sehnenstreifen seines medialen Ursprunges nimmt sehr häufig (50 %) die Form eines elliptischen Ringes an. — Ein *M. tensor fasciae plantaris* (sehr selten) entspringt unter dem Ursprunge des M. soleus von der Linea poplitea tibiae, inserirt sich an das Lig. laciniatum oder den M. quadratus plantae, oder geht in die Fascia plantaris über.

M. plantaris. Fehlt (10 %) oder endigt schon in der Mitte der Länge des Unterschenkels. — Entspringt (selten) von der Fibula. Erhält einen accessorischen Kopf vom Planum popliteum oder von der Kniegelenkkapsel, resp. dem oberen lateralen Streifen der Sehne des M. semimembranosus. Wenn dieser Kopf selbständig wird (einmal beobachtet), so kann derselbe als *M. plantaris minor*[1]) bezeichnet werden. — Der M. plantaris hängt häufig mit der Kniegelenkkapsel und der vorderen Fläche des Ursprunges des M. gastrocnemius lateralis, selten mit dem M. popliteus oder der Fibula zusammen; selten reducirt sich sein Ursprung auf jenen Zusammenhang mit der Kapsel. — Inserirt sich zuweilen ausschliesslich in die Fascia plantaris oder in das Lig. laciniatum oder an den Calcaneus (häufig). Auch kann seine Sehne mit derjenigen der Mm. gastrocnemii verschmelzen.

M. popliteus. Selten (0,8 %) entspringt ein accessorischer *M. popliteus minor*[2]) gemeinschaftlich mit dem M. plantaris und medianwärts neben dem eigentlichen M. popliteus vom Condylus lateralis femoris oder vom Sesambein des M. gastrocnemius lateralis (S. 113), wenn ein solches vorhanden, was hierbei sehr häufig der Fall ist, und geht an die Kniegelenkkapsel, die er spannen kann. — Der sehnige Ursprung des M. popliteus enthielt einmal ein Sesambein (s. Variet. des M. pronator teres, S. 105).

M. flexor digitorum pedis longus. Von der Fibula entspringt zuweilen (5 %) ein *accessorischer Kopf*: M. accessorius flexoris longi digitorum pedis, der sich, statt mit dem M. flexor longus selbst, mit dem M. quadratus plantae verbinden oder letzteren ersetzen kann; oder jener Kopf entspringt von der Fascia cruris oder die Sehne des accessorischen Kopfes verbindet sich mit derjenigen des M. flexor longus selbst; oder es ist ein selbständiger *M. flexor digitorum pedis longus accessorius* vorhanden, oder (sehr selten) ein *M. flexor digiti secundi proprius*; oder die Sehne für die fünfte Zehe erhält eine Verstärkung vom Calcaneus oder Os tarsale IV. Oder es entspringt (10 %) ein *M. flexor digiti minimi accessorius* von der unteren Fläche der Sehne des M. flexor digitorum longus hinter ihrer Theilungsstelle und geht zur kleinen Zehe, wobei sie von der Sehne des M. flexor digitorum brevis perforirt wird, selten (je 1 %) auch zur vierten oder zur vierten und fünften oder nur zur dritten Zehe. — (S. a. Variet. des M. flexor hallucis longus.)

M. peronaeotibialis. Entspringt (18 %) von der medialen Fläche der Fibula dicht unterhalb des Capitulum fibulae oder auch von der Gelenkkapsel, steigt oberhalb der Vasa tibialia schräg abwärts, und inserirt sich sehnig an die Linea poplitea tibiae. Ist dem Ulnarkopf des M. pronator teres homolog. — Seine Nerven erhält der Muskel vom N. popliteus (Gruber[3]).

M. tibialis posticus. Fehlt sehr selten. — Die Sehnenzipfel für die Ossa tarsalia II—III lassen sich häufig an die Basis oss. metatarsi II und III verfolgen. — Seine Sehne kann sich theilweise an das Os metatarsi III und IV heften (selten). Oder, anstatt sich an das Os tarsale I zu inseriren,

---

1) s. *popliteus superior* s. *minor* von Calori (Memmorie dell' Accademia delle scienze di Bologna. 1867. S. 143. — 2) s. *geminus* s. *accessorius* s. *biceps*. — 3) Archiv für Anatomie und Physiologie. 1878. Anat. Abth. S. 484.

geht dieser Theil seiner Sehne in den M. flexor hallucis brevis über oder setzt sich an den Processus medialis des Calcaneus (beides selten). — Oder ein *M. tensor capsulae tibiotarsalis*[1]) entspringt (zuweilen) von der unteren Hälfte der Tibia und inserirt sich in die hintere Wand der Kapsel des ersten Fussgelenkes oder an das Lig. laciniatum oder an den Calcaneus (*M. accessorius ad calcaneum*).

M. flexor hallucis longus. Selten fehlt die Verbindung seiner Sehne mit derjenigen des M. flexor digitorum longus. — In 40—58 % erhalten auch die dritte und in 10—36 % auch die dritte und vierte Zehe accessorische Sehnenbündel von der Sehne des M. flexor hallucis longus, die sich wie das zu der zweiten Zehe laufende verhalten; sehr selten findet sich ein solches auch noch für die fünfte Zehe. Umgekehrt gibt in 18—29 % die Sehne des M. flexor digitorum pedis longus ein Bündel zu derjenigen des M. flexor longus hallucis. — Das normale vom M. flexor hallucis longus stammende Verstärkungsbündel gibt öfters (22 %) Sehnenstreifen zu den Mm. lumbricales, am häufigsten (9 %) zum vierten M. lumbricalis allein. — Der Muskel sendet zuweilen eine stärkere Sehne an die zweite Zehe, welche die fehlende des M. flexor digitorum pedis longus ersetzt.

M. pronator pedis[2]) entspringt von der Fibula unter dem M. flexor hallucis longus, inserirt sich an der medialen Seite des Calcaneus. Hilft bei der Pronation des Fusses, ist nach Meckel[3]) dem M. pronator quadratus (vergl. S. 106) an der oberen Extremität homolog.

M. extensor digitorum pedis brevis. Zuweilen fehlen einzelne Bäuche oder Sehnen. — Ist sehr selten zweiköpfig: auch vom Os tarsale III und metatarsi III entspringend; oder eine seiner Sehnen theilt sich: am häufigsten die für die zweite Zehe. — Gibt zuweilen eine fünfte Sehne an die kleine Zehe, oder einen Sehnenstreifen an einen der Mm. interossei dorsales; oder ein Bündel des Muskels inserirt sich am Os metatarsi III. — Zwischen dem M. extensor hallucis brevis und dem Rest des M. extensor digitorum brevis findet sich (selten) ein *M. indicator pedis*, nämlich ein dünner accessorischer Streckmuskel für die zweite Zehe.

M. flexor digitorum pedis brevis. Die Sehne für die kleine Zehe fehlt öfters (15 %) oder ist nicht durchbohrt, oder sie wird (4 %) vom M. flexor digitorum longus durch eine Sehne, die sich vor der Theilung seiner Hauptsehne abspaltet, oder von einem selbständigen Bauch des letzteren Muskels ersetzt.

M. quadratus plantae. Sein Ursprung greift häufig auf das hintere Ende des Lig. calcaneo-naviculare mittelst eines kleinen Bündels über, oder setzt sich (öfters) nicht auf das Lig. tarsocalcaneum plantare fort. — Entspringt selten am Unterschenkel von der Fibula oder Fascia cruris. — Setzt sich an die Verbindungsstelle der Sehnen der Mm. extensor digitorum pedis longus und extensor hallucis longus oder gibt zuweilen ein Bündel zur grossen Zehe ab; selten einen Sehnenzipfel zur dritten oder zur fünften Zehe. Doch lässt sich seine Sehnenfaserung mittelst Präparation in der Regel zur zweiten, dritten und vierten Zehe verfolgen; zur fünften Zehe nur in 40 % nach Schulze[4]). — Setzt sich zuweilen in die Mm. lumbricales fort (S. 47), namentlich in den vierten.

Mm. lumbricales pedis. Einzelne fehlen zuweilen oder sind doppelt vorhanden. — Oefters inseriren sich ihre Sehnen theilweise an die Basis der

---

1) s. *tensor membranae synovialis tarsi* s. *M. tibialis secundus*. — 2) s. *peroneo-calcaneus internus*. — 3) Handbuch der menschlichen Anatomie. Bd. II. 1816. S. 587. — 4) Zeitschrift für wissenschaftliche Zoologie. 1866. Bd. XVII.

Phalanx I; am häufigsten ist dies beim ersten und zweiten, am seltensten beim vierten M. lumbricalis der Fall.

M. abductor hallucis. Sendet zuweilen (9 %) einen Sehnenstreifen zur zweiten Zehe oder (manchmal) Fasern zur Haut des Ballens der grossen Zehe, oder an die Haut des medialen Fussrandes vor dem Malleolus medialis; eine homologe Varietät kommt beim M. abductor pollicis brevis (S. 107) vor.

M. flexor hallucis brevis. Entspringt öfters auch vom Os tarsale I oder von der Scheide des M. flexor hallucis longus odes des M. tibialis posticus: auch die von den Oss. tarsalia II et III stammenden Bündel werden mitunter als Ursprünge von der fibrösen Scheide des M. flexor digitorum longus betrachtet. — Gibt selten ein Bündel zur ersten Phalanx der grossen Zehe, oder sendet zuweilen eine Sehne zur zweiten Zehe.

M. adductor hallucis. Das Caput obliquum gibt zuweilen eine Sehne zur zweiten Zehe. — Manchmal inseriren sich einige Muskelbündel (*M. opponens hallucis*) fleischig an das Os metatarsi hallucis: sie werden mit Unrecht dem M. opponens pollicis homologisirt (S. 48). — Das Caput transversum fehlt selten, öfter fehlt sein Ursprung vom fünften oder vom dritten und vierten Os metatarsi. — Ein von der Plantarfläche der Basis oss. metatarsi II kommendes Muskelbündel wird, wenn es isolirt ist, als Homologon eines M. interosseus plantaris für die grosse Zehe angesehen (s. unten).

M. abductor digiti minimi. Das an die Tuberositas oss. metatarsi V sich anheftende Bündel, *M. abductor oss. metatarsi V*, sondert sich manchmal (15—25 %) ab; es entspringt lateralwärts vom Calcaneus, und inserirt sich meist sehnig. — Derselbe sehnige Ansatz des normalen Muskels fehlt häufig (25—50 %). Soll bei Frauen häufiger vorkommen (vergl. S. 59). — Ist öfters mit dem M. flexor digiti minimi pedis brevis verwachsen.

M. flexor digiti minimi brevis ist häufig mit dem M. opponens digiti minimi genau verwachsen. — Entspringt zuweilen theilweise von der Sehnenscheide des M. peronaeus longus.

M. opponens digiti minimi. Verwächst häufig mit dem M. flexor digiti minimi brevis. Soll ganz fehlen können [1]).

Mm. interossei plantares. Selten sind vier vorhanden: ein accessorischer an der Fibularseite der grossen Zehe.

Varietäten der Schleimbeutel.

Die Schleimbeutel sind theilweise inconstant: manche fehlen zuweilen oder selbst sehr häufig, andere überzählige kommen häufig oder selten an den Insertionspunkten der verschiedenen Muskeln vor. Auch hierüber existirt theilweise eine auf Massen-Untersuchungen gestützte Statistik. Auf solche Varietäten näher einzugehen, hat (gewisse Schleimbeutel an Gelenken ausgenommen) jedoch kein Interesse, schon weil die pathologische Natur dieser Schleimbeutel nicht immer auszuschliessen ist. Wo sie vorkommen, dürfte ihre Entstehung auf eigenartigem oder vermehrtem Gebrauch der betreffenden incl. benachbarter Muskeln beruhen (z. B. beim Exerciren): sie sind also Adaptionserscheinungen physiologischen Charakters. Andere — z. B. subcutane, die durch Tragen von Lasten auf der Schulterhöhe hervorgerufen werden — sind offenbar pathologischer Natur. Endlich ist hervorzuheben, dass der Uebergang zwischen lockerem Bindegewebe, dessen Maschen mit Serum gefüllt sind, und glattwandigen Schleimbeuteln ein ganz allmäliger ist, wie

[1]) Ruge, Morphologisches Jahrbuch. Bd. IV. Suppl. 1878. S. 131.

denn auch letztere ihrer Entwicklungsgeschichte nach aus ersterem entstehen. Ihr Vorhandensein bezeugt also nur, dass häufige und beträchtliche Verschiebungen der betreffenden Sehne stattgefunden haben müssen, — falls letztere nicht von vornherein mit einer Synovialscheide ausgestattet ist. Die Zahlenangaben in Betreff der Schleimbeutel beruhen auf den Angaben von Synnesvedt[1]), der die umfassendste systematische Untersuchung in dieser Hinsicht geliefert hat, und Gruber. Erstere beziehen sich auf nicht mehr als je 12—20 untersuchte Fälle; von letzterem steht nicht fest, ob die betreffenden Körpertheile etwa nur nebenbei auf Schleimbeutel untersucht wurden: diese gesammte Statistik kann daher nicht ohne Weiteres für maassgebend erachtet werden, sondern nur ein ungefähres Bild der Häufigkeit geben.

Von den Schleimbeuteln sind 27—30 für constant zu erachten (s. bei den einzelnen Muskeln), wozu noch ca. 170 accessorische treten, so dass die Gesammtzahl der möglichen Schleimbeutel in beiden Körperhälften incl. der Bursae synoviales subcutaneae ca. 400 beträgt. Von einigen der als constant betrachteten ist es sicher, dass sie mehr oder weniger häufig fehlen. So ist es bekannt von der Bursa synovialis iliocostocervicalis am Tuberculum der ersten Rippe (20 %[2]); des M. teres major zwischen dessen Sehne und dem Humerus (fehlt in 43 %); des M. infraspinatus (häufig); subcutanea olecrani (II, 224 — fehlt in 40 %, ist nur rechterseits vorhanden in 5 %, nur linkerseits in 3 %); des M. extensor carpi ulnaris am Capitulum radii (78—79 %); des M. extensor carpi radialis longus am Os metacarpi II (80 %); des M. extensor carpi radialis brevis am Os metacarpi III (10—30 %); des M. flexor carpi ulnaris am Os pisiforme (70 %); des M. iliopsoas am Trochanter minor (83 %); des M. gluteus maximus am Knochen (von diesen Bursae gluteofemorales fehlt eine in 42 % oder beide in 17 %); des M. gluteus medius am Trochanter major (fehlt in 20 % — oder ist doppelt vorhanden in 93 %); des M. gluteus minimus (7 %); des M. pyriformis unter oder zwischen seiner Sehne und der des M. gemellus superior (75 %); des M. semimembranosus am Condylus medialis femoris, als selbständiger Schleimbeutel, insofern diese Bursa sonst mit dem Kniegelenk communicirt. Sie wird Bursa semimembranosa[3]) genannt; bekleidet den sehnigen Ursprung des M. gastrocnemius medialis in einer Ausdehnung bis zu 5 cm, communicirt meistens (II, 136, 262, 276) mit der Synovialkapsel des Kniegelenkes, welche Verbindung bei gebeugtem Unterschenkel offen ist (Gruber[4]). Bei Kindern fehlt die Communication. Endlich fehlt der Schleimbeutel des M. biceps femoris am Capitulum fibulae (in 5—19 %). — Ueber die Bursa poplitea vergl. S. 85 u. II, 136, 262.

Bursae synoviales accessoriae. In Betreff der überzähligen Schleimbeutel dürfte das folgende summarische Verzeichniss derselben genügen, da die Lage und Bedeutung der ersteren schon aus der Benennung in den meisten Fällen sich ergibt. Es sind dabei auch solche Schleimbeutel mitberücksichtigt, die zu den Muskeln der betreffenden Region in keiner näheren Beziehung stehen. — Ueber die subcutanen Schleimbeutel vergl. II, 301.

Muskeln am Kopfe.

Bedeckt von der Galea aponeurotica findet sich häufig eine Bursa occipitalis an oder über der Protuberantia occipitalis externa. Zwischen innerer

---

1) En anatomisk beskrivelse af de Bursae mucosae. 1869. — 2) Ausnahmsweise beziehen sich in diesem Absatz die Procentzahlen auf die *Abwesenheit* des betreffenden Schleimbeutels; weiter unten bedeuten sie wie sonst bei den Varietäten überhaupt deren Vorhandensein. — 3) s. *genualis posterior* s. *semimembranoso-gastrocnemialis*. — 4) Die Knieschleimbeutel. 1857.

und äusserer Schicht des M. masseter liegt zuweilen ein von Rosenmüller[1]) entdeckter Schleimbeutel, Bursa masseterica.

Muskeln am Halse.

Zuweilen liegt eine Bursa sternohyoidea zwischen dem M. sternohyoideus und der Membrana thyreohyoidea; — häufig eine Bursa thyreohyoidea lateralis zwischem dem Cornu majus oss. hyoidei und dem Ansatz des M. thyreohyoideus.

Muskeln am Nacken und Rücken.

Bursa synovialis subcutanea an der Protuberantia occipitalis externa; — musculi cucullaris an der Spina scapulae (25 %); — Bursae subcutaneae an den Processus spinosi der unteren Halswirbel, namentlich am siebenten (Vertebra prominens); — Bursa subcutanea an der Aussenfläche des M. latissimus dorsi; — anguli inferioris scapulae (7 %); — subcutanea acromialis (15 %); — subcutanea in der Regio lumbalis.

Muskeln an der Brust.

Bursa intraserrata[2]) zwischen den Insertionen der oberen Abtheilung (II, 208) des M. serratus anticus major (9 %); — Bursa subserrata zwischen letzterem Muskel und der Thoraxwand etwas unterhalb des Angulus superior scapulae.

Ausserdem kommen häufig vor: Bursa fossae infraclavicularis[3]) vor dem Processus coracoideus und der Fascia coracoclavicularis; — m. pectoralis minoris s. supracoracoidea lateralis anterior an der Insertion des M. pectoralis minor; — coracoclavicularis lateralis[4]) posterior unterhalb des Lig. coracoclaviculare (14—17 %).

Im Lig. costoclaviculare existirt zuweilen ein Schleimbeutel, Bursa costoclavicularis. — Am unteren Ende des Processus xiphoideus hinter der Linea alba befindet sich häufig eine Bindegewebsspalte oder ein Schleimbeutel, Bursa supraxiphoidea.

Obere Extremität.

Bursa anguli superioris scapulae (8 %) an der Insertion des M. levator scapulae oder im obersten Theile des M. serratus anticus major; — Bursa subserrata (selten) zwischen letzterem und dem oberen Winkel der Scapula; — subtendinosa m. pectoralis majoris (33 %); — intramuscularis m. pectoralis majoris (8 %); — subclavia[5]), zwischen der Clavicula, der Sehne des M. subclavius und dem Lig. costoclaviculare (zuweilen); — subtendinosa m. supraspinati (selten); — subacromialis, die eine Ausbuchtung der Bursa subdeltoidea oberhalb der Sehne des M. supraspinatus darstellt; — brachialis m. infraspinati (28 %); — subtendinosa m. teretis minoris (selten); — coracoidea, welche sich von der Bursa subscapularis abschnürt (87 %) und unter der Wurzel des Processus coracoideus liegt; — subtendinosa m. subscapularis (11 %); — cubitalis interossea[6]) (ca. 20 %) zwischen dem Tendo m. quadrigemini brachii und der Tuberositas radii, der benachbarten Fläche des oberen Endes der Ulna und dem M. supinator; — subtendinosa m. brachialis interni (selten); — subtendinosa olecrani s. subtendinea m. tricipitis brachii (3 % oder 37 %); — intratendinosa olecrani[7]) (58 %); — humerotricipitalis an der hinteren

---

1) Al. Monro's Abbildungen und Beschreibungen der Schleimsäcke des menschlichen Körpers. 1799. Taf. II. Nr. 1 u. 2. Al. Monro (A description of all the bursae mucosae of the human body. 1788) selbst kannte denselben um so weniger, als er überhaupt nur die Schleimbeutel der Extremitäten untersucht hat. — 2) s. *anguli superioris scapulae.* — 3) s. *supracoracoidea medialis anterior.* — 4) s. *supracoracoidea lateralis.* — 5) Von Rosen- entdeckt; l. c. Taf. I. Nr. 5. — 6) s. *cubitoradialis.* — 7) s. *supra-anconaea intratendinosa.*

Fläche des Humerus (8 %); — retro-epitrochlearis (medialis) humeri (selten); — m. anconaei (12—28 %); — subcutanea condyli radialis humeri (2—7 %); — cubitalis m. extensoris carpi radialis brevis (10—57 %) zwischen seinem Ursprunge und demjenigen des M. supinator; — subcutanea condyli ulnaris humeri (17 %); — ulnoradialis[1]) (20—50 %); — humeralis m. flexoris digitorum sublimis (selten); — subcutanea capituli ulnae (27 %); — subcutanea processus styloidei radii (selten); — subcutaneae dorsales articulationum metacarpophalang. digiti primi (40 %), secundi (53 %), tertii (66 %), quarti (66 %), quinti (27 %); — subtendinosae dorsales articul. metacarpophalang. s. profundae (zuweilen; wenn vorhanden, communiciren sie mit den ersten Fingergelenken am Daumen in 25 %, an den übrigen Fingern in 50 %); — subcutaneae volares articulat. metacarpophalang. digiti primi (6 %), secundi (20 %), tertii (27 %), quarti et quinti (selten); — subcutaneae volares phalang. prim.[2]) (9 %); — lumbricales s. intermetacarpophalangeae im Interstitium interosseum II (25 %), III (58 %), IV (17 %); — musculorum interosseorum (am häufigsten unter dem M. dorsalis II); — subcutanea ulnaris oss. metacarpi V; — subcutaneae dorsales des zweiten Fingergelenkes (am Daumen in 80 %; — am Zeigefinger, Mittelfinger und kleinen Finger constant, am vierten Finger in 87 %); — subcutaneae dorsales der dritten Fingergelenke (am zweiten und vierten Finger in 7 %).

Untere Extremität.

Bursa synovialis subcutanea am Tuber ischii (selten); — subcutanea trochanteris majoris (31 %); — ischiadica m. glutei maximi am Tuber ischii (42 %); — trochanterica m. glutei medii posterior (67 %) zwischen dessen Sehne und der des M. pyriformis; — mucosa sub gemellis (6 %); — obturatoria interna[3]) (38 %), die näher am Trochanter major gelegen ist, als die gewöhnliche ischiadica; — m. obturatoris externi (11 %); — m. quadrati femoris am Trochanter minor (II, 267); — genualis lateralis externa s. m. tensoris fasciae latae zwischen Lig. iliotibiale und Condylus lateralis femoris (16 %); — genualis lateralis interna superior s. m. sartorii propria am unteren Ende des M. adductor magnus (13 %); — genualis lateralis interna media, bedeckt vom Lig. collaterale mediale (52 %); — supra-acetabularis[4]) (31 %); — unter dem lateralen Kopf des M. rectus femoris (28—44 %); — Bursae subcutaneae an der lateralen und an der vorderen Seite des Oberschenkels (selten). — An der Sehne des M. quadriceps femoris finden sich öfters überzählige Schleimbeutel. Vor der Patella liegt unter der Haut die Bursa praepatellaris subcutanea[5]) zwischen der Fascia lata und der Sehne des M. quadriceps femoris, die Bursa praepatellaris subfascialis[6]) (29—45 %); — zwischen einer dünnen vorderen Schicht der Sehne und der Patella zuweilen die Bursa praepatellaris subtendinosa[7]) (9 %), welche Schleimbeutel unter einander communiciren können. — Die Bursa suprapatellaris (II, 262) communicirt zuweilen (11 %) nicht mit der Höhle des Kniegelenkes. Selten (13 %) liegt eine Bursa suprapatellaris intramuscularis zwischen den Mm. cruralis und rectus femoris 2—3 cm über der Patella; — oder eine Bursa patellaris lateralis[8]) (8 %) — oder eine Bursa praepatellaris medialis superficialis[9]) (8 %) — oder eine Bursa praepatellaris medialis profunda[10]) (8 %) neben der Patella; — Bursa infrapatellaris superficialis

[1]) s. *cubitalis interossea*. — [2]) Henle, Eingeweidelehre 1873. S. 45, confundirt erste und dritte Phalanx: Synnestvedt's Angabe bezieht sich auf die erste Phalanx. — [3]) s. *m. obturatoris interni ovalis*. — [4]) s. *sub capite lateral. m. recti femoris*. — [5]) s. *patellaris subcutanea* s. *praepatellaris superficialis*. — [6]) s. *subaponeurotica* s. *media* s. *secunda*. — [7]) s. *subaponeurotica* s. *subtendinea* s. *profunda* s. *tertia* s. *patellaris profunda* s. *infrapatellaris profunda*. — [8]) s. *lateralis externa*. — [9]) s. *lateralis interna subfascialis*. — [10]) s. *lateralis interna subligamentosa*.

superior[1]) vor dem Lig. patellae (40 %); — infrapatellaris superficialis inferior[2]) vor der Tuberositas tibiae (20 %) entweder subcutan oder von der Fascie bedeckt; — pectinea an der Insertion des M. pectineus (57 %); — eine zweite Bursa (inferior) m. semimembranosi in tubere ischii (17 %); — semimembranosa propria zwischen Tibia und Sehne des M. semimembranosus [ist entweder eine Ausbuchtung der eigentlichen Bursa semimembranosa[3]) (II, 137, 262, 276) oder von derselben abgeschlossen]; — subcutanea fibularis am Capitulum fibulum (selten); — supracondyloidea medialis[4]) ist eine abgeschlossene (39 %) vom M. gastrocnemius medialis bedeckte Ausstülpung der Kniegelenkkapsel; — m. gastrocnemii medialis (in 50 % von der Bursa semimembranosa des M. semimembranosus abgeschlossen); — m. gastrocnemii lateralis[5]) unter dem Kopf des M. gastrocnemius lateralis (14—17 %); — retrocondyloidea externa media[6]) zwischen einem Sesambein des letzteren und dem M. biceps (sehr selten); — retrocondyloidea externa subcutanea daselbst unter der Haut (sehr selten); — m. tibialis antici an der medialen Fläche des Os tarsale I (42 %); — Bursa sinus tarsi (42—49—56 %) liegt im Sinus tarsi und darüber an der lateralen Fläche des Collum tali unter den Sehnen des M. extensor digitorum longus und dem sehnigen Streifen [der Wurzel[7]) des Lig. cruciatum tarsi, II, 264], welcher die fibröse Scheide der letzteren mit dem Lig. interosseum im Sinus tarsi verbindet: diese Bursa grenzt hinten an das erste Fussgelenk, vorn an die Articulatio talonavicularis und kann (5 %) mit letzterer communiciren; — subtendinosa m. peronaei tertii nahe der Insertion (selten); — subcutanea malleoli medialis (38 %); — subcutanea malleoli lateralis (54 %); — Bursae subcutaneae an der Dorsalseite und an der Plantarseite des Os naviculare; — postcalcanea subcutanea[8]) über dem Calcaneus hinter dem Tendo Achillis (13 %); — m. extensoris hallucis brevis (12 %); — m. extensoris digitorum pedis brevis (6 %); — dorsales pedis subcutaneae an den ersten Zehengelenken (selten); — subtendinosae daselbst (selten); — subcutaneae plantares an den ersten Zehengelenken (selten); — subcutanea plantaris capituli oss. metatarsi hallucis (80 %); — subcutanea plantaris capituli oss. metatarsi V (50 %); — lumbricales s. intermetatarsophalangeae in den Interstitien der Capitula oss. metatarsi I—II (95 %), II—III (98 %), III—IV (95 %), IV—V (20 %); — musculorum lumbricalium pedis accessoriae[9]), (am ersten M. lumbricalis 17 %, am zweiten 25 %, am dritten 17 %); — m. abductoris digiti minimi am Sesambein der Sehne des M. peronaeus longus (25 %); — m. abductoris digiti minimi an der Tuberositas oss. metatarsi quinti (14 %); — m. abductoris digiti minimi am Capitulum oss. metatarsi quinti (7 %); — musculorum interosseorum — dorsalis II (3 %), dorsalis III (7 %), plantaris I (47 %), plantaris II (57 %), plantaris III (13 %) — an den ersten Zehengelenken, die ausnahmsweise mit letzteren communiciren; — subcutaneae dorsales der zweiten Zehengelenke sind seltener als an der Hand; — subcutanea dorsalis des dritten Gelenkes der zweiten Zehe (sehr selten).

---

1) s. *praeligamentosa*. — 2) s. *praespinosa* s. *praetuberosa*. — 3) s. *semimembranosogastrocnemialis*. — 4) s. *m. gastrocnemii medialis*. — 5) s. *retro-epicondyloidea lateralis propria* s. *profunda* s. *postgenualis externa*. — 6) s. *bicipitogastrocnemialis*. — 7) Sog. medialer Schenkel des Lig. fundiforme. — 8) s. *superficialis*. — 9) s. *subtendinosae*.

Varietäten der Eingeweide.

Sinnes-Apparate.

Aeussere Haut.

Die Oberfläche der Haut fand Meeh[1]) an lebenden Männern wie folgt:

Körperlänge in cm	Körpergewicht in g	Körpervolumen bei Exspiration in ccm	Specifisches Gewicht des Körpers $HO = 1$	Gesammtoberfläche in qm
170	61000	60210	1,013	1,8695
162	62250	60738	1,030	1,9204
171	75750	74679	1,025	2,2435
158	50000	49248	1,057	1,7415
160	51800	50267	1,015	1,8158
172	65500	—	—	2,0172

Bei älteren Leuten verläuft häufig vom lateralen Augenwinkel eine absteigende Furche (der sog. aufsteigende Theil der Wangenlidfurche) gegen das untere Ende des Sulcus infrapalpebralis oder der Wangenlidfurche hin. — In der Gegend des letzten Sacral- und ersten Steissbeinwirbels, oberhalb der Spitze des Os coccygis, woselbst die Haare einen convergirenden Wirbel, *Vertex coccygeus*, *Steisshaarwirbel* (II, 304), zeigen, findet sich häufig ein unbehaartes Grübchen, *Foveola coccygea*[2]), welches seine Entstehung der Insertion des Lig. caudale (II, 75) verdankt. Diese Foveola liegt in einer öfters glatten und haarlosen Stelle, *Glabella coccygea*, woselbst die Cutis dünner sein kann und welche vielleicht eine untere Fontanelle, resp. die späteste Schlussstelle des Canalis sacralis[3]) darstellt. Das Grübchen ist, wie es scheint, seltener bei Männern (24 %), als bei Frauen (45 %).

Ueber einen schwanzähnlichen Anhang s. S. 75.

Schleimbeutel.

Die subcutanen Schleimbeutel sind wie andere Bursae synoviales (des Bewegungsapparates) nicht ganz constant; häufig kommen überzählige vor und manchmal sind sie pathologisch z. B. an bestimmten Körperstellen bei gewissen Handwerkern wie Schustern, Drehorgelspielern[4]) etc., woselbst sie in Folge des intermittirenden Druckes bei Ausübung des Handwerkes regelmässig auftreten (S. 116). Wegen dieser Umstände sind statistische Angaben über ihr Vorkommen von geringem Werthe. Die häufiger anzutreffenden subcutanen Schleimbeutel (II, 301) an einzelnen Körperstellen wurden bereits aufgezählt (vergl. S. 118).

---

1) Zeitschrift für Biologie. 1879. Bd. XV. S. 424. (In Tübingen.) — 2) s. *Foramen coecum retro-anale* s. *Foveola retro-analis*. — 3) Ecker, Archiv für Anthropologie. 1879. Bd. XII. S. 129. — 4) Fort, Anatomie descriptive. T. I. S. 215.

Ohr.

Aeusseres Ohr.

Auricula.

Ihre Längsaxe weicht mehr oder weniger stark mit dem oberen Ende nach hinten ab, namentlich bei Frauen und bei Israeliten. — Der Helix zeigt selten in seiner oberen Hälfte am freien Rande mehrere kleinere oder eine grössere dreieckige Hervorragung oder kleine stumpfe Spitze, *Darwin'scher Vorsprung* resp. Darwin'sches Spitzohr, welcher als Hemmungsbildung zu betrachten ist und an dem (nicht umgeschlagenen) Helixrande einiger Affen vorkommt. — Eine kleine Spalte im vorderen unteren Theile des Helix wird *Rima helicis* genannt. — Der Tragus ist sehr selten vermöge einer Einbuchtung mit zwei abgestumpften Spitzen versehen.

Muskeln des äusseren Ohres (s. II, 314).

M. helicis minor ist selten mit dem M. helicis major verbunden.

M. tragicus. Verbindet sich zuweilen mit dem M. helicis major oder entsendet ein Bündel, *Fasciculus accessorius*[1]), zur Spina helicis. Dasselbe wird vermittelst des N. temporalis superficialis innervirt.

M. incisurae auriculae[2]) verläuft (zuweilen) von der vorderen Fläche des Knorpels des äusseren Gehörganges zum unteren Theil der Vorderfläche des Tragus.

M. stylo-auricularis[3]) (Fig. 14. Nr. *3*) entspringt (selten) vom Processus styloideus und geht nach innen von der Gl. parotis zum Knorpel des Meatus auditorius externus. Ist häufig theilweise sehnig, oder an seiner Stelle ein *Lig. stylo-auriculare* vorhanden. Nach Gruber[4]) entspringt er vom letztgenannten Knorpel und geht in den M. styloglossus über, soll in 10 % vorkommen, während Macalister[5]) den Muskel niemals gesehen hat. Wenn derselbe sich direct in die Zunge fortsetzt, wird er M. auriculoglossus genannt (S. 132). Indessen scheint der Ursprung vom Processus styloideus das primäre und der directe Uebergang in den M. styloglossus das abgeleitete Verhältniss zu sein, weil die Entwicklung der Zunge direct nichts mit dem äusseren Gehörgange zu thun hat.

Fig. 14.

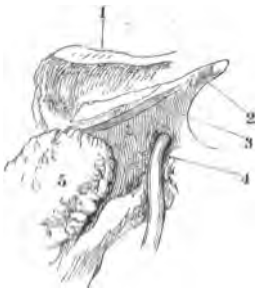

M. stylo-auricularis (Variet.) der linken Körperhälfte, von unten gesehen. N. Gr. *1* Schnittrand des halbirten Meatus auditorius externus osseus; der knorplige Gehörgang ist weggenommen. *2* Processus styloideus. *3 M. stylo-auricularis.* *4* N. facialis, aus dem Foramen stylomastoideum herauskommend. *5* Processus mastoideus.

Aeusserer Gehörgang.

Meatus auditorius externus. Wenn das äussere Ohr etwas schief mit seinem oberen Ende nach hinten gerichtet ist (s. oben), so zeigt der Sförmige Gehörgang zugleich die Andeutung eines spiraligen Verlaufes[6]).

Meatus auditorius externus osseus. Seine Vorderwand hat öfters grössere oder kleinere (1—10 mm) Lücken, die theilweise durch den Druck des Processus condyloideus maxillae inferioris, zum Theil auch durch pathologische Veränderungen zu Stande kommen, grösstentheils (mehr

1) s. *superficialis* s. *M. pyramidalis.* — 2) s. *incisurae majoris auriculae* s. *incisurae Santorini* s. *dilatator conchae* s. *intertragicus.* — 3) s. *depressor auriculae* s. *Caput auriculare m. styloglossi.* Duverney's Muskel (L'art de disséquer. 1749. S. 11). — 4) Bulletin de l'academie impériale des sciences de St. Pétersbourg. 1854. T. XIII. S. 257. — 5) Transactions of the royal Irish Academy. Vol. XXV. 1872. — 6) Hyrtl, Die Corrosions-Anatomie. 1873. S. 59.

als zwei Drittel) aber eine Ossificationslücke, *Incisura meatus auditorii ossei*, (oder mehrere) darstellen, die beim Neugeborenen normal ist, nach dem dritten bis fünften Lebensjahre sich zu schliessen pflegt, und nach dem 50sten Jahre fast immer geschlossen ist. Sie findet sich[1]) in ca. 18,6 %, und zwar in 15,4 % beiderseitig, in 1,7 linksseitig, in 1,5 % rechtsseitig; und häufiger bei Frauen (39 %), als bei Männern (15 %).

Inneres Ohr.

Trommelfell.

In demselben soll als Bildungshemmung eine feine Spalte, *Foramen Rivini*, in der Gegend des Processus brevis mallei vorkommen, die wahrscheinlich pathologisch ist.

Paukenhöhle.

Das Knochenstäbchen (II, 318), welches die Eminentia stapedia mit dem Rande der Fenestra ovalis verbindet, entspringt öfters vom Promontorium.

Cellulae mastoideae.

Ihre Apertura wird zuweilen (7 %) membranös verschlossen. — Selten (0,5 %) nimmt die Pars condyloidea durch Aushöhlung an der Bildung der Cellulae mastoideae Theil.

Tuba Eustachii.

Pars ossea. In der unteren Wand findet sich öfters eine hervorragende, longitudinale Kante, *Crista tubae.*

Pars cartilaginea. Die laterale Aufwärtskrümmung des unteren Endes des Knorpels der Pars cartilaginea ist in verschiedenem Grade ausgebildet. Sehr häufig tritt die Umbiegung bereits am oberen Theil der Pars cartilaginea auf, verschwindet in der Mitte der Länge der letzteren, um hinter dem Ostium pharyngeum wiederum aufzutreten. Die Umbiegungsstelle wird aber häufig von meist länglichen, auch wohl spindelförmigen oder stäbchenförmigen, accessorischen Knorpelplättchen oder Knorpelinseln, *Cartilagines sesamoideae tubae Eustachii*, eingenommen, die theils aus hyalinem, theils aus elastischem Knorpel bestehen und auch verknöchern können. Sie sind entweder mit blossem Auge sichtbar, oder nur microscopisch (I, 122); befinden sich gewöhnlich am Boden des (vorderen oder) distalen Theiles der Tuba nahe hinter dem Ostium pharyngeum; kommen seltener ebenfalls am Boden der Tuba, aber mehr in der Mitte der Länge der Pars cartilaginea oder am unteren Rande der letzteren vor, ferner in der lateralen Wand, endlich an dem convexen Aussenrande der hakenförmigen Umbiegung nach dem proximalen Ende der Pars cartilaginea hin. Häufig hängen diese Knorpelplättchen stellenweise mit dem Knorpel der Pars cartilaginea selbst zusammen: sie können dann als *Processus cartilaginei* des Tubenknorpels bezeichnet werden. Die Cartilagines sesamoideae finden sich auch in der Syndesmosis basilaris (Fibrocartilago basilaris); sie können mit verschiedenen Ligamenten, namentlich einem Lig. salpingopterygoideum (S. 124) und häufig mit *Ligg. salpingopharyngea*[2]) (häufig) in Verbindung stehen. Letztere sind mehrere bindegewebig-elastische Streifen, welche namentlich auch von der Aussenfläche des lateralen unteren Randes der medialen Knorpelplatte der Pars cartilaginea tubae Eustachii entspringend, sich rückwärts zu den Mm. constrictor pharyngis superior und

---

1) Bürkner, Archiv der Ohrenheilkunde. Bd. XIII. 1878. S. 163. — 2) s. *retrahens tubae.*

medius begeben, und in der Submucosa des Pharynx sich verlieren. Contraction dieser Muskeln zieht daher jene mediale Platte rückwärts, erweitert die Tuba (Zuckerkandl[1]). Nach Anderen erfolgt die gleiche Wirkung derselben Muskeln durch Anspannung der sog. *Fascia salpingopharyngea* oder des mit der Tuba Eustachii in Verbindung tretenden Theiles der Fascia buccopharyngea (II, 170).

Lig. salpingopterygoideum (*proprium*). Dasselbe ist 4—6 mm lang, 1,5—2 mm breit, entspringt (in der Norm nach Gruber[2]) von der Lamina medialis des Processus pterygoideus, verläuft zwischen M. tensor veli palatini und Tuba Eustachii nach oben, hinten und etwas medianwärts, und inserirt sich am unteren Ende des lateralen Tubenknorpels. Dasselbe steht öfters mit accessorischen Knorpeln der Tuba Eustachii in Verbindung — scheint aber nichts weiter als ein fibrös verstärkter Streifen des hinteren Theiles der Fascia buccopharyngea zu sein. — Vergl. S. 63.

Das Ostium pharyngeum ist sehr häufig abgerundet dreieckig, oben breiter als unten, seltener umgekehrt unten breiter; zuweilen ist es elliptisch oder nierenförmig. Die Längsaxe dieser Mündung verläuft selten fast vertical oder horizontal, meist[3]) von vorn und oben nach hinten und unten.

Gehörknöchelchen.

Ihre Varietäten gehören der Lehre von den Missbildungen an; eine Knochenspitze, die sich am Steigbügel in der Sehne des M. stapedius bilden kann, ist pathologisch.

Muskeln der Gehörknöchelchen.

M. mallei (internus). Er soll sich verdoppeln können. Ueber seine Verbindung mit dem M. tensor veli palatini (vergl. I, 119) ist noch zu bemerken, dass sich selten ein Tendo intermedius zwischen beiden Muskeln findet, die dadurch wie ein einziger zweibäuchiger Muskel erscheinen. — M. mallei externus s. II, 325. — M. stapedius. Soll sich verdoppeln können.

Aquaeductus vestibuli.

Seine von Cotugno[4]) zuerst beschriebene blindgeschlossene intracranielle Cavitas ist nach Key und Retzius[5]), die sie von Neuem aufgefunden haben, constant vorhanden. Ihre Ausdehnung aber ist schwankend und kann auf 15 bis 20 mm[6]) Länge und 9 bis 15 mm Breite steigen. Oefters sollen Ausläufer derselben strahlig zwischen die Lamellen der Dura mater eindringen. — Beim (dreimonatlichen[7]) Fötus ist die Cavitas aquaeductus vestibuli verhältnissmässig stärker ausgebildet und bei Thieren (Phyllodactylus europaeus) kann sie sogar ausserhalb des Schädels am Halse hinabreichen.

Nerven- und Gefässkanäle.

Canaliculi petrosi. Der mediale dringt entweder durch eine vor dem Hiatus canalis facialis gelegene Oeffnung, sog. *Apertura superior canalis tympanici*, in den Canalis facialis oder häufig direct in den Hiatus canalis facialis ein.

---

1) Monatsschrift für Ohrenheilkunde. 1873. S. 146. — 2) Bulletin de l'academie impériale des sciences de St. Pétersbourg. T. VIII. 1850. — 3) Urbantschitsch, Archiv für Ohrenheilkunde. Bd. X. 1875. — 4) De aquaeductibus auris humanae internae. 1774. — 5) Studien in der Anatomie des Nervensystems. Bd. I. 1875. S. 211. — 6) Zuckerkandl, Monatsschrift für Ohrenheilkunde. Bd. X. 1876. S. 81. — 7) Rüdinger, Archiv für Anatomie und Entwicklungsgeschichte. Bd. II. 1876. S. 214.

Auge.

Hülfsorgane des Auges.

Augenbrauen.

Einzelne Haare sind häufig sehr stark und lang, wie sie bei vielen Säugethieren durchweg vorkommen.

Augenlider.

Die lateralen Enden der isolirten Tarsi sind in der Norm stumpfer, die medialen Enden spitzer [1]).

Was die Racenverschiedenheiten anlangt, so haben die Mongolen als characteristisches Merkmal schief geschlitzte Augenlidspalten, was von einem Uebergreifen des medialen Endes des oberen Augenlides auf das untere abhängt. Die so entstehende Hautfalte (*Epicanthus*) kommt auch bei der kaukasischen Race als Varietät oder Missbildung (Hemmungsbildung, S. 54) namentlich bei Kindern vor und steht wahrscheinlich in Zusammenhang mit dem Zurücksinken der Nasenwurzel, sowie dem starken Hervortreten der Backenknochen: Oss. zygomatica. Letzteres wird durch beträchtlichere laterale Entwicklung des Processus zygomaticus oss. maxill. superioris ermöglicht. Zugleich sinkt eine horizontale Halbirungsebene der knöchernen Orbita, die nämlich bei Kaukasiern ziemlich horizontal steht, bei Mongolen und Malayen (W. Krause — vergl. S. 2. Fig. 5) stark nach vorn, unten und lateralwärts ab [2]).

Conjunctiva. In der Plica semilunaris wurde früher (zweite Aufl. 1842) ein Knorpelstreifen als normal beschrieben, der in der That [3]) in seltenen Fällen (0,6 %) darin vorkommt.

M. levator palpebrae superioris. Die zur Trochlea gelangenden Sehnenfasern gehören selten einem isolirten Muskelbündel an, *M. tensor trochleae,* welcher angeblich in 75 % vorkommen soll.

Thränenorgane.

Thränendrüsen. Die Gl. lacrymalis superior hat 3 bis 5, die Gl. lacrymalis inferior 4 bis 12 Ausführungsgänge; die letzteren münden zuweilen (13 %) in diejenigen der oberen Drüse (Tillaux [4]). Der unterste Ausführungsgang der oberen Thränendrüse liegt gerade hinter dem lateralen Augenwinkel (constant nach Sappey, 1853). — Die Zahl der Ausführungsgänge vermehrt sich bis auf 14; der am meisten lateralwärts gelegene Gang ist der grösste (in der Norm nach Merkel [5]). — Die Zahl der Läppchen der unteren Thränendrüse schwankt zwischen 15—40 (Sappey, 1853).

Thränenpunkte und Thränenkanälchen. Sehr selten ist ein accessorischer Thränenpunkt am oberen oder unteren Augenlide vorhanden, welcher in ein feines accessorisches, entweder blind endigendes oder in das eigentliche Thränenkanälchen mündendes Kanälchen führt. — Die Thränenkanälchen münden mit einer gemeinschaftlichen Oeffnung in den Thränensack nach Osborne [6]) in 16 %, nach Huschke (1844) in 14 %; dagegen nach Sappey (1855), Foltz [7]) und Hyrtl [8]) (1873) in der Norm, nach Bochdalek [9])

---

1) Die umgekehrte Angabe Merkel's (Graefe u. Saemisch, Handbuch der Ophthalmologie. Bd. I. S. 65. 1874) beruht wohl nur auf unsauberer Präparation (Lig. palpebrale mediale. Vergl. Bd. II. Fig. 83. Nr. *1.* S. 186 — und Fuchs, Archiv für Ophthalmologie. 1878. Bd. 24. Abth. 3. S. 4). — 2) Vergl. z. B. Zuckerkandl's, Reise der Novara um die Erde. Anthrop. Theil. 1875. Taf. XXII. Abbildung eines Kalmückenschädels. — 3) Giacomini, Comunicazion alla reale Accademia di Medicina di Torino. 2. Aug. 1878. — 4) Gazette médicale de Paris. 1860. S. 254. — 5) Handbuch der Augenheilkunde von Graefe u. Saemisch. Bd. I. 1874. S. 89. 6) Darstellung des Apparates zur Thränen-Ableitung. 1835. — 7) Annales d'Oculistique. T. 43. 1860. — 8) Corrosions-Anatomie. 1873. — 9) Prager Vierteljahrsschrift für die praktische Heilkunde. 1866. Bd. II.

der Regel gemäss, und nach Lesshaft[1]) nur in 3 %. Sappey vermuthet eine nationale Eigenthümlichkeit der Franzosen, während Bochdalek und Lesshaft vorzugsweise Slaven untersucht haben dürften. Die Differenz erklärt sich einfach aus verschiedener Auffassung: Einige rechnen die an der Einmündungsstelle gelegene kleine Ausbuchtung des Thränensackes zu den Thränenkanälchen und betrachten — insbesondere auf Injectionspräparate gestützt — jene Bucht als gemeinschaftlichen Einmündungskanal, *Sinus Maieri*, der beiden Canaliculi lacrymales.

Die Grenze der Anfangserweiterung der letzteren wird als gegen den Thränensack gerichtete *Foltz'sche Klappe* beschrieben.

Thränensack. An der Einmündungsstelle der Thränenkanälchen findet sich statt des Vorsprunges (II, 352) eine niedrige Schleimhautfalte oder erste Klappe, welche entweder oberhalb der Mündungen der Thränenkanälchen liegt, *Valvula sacci lacrymalis* s. Rosenmülleri, wobei der freie Klappenrand abwärts gerichtet ist, oder umgekehrt unterhalb der Mündungen, *Valvula sacci lacrymalis superior,* wobei der freie Rand aufwärts sieht. — Die zweite Klappe, *Valvula lacrymalis* s. *sacci lacrymalis inferior,* Krause'sche oder Béraud'sche Klappe (II, 353), kommt seltener als die erste vor; sie liegt meist an der lateralen Wand; selten ist sie ringförmig oder (7 %) tiefer gelagert, als an der unteren Grenze des Thränensackes. — Als dritte Klappe, Hasner'sche Klappe, wird die mediale Wand der Mündung des Thränennasenganges in die Nasenhöhle beschrieben. — Hyrtl[2]) versuchte irrthümlich (vergl. II, 294) alle diese Klappen als Theile einer constanten, aber ungleichmässig entwickelten Spiralklappe des Thränenganges zu deuten. — Zuweilen hat der Thränensack eine nach vorn gerichtete, unter dem Lig. palpebrale mediale gelegene Erweiterung, *Recessus sacci lacrymalis*[3]).

Thränennasengang (s. a. S. 72). Seine Länge schwankt[4]) zwischen 16—25, sehr selten —28 mm längs der lateralen Wand, und 11 bis 14 bis 24 mm längs der medialen Wand; seine Breite oben zwischen 2 bis 3,5 mm, unten zwischen 3 bis 5 mm. Seine Mündung in die Nasenhöhle hat 1,5 bis 8 mm Länge, 0,8 bis 5 mm Breite. — Seine Mündung liegt bis 34 mm hinter dem hinteren Umfange des Nasenloches[5]).

Augapfel.

Cornea. Sappey[6]) leugnet die Lymphgefässe (I, 144) der Cornea: „pour nous, nous restons fidèles au culte de l'anatomie positive.“ Dieser positive Cultus beruht jedoch auf — Quecksilberinjectionen.

Iris. Sehr selten ist ein Auge braun, das andere blau, oder die Iris zur Hälfte braun und theilweise blau oder gefleckt — auch albinotisch (I, 152 u. II, 361).

Retina. Selten sind die Nervenfasern der Opticusschicht stellenweise doppelt contourirt, wodurch weisse Flecken veranlasst werden. — Die Papilla n. optici ist häufig oval mit Ueberwiegen des verticalen — sehr selten mit Ueberwiegen des horizontalen Durchmessers.

Augenmuskeln.

Ihre Varietäten gehören zu den allergrössten Seltenheiten. — Ein *M. transversus orbitae*[7]) (S. 91) entspringt von der Lamina papyracea oss. ethmoidei,

---

1) Archiv für Anatomie und Physiologie. 1868. S. 289. — 2) Corrosions-Anatomie. 1873. S. 47. — 3) s. *Sinus Arltii.* — 4) Lesshaft, Archiv für Anatomie und Physiologie. 1868. S. 292. — 5) Arlt, Die Krankheiten des Auges. Bd. III. 1856. S. 380. — 6) Traité d'anatomie descriptive. T. II. 1869. S. 856. — 7) s. *anomalus transversus.*

verläuft quer durch die Orbita über oder unter dem M. palpebrae superioris, und inserirt sich an der lateralen Wand der Augenhöhle in die Periorbita. Scheint ein abgelöstes tiefes Bündel des M. orbicularis palpebrarum zu sein. — Ein *M. zygomatico-angularis,* welcher vom hinteren Rande der Pars orbitalis oss. zygomatici entspringt, verliert sich im Bindegewebe des lateralen Augenwinkels.

M. rectus internus. Derselbe fehlt (sehr selten) bei divergirendem Schielen.

M. rectus externus. Fehlt in ähnlicher Weise aber bei convergirendem Schielen. — Der Muskel wurde sehr selten verdoppelt gesehen, indem seine Köpfe mehr oder weniger weit oder ganz getrennt bleiben. — Einmal [1]) löste sich von ihm ein Muskelbündel ab, welches in den M. rectus inferior überging. Die Varietät ist so zu deuten, dass der N. oculomotorius, welcher dieses Bündel ebenfalls innervirt, den Ursprung des M. rectus inferior abnormer Weise durchbohrt hat. Jenes Bündel kann sich auch an den Tarsus des unteren Augenlides inseriren oder in die Periorbita der lateralen Wand der Augenhöhle ausstrahlen. — Die beiden Köpfe des M. rectus externus sind vermöge einer Spalte (II, 370) getrennt, in welcher an der medialen Seite des Muskels der N. abducens verläuft, der den Muskel versorgt. Der Ursprung des oberen Kopfes ist controvers und es stehen vier Ansichten einander gegenüber:

1. Nach Valsalva [2]) existirt ein sehniger Ring, den die Ursprünge der Mm. recti um den Sehnerven bilden sollen. Derselbe würde an seiner lateralen Seite durch den Ursprung des oberen Kopfes geschlossen werden. Dieser Angabe haben sich Nuhn [3]) und zufolge seiner früheren Ansicht Henle [4]) angeschlossen.

2. Nach Zinn [5]), von dem die oben gegebene Darstellung ihrem Wesen nach ursprünglich herrührt, treten durch den Spalt zwischen beiden Köpfen des M. rectus oculi externus und weiter rückwärts durch die breitere mediale Abtheilung der Fissura orbitalis superior, welche Abtheilung lateralwärts von der Spina orbitalis superior alae magnae (II, 29) markirt wird, die Nn. oculomotorius, abducens und der N. nasociliaris (Fig. 15. Nr. *2*) vom N. ophthalmicus

Fig. 15.

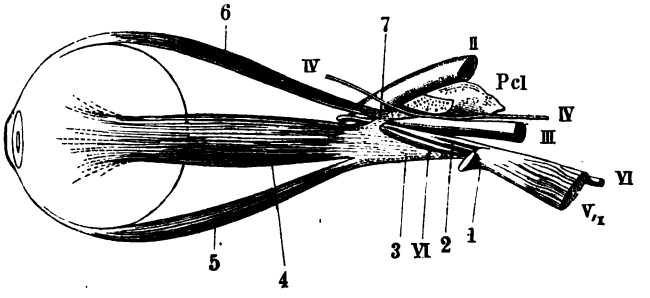

Linkes Auge und Augenmuskeln, von der lateralen Seite gesehen. N. Gr. *II* N. opticus. *III* N. oculomotorius. *IV* N. trochlearis. *V*[1] N. ophthalmicus. *VI* N. abducens. *Pcl* Processus clinoideus anterior oss. sphenoidei; der Processus ensiformis ist abgesägt. *1* N. supraorbitalis abgeschnitten und lateralwärts umgebogen. *2* N. nasociliaris, der vorn an die mediale Seite des N. opticus sich wendet. *3* Gemeinschaftlicher Sehnenstreifen, von welchem ausgehend die Ursprünge der Mm. recti inferior und externus sichtbar sind. *4* M. rectus lateralis, dessen Sehne beim Ansatz an den Augapfel sich ausbreitet. *5* M. rectus inferior. *6* M. rectus superior, mit dem oberen Kopf des M. rectus externus von der lateralen Wurzel des Processus clinoideus anterior entspringend. *7* Oberer oder zweiter sehniger Kopf des M. rectus externus.

---

[1]) Schlemm, Observationes neurologicae. 1834. S. 14. T. I. Fig. 2. — [2]) Dissert. anat. edid. Morgagni. 1742. I. § 25. II. § 2 u. 3. — [3]) Chirurgisch-anatomische Tafeln. Abth. I. 1856. Taf. VI. Fig. 4. Nr. 27. Erklärung S. 262. — [4]) Eingeweidelehre. 1ste Aufl. 1866. S. 690. Fig. 538. — [5]) Descriptio anatomica oculi humani. 1755. S. 169.

des N. trigeminus. Diese Ansicht ist allgemein [1]) adoptirt worden. Die Meisten [2]) bestätigen ausdrücklich, dass die drei oben genannten Nerven durch den Spalt gehen.

3. Theile [3]) lässt den oberen Kopf von der Spina orbitalis superior entspringen, an welche sich nach G. J. Schultz [4]) und Schwegel [5]) der gemeinschaftliche Sehnenstreifen (s. *Ligamentum Zinnii*) inserirt. Theile's Angaben schlossen sich Merkel [6]) und nach seiner späteren Ansicht Henle [7]) an.

4. Quain-Hoffmann [8]) adoptirt zwar den (unter Nr. *1*) erwähnten Sehnenring, lässt aber den *unteren* Kopf des M. recti externus von der Spina orbitalis superior entspringen.

Die Angaben der unter Nr. *2* verzeichneten Autoren seit Zinn sind unzweifelhaft richtig (s. Fig. 15. S. 127). Die als Nr. *3* genannten Schriftsteller haben den mit der Dura mater gar nicht zusammenhängenden sehnigen Ursprung des oberen Kopfes wahrscheinlich deshalb übersehen, weil derselbe zwischen dem N. abducens und N supraorbitalis verborgen, durch letzteren von oben her bedeckt liegt. Schneidet man den Ursprung dicht an der hinteren Wurzel des Processus clinoideus anterior ab, so erhält man den von einigen Autoren (s. Nr. *1*) geschilderten Sehnenring. Die unter Nr. *4* verzeichnete Angabe erklärt sich aus dem erwähnten Ansatz des gemeinschaftlichen Sehnenstreifen an die genannte Spina. Auch das Microscop bestätigt, dass die betreffenden Muskelfasern an der Spina orbitalis superior vorbeigehen und an dem gemeinschaftlichen Sehnenstreifen sich inseriren, während an die Spina nur der letztere von hinten und medianwärts her sich heftet (Fig. 16). — Man härtet die Weichtheile mehrere Tage in 1 %iger Chromsäure, entfernt die Kalkerde der Knochen durch 5 %ige Chlorwasserstoffsäure, härtet wiederum das Präparat mittelst absolutem Alkohol, entfernt das Fettgewebe, und fertigt horizontale Durchschnitte an. Letztere werden durch Nelkenöl und Canadabalsam aufgehellt und mit beliebig starken Vergrösserungen untersucht.

Fig. 16.

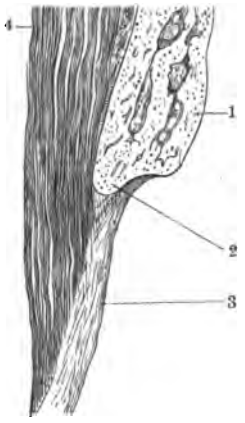

Horizontalschnitt des rechten M. rectus oculi externus, nach Behandlung mit 1 %iger Chromsäure, 5 %iger Chlorwasserstoffsäure, Alkohol, Nelkenöl, Canadabalsam. Reelle Vergr. 8, bei 300facher gezeichnet. *1* Ala magna oss. sphenoidei. *2* Spina orbitalis superior. *3* Gemeinschaftlicher Sehnenstreifen der Augenmuskeln. *4* M. rectus externus, dessen Fasern (wie man bei starker Vergrösserung genauer erkennt) an der Spina orbitalis superior sämmtlich vorbeigehen.

M. obliquus superior. Ein Bündel desselben, *M. gracillimus oculi* [9]) (sehr selten) ist schlanker als der Muskel, begleitet denselben und inserirt sich an dessen Synovialscheide (vergl. S. 125) oder (II, 345) an das Septum orbitale oder verbindet sich mit dem M. transversus orbitae (S. 126).

Blutgefässe des Auges.

Oefters sind fünf bis sechs, selten noch mehr Vv. vorticosae vorhanden.

A. centralis retinae. Ihre Eintrittsstelle in den N. opticus variirt: dieselbe liegt 7—15—20 mm hinter dem Bulbus. — Beim Embryo setzt sich die A. centralis retinae als *A. hyaloidea* [10]) durch die Axe des Glaskörpers in sagittaler Richtung nach vorn zur Linsenkapsel fort, um letztere mit einem

---

1) Mayer, Beschreibung des ganzen menschlichen Körpers. Bd. V. 1788. S. 386. Hildebrandt, Lehrbuch der Anatomie des Menschen. 1791. Bd. III. S. 110. Soemmerring, Vom Bau des menschlichen Körpers. Bd. II. 1791. S. 73. J. F. Meckel, Handbuch der menschlichen Anatomie. Bd. IV. 1820. S. 106. Hildebrandt's Handbuch der Anatomie des Menschen. 4te Aufl. von E. H. Weber. Bd. II. 1830. S. 340. C. Krause, Handbuch der menschlichen Anatomie. 1ste Aufl. 1836. S. 425. F. Arnold, Handbuch der Anatomie. Bd. II. 1851. S. 1067. Hyrtl, Lehrbuch der Anatomie des Menschen. 1859. S. 497 u. 739 u. A. — 2) Z. B. Hildebrandt, Soemmerring, E. H. Weber, F. Arnold, Hyrtl. — 3) Soemmerring, Vom Bau des menschlichen Körpers. Bd. III. Muskellehre. 1841. S. 36. — 4) Bemerkungen über den Bau der normalen Menschenschädel. 1852. S. 22. Taf. IX. Fig. 9. — 5) Zeitschrift für rationelle Medicin. 1859. Bd. V. S. 294. — 6) Saemisch und Graefe, Handbuch der Augenheilkunde. Bd. I. 1874. S. 53. — 7) Eingeweidelehre. 2te Aufl. 1875. S. 717. — 8) Lehrbuch der Anatomie. Bd. II. 1872. S. 1379. — 9) s. *gracillimus orbitae* s. *obliquus accessorius* s. *comes m. obliqui superioris*. — 10) s. *capsularis*.

Gefässnetz zu umhüllen. Beim Erwachsenen ist diese kleine Arterie obliterirt: selten erhält sich ihr Anfang als ein solider, in den Glaskörper kegelförmig hineinragender kurzer Strang, noch seltener führt sie eine Strecke weit Blut [1]).

Nase.

Aeussere Nase.

Ihre Form ist, wie aus dem gewöhnlichen Leben bekannt, sehr wechselnd. Man unterscheidet die *griechische Nase*: der Nasenrücken liegt annähernd in der Verlängerung des Stirnprofiles; der Winkel, welchen beide an der Nasenwurzel bilden, ist stumpf und gross. — Die *römische Nase* springt stark vor, die Oss. nasi sind in einem kleineren Winkel gegen das Stirnbein angesetzt und der Nasenrücken erstreckt sich geradlinig in der Fortsetzungslinie des Nasenbeines. — Bei der *semitischen Nase* oder Adlernase verhält sich die Nasenwurzel ebenso, aber es sind nicht nur die Nasenbeine, sondern auch der Nasenrücken convex nach vorn und oben gekrümmt, die Nasenspitze gleichsam zugespitzt. Letztere nimmt bei der *Habichtsnase* an der Krümmung Theil. — Die *mongolische Nase* oder Stumpfnase kommt besonders bei Frauen und Kindern, auch bei Slaven vor. Der Winkel an der Nasenwurzel ist grösser, als bei der römischen Nase. Dagegen bildet sich eine Einsinkung oder sogar eine Knickung des Nasenrückens an der Verbindungsstelle der Cartilagines nasi laterales mit den Cartilagines alae nasi majores. Die Nasenlöcher sind erhoben, die Nasenflügel breit, gehen mehr allmälig in die Haut der Wange über; die Nasenspitze ist stumpf. Letztere oder die entgegengesetzte Beschaffenheit hängt hauptsächlich davon ab, ob die vorderen Enden der rechten und linken Cartilagines alae nasi majores in engerer oder entfernterer Verbindung mit einander durch Bindegewebe stehen. — Aus diesen Grundformen lassen sich die übrigen individuellen Varietäten der Nasenbildung leicht ableiten.

Nasenknorpel.

Cartilagines alae nasi minores. Häufig vermindert sich ihre Anzahl durch Verschmelzung unter einander oder mit den Cartilagines alae nasi majores, seltener sind mehr als vier vorhanden.

Vomeres cartilaginei, dexter et *sinister*, Pflugscharknorpel, werden öfters (20 %) vorkommende Knorpelstückchen von meistens nur 2 bis 5 mm Länge und 2 mm Breite genannt, welche sich vom vorderen Ende des Vomer zur Spina nasalis oss. maxill. super. erstrecken. Sie können 14 mm lang werden und dann den untersten Theil des Septum narium cartilagineum ausmachen.

Cartilago septi nasi. Sendet häufig einen kleinen zungenförmigen Fortsatz zwischen die Lamina perpendicularis oss. ethmoidei und den Vomer an der Stelle, wo beide vorn zusammenstossen. — Ihre Ausbiegungen nach links oder rechts combiniren sich mit gleichsinnigen des Vomer resp. des Septum narium osseum und kommen in 72 % vor. Nach einigen Angaben sollen sie häufiger mit der Convexität nach rechts, nach Anderen nach links gerichtet sein, während in Wahrheit keine Seite bevorzugt ist. Die Hauptausbiegung liegt entweder an der Verbindungsstelle zwischen Vomer und Lamina perpendicularis oss. ethmoidei, oder zwischen derjenigen beider Knochen mit der Cartilago septi nasi, oder an der Stelle der letzteren, wo das mit der genannten Lamina sich verbindende Stück, Pars

[1]) Liebreich, Transaction of the London pathological society. 1871.

anterior s. *Septum cartilagineum ethmoidale* mit der Pars posterior s. *Septum cartilagineum vomerale*, die sich dem Vomer anschliesst, zusammenstösst. Selten sind diese beiden Knorpelstücke oder Septa getrennt, oder es findet sich ein Loch in dieser Gegend.

Mundhöhle.

Zähne.

Bei mehr prognathen Individuen (und Nationen) wird der sehr stumpfe Winkel, den die oberen und unteren Zahnreihen mit einander bildén, etwas kleiner. — Sehr häufig sind die Kauflächen und namentlich ihre Höcker mehr oder weniger tief abgeschliffen (insbesondere bei älteren Personen) und entbehren des Schmelzes. Abgesehen vom Weisheitszahn (s. unten) fehlen andere Zähne (selten) gänzlich; zuweilen finden sich überzählige, besonders der oberen Reihe, die dann entweder in den Zahnreihen selbst oder ausserhalb derselben stehen, am Gaumen oder an der äusseren Seite des Limbus alveolaris hervorragen. Sehr merkwürdig, aber äusserst selten ist das Vorkommen von zwei kleinen Schneidezähnen dicht hinter den beiden proximalen (normal beim Kaninchen [1]). Die Kronen sind in seltenen Fällen gekrümmt oder mit den zunächststehenden verschmolzen, überhaupt aber solchen Varietäten bei weitem seltener unterworfen, als die Wurzeln.

Schneidezähne. An der Grenze zwischen Krone und Wurzel der Innenfläche der oberen proximalen Schneidezähne kommt öfters eine durch Abschleifen entstandene ringförmige, nach innen convexe, nur aus Schmelz bestehende Erhabenheit, *Schmelzring* [2]) oder *Cingulum*, vor. — Der obere distale Schneidezahn hat an der Innenfläche nahe am hinteren Theil seiner Wurzel zuweilen einen Höcker oder eine Zacke.

Eckzähne. Häufig springen namentlich die unteren Eckzähne nach aussen etwas hervor, so dass die Zahnreihe eine länglich viereckige, vorn abgerundete, anstatt einer parabolischen Gestalt erhält.

Backenzähne. Oefters sind eine oder mehrere Wurzeln verbogen, convergirend oder divergirend. Selten fehlen ausser dem Weisheitszahn (II, 391 — s. auch unten) andere Backenzähne gänzlich. Zuweilen finden sich überzählige, namentlich in der oberen Reihe, die dann entweder in den Zahnreihen selbst oder ausserhalb derselben stehen, am Gaumen oder an der äusseren Seite des Limbus alveolaris hervorragen. Die Kronen sind (selten) gekrümmt oder mit den zunächst stehenden zusammengeflossen, überhaupt aber solchen Varietäten bei weitem seltener unterworfen, als die Wurzeln. Letztere verschmelzen im Allgemeinen häufiger in der unteren Zahnreihe. — Vergl. a. S. 69.

Die oberen Molarzähne besitzen selten vier Wurzeln: die innere hat sich getheilt. — Der erste obere Molarzahn hat an der proximalen äusseren Ecke seiner Kaufläche öfters die Andeutung eines fünften Höckers. — Zuweilen (ca. 4 %) reichen die Wurzeln des zweiten und dritten unteren Molarzahnes sehr nahe an den Canalis maxillaris und in die Nachbarschaft der A. alveolaris inferior.

Der Weisheitszahn fehlt häufig oder hat das Zahnfleisch nicht durchbrochen. Mantegazza [3]) fand denselben in Procenten:

---

1) W. Krause, Anatomie des Kaninchens. 1868. S. 146. — 2) Basalrand. — 3) Archivio per l'Anthropologia e la Ethnologia. 1878. VIII. S. 267.

Race	Zahl der untersuchten Schädel	Zahl der Wurzeln. Oberkiefer 1	2	3	4	5	Unterkiefer 1	2	3	4	Fehlend	Atrophisch	An falscher Stelle	Frühzeitig hinfällig	Ueberhaupt abnorm
Italiener etc. .	844	20	23	51	5	0,2	9	82	9	0,6	42	11	2	8	63
Australier etc.	277	32	20	45	3	—	6	92	2	—	20	21	2	7	49
Prähistorische Schädel ...	128	30	21	46	7	—	12	81	6	—	27	16	—	5	49

Aus dieser Tabelle wird geschlossen, dass der Weisheitszahn bei höher stehenden Menschenracen häufiger fehle. Es ist indessen versäumt, dabei zu berücksichtigen, in wie viel Procenten der bekanntlich sehr häufig frühzeitig cariöse Zahn den modernen Europäern ausgezogen worden ist, und die Tabelle kann daher nicht als ein Beitrag zur Racen-Anatomie betrachtet werden.

Gaumen.

Die Anzahl der Gaumenfalten (II, 393) beträgt beim Embryo 5 bis 7 (Gegenbaur[1]), welche beim Erwachsenen sich zum Theil mehr oder weniger deutlich zu erhalten pflegen.

Tonsille. Unter der Tonsille sitzt (selten) ein faserknorpliges Knötchen (Henle, 1862), dessen morphologische Bedeutung unbekannt ist.

Muskeln des Gaumensegels.

M. uvulae. Die Verschmelzung beider Seitenhälften dieses häufig paarigen und manchmal in der Norm als solchen betrachteten Muskels variirt von vollständiger Trennung bis vollständiger Vereinigung. — Häufig ist der M. uvulae stark von Fettgewebe durchwachsen; zuweilen entspringt er auch vom hinteren Rande des Vomer.

M. glossopalatinus. Soll (in der Norm nach Luschka, 1862) theilweise von einem dem lateralen Bündel des M. styloglossus angehörigen (resp. benachbarten) Muskelfaserzug herstammen.

M. pharyngopalatinus. Sein Ursprung soll in der Regel auf den oberen Rand der Seitenplatte der Cartilago thyreoidea übergreifen und zwischen diesem Ursprunge und demjenigen vom hinteren Rande der letzteren der N. laryngeus superior internus in den Kehlkopf treten (Henle, 1862). — Zuweilen erstrecken sich einzelne Fasern des Muskels an den hinteren unteren Rand der Choane, *Fasciculus accessorius internus*; oder an der Innenfläche der Cartilago thyreoidea zum medianen Winkel derselben; selten reichen einzelne laterale Faserbündel unter die Schleimhaut der Fossa laryngopharyngea oder nach unten bis zum Processus muscularis cartilaginis arytaenoideae, zum M. thyreo-ary-epiglotticus oder M. crico-arytaenoideus lateralis, mit welchen sie sich vereinigen, resp. vielleicht (sehr selten) auch an den oberen Rand der Cartilago cricoidea sich inseriren (vergl. II, 443). Oder mediale Fasern erstrecken sich zum Seitenrande der Epiglottis.

M. levator veli palatini. Der Ursprung vom Os temporum oder der von der Tuba Eustachii fehlt zuweilen, oder letzterer bildet einen gesonderten *M. salpingostaphylinus*.

M. tensor veli palatini. Sein Ursprung setzt sich häufig auf die untere Fläche der Pars petrosa oss. temporum fort und zwar auf den der

[1]) Morphologisches Jahrbuch. 1878. Bd. IV. S. 573.

Spina angularis benachbarten Ausläufer der vorderen unteren Wand (sog. Lamina tympanica, II, 43. Anm. 2) des Meatus auditorius externus osseus. — Ist zuweilen seiner ganzen Länge nach gespalten. Hängt öfters mit dem M. mallei zusammen (S. 124). Erhält (sehr selten) ein Verstärkungsbündel vom M. pterygoideus internus. — Gibt ein solches zum M. buccinator ab, oder inserirt sich theilweise an den Hamulus pterygoideus, *M. pterygosalpingoideus*; oder in die Wand des Schleimbeutels desselben, oder ein daselbst entspringendes Bündel setzt sich an das Os palatinum, *M. anomalus palati duri* (alles sehr selten).

Oefters enthält die Aponeurose medianwärts vom Hamulus pterygoideus Muskelfasern, so dass der Muskel zweibäuchig wird (Macalister [1]). Henle (1862) scheint dieselben Fasern als in der Regel vorhandene tiefere Schicht des M. constrictor pharyngis superior und Tourtual [2]) als angeblich normalen *M. levator palati mollis minor* [3]) zu beschreiben, den aber Macalister (l. c.) für eine Portion des M. levator veli palatini hält.

Zunge.

Muskeln der Zunge.

M. hyoglossus. Ein *M. triticeoglossus* (17—36 %) entspringt von der (im Lig. hyothyreoideum laterale gelegenen) Cartilago triticea und geht zur Zunge.

M. hyo-epiglotticus [4]). Sehr selten entspringt ein Muskelbündel von der hinteren Fläche des Corpus oss. hyoidei und geht zur Epiglottis; wird daher den Kehlkopfmuskeln zugerechnet. (Constant bei Säugethieren.)

M. genioglossus [5]). Sendet zuweilen ein Bündel, *M. genio-epiglotticus*, zur Epiglottis, das auch mit dem M. styloglossus zusammenhängen kann. — Selten entspringt ein *M. myloglossus* am Angulus maxillae inferioris und legt sich an den M. styloglossus.

Unter dem Septum linguae, von demselben nach vorn zugespitzt (Bochdalek [6]) im hinteren Viertel der Zunge — oder breit (Henle, 1862) von der Spina mentalis — entspringend, verläuft ein unpaarer *M. longitudinalis linguae inferior medius* [7]) nach hinten zwischen beiden Mm. genioglossi. — Ein ähnliches abgelöstes Bündel des M. genioglossus wird als paariger *M. genioglossus accessorius* beschrieben.

M. styloglossus. Fehlt sehr selten auf einer oder auf beiden Seiten. — Erhält häufig ein accessorisches Bündel — anstatt des vom Cornu minus oss. hyoidei entspringenden — vom unteren Theile des Lig. stylohyoideum oder von der Spitze des Cornu majus oss. hyoidei: *M. ceratoglossus accessorius*. — Zuweilen erhält der Muskel Fasern vom Unterkiefer, die sich zum oben erwähnten M. myloglossus ausbilden können. — Entspringt zuweilen vom Lig. stylomaxillare oder bezieht von demselben einen zweiten Kopf. — Ist selten verdoppelt. — Hängt häufig nach hinten mit dem M. constrictor pharyngis medius zusammen. — Ein Bündel, *M. stylo-auricularis*, geht an den knorpligen Gehörgang (S. 122). — *M. auriculoglossus* (S. 122) geht vom Meatus auditorius cartilagineus zur Zunge.

---

1) Transactions of the Royal Irish Academy. Vol. XXV. 1872. — 2) Archiv für Anatomie und Physiologie. 1844. S. 452. — 3) s. *anterior* s. *pterygopalatinus*. — 4) s. *basco-hyo-epiglotticus*. — 5) Das Vorkommen einer *Bursa sublingualis* an der Aussenseite des M. genioglossus neben dem Frenulum linguae erscheint zweifelhaft, obgleich sie von Stromeyer aus theoretischen Gründen vermuthet, von Fleischmann (De novis sub lingua bursis. Norimb. 1841) für constant erklärt und von Luschka (1862) als ausnahmsweise Varietät bestätigt worden ist. Beide Anatomen standen unter Stromeyer's Einwirkung, der eine pathologische Geschwulstbildung (Ranula) durch diesen Schleimbeutel erklären wollte. — 6) Archiv für Anatomie und Physiologie. 1866. S. 744. — 7) s. *azygos linguae*.

Stratum musculare linguae longitudinale. Ein schmales Bündel verläuft (selten) vom Frenulum epiglottidis zur vorderen oberen Fläche der Epiglottis.

Schleimhaut der Zunge.

Ueber den Canalis excretorius linguae s. I, 193. — Das Foramen coecum fehlt öfters (7 %). — Die Vertiefung, welche bei starker Ausbildung der Plicae epiglotticae jederseits zwischen denselben und dem Frenulum epiglottidis einsinkt, wird als *Fossa*[1]) *glosso-epiglottica* bezeichnet.

Speicheldrüsen.

Gl. parotis. Am vorderen Rande des M. masseter findet sich öfters eine abgesonderte Nebenspeicheldrüse, *Parotis accessoria,* von der Grösse einer Mandel, welche am Ductus parotideus hängt (Bd. II. Fig. 77. Nr. *6.* S. 180) und sich in diesen öffnet. — Der Ductus parotideus theilt sich (selten) im Vorderrande der Parotis in einen schwächeren oberen und stärkeren unteren Hauptast, welcher letztere bis hinter den Ramus maxillae inferioris in die Tiefe reicht.

Gl. submaxillaris. Zuweilen greift sie um den lateralen Rand des M. mylohyoideus auf dessen obere Fläche hinauf; öfters finden sich einzelne Läppchen längs des Ductus submaxillaris an letzteren angeheftet oder ein zusammenhängender Streifen reicht längs des genannten Ductus bis zur Gl. sublingualis.

Gl. sublingualis. Die Zahl ihrer Ausführungsgänge schwankt[2]) zwischen 18 bis 30.

Athmungsorgane.

Kehlkopf.

Knorpel des Kehlkopfes.

Cartilago thyreoidea. Der mediane Knorpelstreifen, welcher die beiden Laminae verbindet, unterscheidet sich von letzteren häufig durch seine (mehr graue) Farbe — was auf beginnender Verkalkung zu beruhen scheint. — Selten fehlt ein Cornu superius oder stellt eine längere in das Lig. hyothyreoideum laterale eingebettete Cartilago triticea dar. — Das Foramen thyreoideum der Laminae cartilaginis thyreoideae findet sich in 27 %, häufiger einseitig als beiderseitig, und häufiger bei Frauen (32 %), als bei Männern (23 %); sein Durchmesser beträgt 1 bis 6 mm. — Häufig geht vom Tuberculum der Lamina cartilaginis thyreoideae eine schwache rauhe Linie, *Linea obliqua,* in schräger Richtung nach unten und vorn zum Processus cricoideus. An dieselbe heftet sich von unten her der M. sternothyreoideus, von oben der M. thyreohyoideus. Zwei andere rauhe Linien ziehen bogenförmig vom Tuberculum nach vorn und oben zum oberen Rande, sowie nach hinten und unten zum hinteren unteren Winkel der Lamina cartilaginis thyreoideae; von diesen Linien (II, 412) entspringt der M. thyreopharyngeus.

Cartilago cricoidea. Häufig zeigt der untere Rand des Arcus nahe am Beginn der Lamina cartilaginis cricoideae eine schwache Hervorragung, *Eminentia marginalis,* oder Zahnfortsatz. — Selten (0,7—1 %) ist am oberen Rande des Arcus eine platte Hervorragung in der Medianlinie vorhanden.

---

[1]) s. *Vallecula.* — [2]) Tillaux, Gazette médicale de Paris. 1858.

Die Cartilagines Wrisbergianae fand Gibb[1]) nach Untersuchungen am Lebenden beim Neger constant.

Bänder des Kehlkopfes.

Zwischen dem Corpus oss. hyoidei und dem unteren Rande der Cartilago thyreoidea verläuft vor dem Lig. thyreohyoideum medium, und von letzterem durch die Bursa subhyoidea (II, 301) getrennt, öfters (6 %) ein *Lig. thyreohyoideum accessorium medium*[2]).

Lig. thyreohyoideum laterale. Die Cartilago triticea findet sich in 70 %, doppelt so häufig beiderseitig als einseitig. Sie hat 2 bis 13 mm Länge, 1 bis 5 mm Breite, 1 bis 5 mm Dicke. Sehr selten (0,2 %) ist sie doppelt vorhanden. — In dem Bindegewebsstreifen (II, 416), welcher die Spitzen der Cartilagines Santorinianae mit dem oberen Rande der Cartilago cricoidea verbindet, ist (sehr selten) ein kleiner Knorpel, *Cartilago interarytaenoidea* enthalten.

Articulatio cricothyreoidea. Das Gelenk fehlt und wird durch eine Synchondrose ersetzt (I, 196). Häufiger geschieht dies bei Frauen (44 %), als bei Männern (20 %), im Mittel aus beiden Geschlechtern bei 32 % (s. auch II, 415).

Synchondrosis arysantoriniana. Soll nach Luschka[3]) häufig (25 %) eine Amphiarthrose darstellen, was nach Krull[4]) jedenfalls falsch ist.

Ligamenta thyreo-arytaenoidea inferiora. Das gelbliche Knötchen ihres vorderen Endes soll (in der Norm nach Luschka[5]) in seinem Centrum etwas elastischen Knorpel: *Cartilagines sesamoideae anteriores,* enthalten (vergl. jedoch I, 198).

Muskeln des Kehlkopfes.

Die Muskeln des Kehlkopfes sind theils ihm eigenthümlich angehörende (II, 418), theils werden sie ihres übrigen Verhaltens wegen zu den Körpermuskeln, den Schlund-, Gaumen- und Zungenmuskeln gerechnet. Betrachtet man diese Gruppen gemeinschaftlich mit den zugehörigen Varietäten, so werden sie in unerwarteter Weise übersichtlich, wie die bahnbrechende Arbeit von Fürbringer[6]) gezeigt hat, auf welche in Betreff der Details hier verwiesen werden muss.

Zum System der (vorderen oder) ventralen Längsmusculatur (II, 239), welches am Bauche durch die Mm. recti abdominis repräsentirt wird, gehören die oberflächlichen Mm. sternohyoideus, omohyoideus und geniohyoideus, die tieferen Mm. sternothyreoideus, thyreohyoideus und einige Zungenmuskeln, nämlich die Mm. hyoglossus und styloglossus; vielleicht sind auch die Mm. genioglossus, lingualis, und das Stratum longitudinale hierher zu rechnen. Alle diese Muskeln werden vom N. hypoglossus und dessen R. descendens resp. den oberen Cervicalnerven innervirt (II, 739). Andere Muskeln dagegen sind dem Schlund- und Kehlkopf gemeinsam: Mm. stylopharyngeus und pharyngopalatinus, insofern beide wenigstens durch einige Fasern sich der Kehlkopfsmusculatur anschliessen. Sie werden als *M. levator pharyngolaryngeus* dem *M. sphincter pharyngolaryngeus* gegenübergestellt, welcher letztere aus den vom N. laryngeus superior externus versorgten Mm. constrictor pharyngis inferior, cricothyreoideus und thyreoideus transversus (S. 135) besteht. Der M. levator pharyngolaryngeus wird durch den R. stylopharyngeus n. glossopharyngei und den Plexus pharyngeus — in letzter Instanz werden die Mm. sphincter und levator vom N. accessorius — innervirt.

Die dem Kehlkopf eigenthümlichen Muskeln stehen sämmtlich unter dem Einfluss des N. laryngeus inferior. Als *M. dilatator laryngeus* erscheint das mehrfach durch Knorpelstücke unterbrochene System der Mm. crico-arytaenoideus posticus und (der als Varietäten vorkommenden Mm.) cricothyreoideus posticus und cerato-arytaenoideus. Dagegen bilden den *M. sphincter laryngeus* die Mm. crico-arytaenoideus lateralis, thyreo-arytaenoideus inferior, arytaenoidei transversus und obliquus, ferner der M. thyreo-ary-epiglotticus und von Varietäten die Mm. cricomembranosus, crico-epiglotticus, thyreomembranosi superior und inferior, thyreo-epiglottici superior und longus, arymembranosus und ary-epiglotticus.

---

1) Archiv für Anthropologie. 1867. Bd. II. S. 109. — 2) s. *hyothyreoideum accessorium.* — 3) Der Kehlkopf des Menschen. 1871. S. 97. — 4) Zeitschrift für Anatomie und Entwicklungsgeschichte. 1875. S. 151. — 5) Der Kehlkopf des Menschen. 1871. S. 83. — 6) Beitrag zur Kenntniss der Kehlkopfsmusculatur. 1875.

M. cricothyreoideus. Seine beiden Portionen werden (27 %) durch den sie versorgenden Ast des N. laryngeus superior externus getrennt. — Einige Bündel setzen sich nach unten als *M. thyreotrachealis profundus* (10 %) vom vorderen unteren Rande der Cartilago thyreoidea auf die oberen Knorpelringe der Luftröhre fort. Dies kommt einseitig oder beiderseits vor; im ersteren Falle kann der Muskel die Medianlinie überkreuzen. Sehr selten kommen solche Fasern von der Cartilago cricoidea: *M. cricotrachealis.* — Die Muskeln beider Körperhälften berühren sich öfters (16 %); vielleicht ist ein (selten) die Processus cricoidei der beiden Laminae cartilaginis thyreoideae verbindender, unpaarer *M. thyreoideus transversus*[1]) (sehr selten), oder doch jedenfalls die einseitig vorhandene Hälfte eines solchen: *M. thyreoideus transversus impar*[2]) (3 %), auf jene Berührung resp. Verwachsung zurückzuführen. Letzterer inserirt sich an der Incisura thyreoidea inferior media; selten an das Lig. thyreohyoideum medium. — Ein (sehr seltenes) Bündel, *M. cricothyreoideus lateralis*[3]), verläuft vom hinteren Ende des Arcus cartilaginis cricoideae zur Aussenfläche der Lamina cartilaginis thyreoideae, oberhalb der hinteren Portion des M. cricothyreoideus sich inserirend. — Selten geht ein Bündel zur hinteren Fläche des Isthmus gl. thyreoideae: *M. levator glandulae thyreoideae* (profundus) (vergl. II, 427 u. Variet. der Mm. sternothyreoideus [S. 95], thyreohyoideus [S. 95], constrictor pharyngis inferior — S. 139).

M. crico-arytaenoideus posticus. Ein Bündel verläuft (14 %) vom unteren lateralen Winkel der Lamina cartilaginis cricoideae zum Cornu inferius cartilaginis thyreoideae: *M. cricothyreoideus posticus*[4]). Derselbe hängt öfters (8 %) mit dem M. crico-arytaenoideus posticus oder mit einem sehr seltenen *M. cerato-arytaenoideus* zusammen. Letzterer verläuft von der Hinterfläche des Cornu inferius cartilaginis thyreoideae zum Processus muscularis cartilaginis arytaenoideae.

M. crico-arytaenoideus lateralis. Zerfällt öfters (6 %) in eine untere hintere und obere vordere Portion, zwischen welchen ein Zweig[5]) des N. laryngeus inferior hindurchtritt. — Entsendet sehr selten ein Bündel zur Luftröhre: *M. thyreotrachealis*[6]) *profundus*, welcher auch von der Cartilago cricoidea direct entspringen kann. Häufig (17 % resp. 47 %) hängt sein Ursprung sehnig mit dem M. thyreo-arytaenoideus inferior zusammen: *Stratum arysyndesmicum* oder *M. syndesmo-arytaenoideus.* — Häufig entspringt der M. thyreo-epiglotticus longus (S. 136) von der Cartilago cricoidea und wird dann als *M. crico-epiglotticus* (34 %) und *M. cricomembranosus* (9 %) bezeichnet. — Häufig (47 %) verbindet der M. crico-arytaenoideus lateralis sich mit dem M. thyreo-arytaenoideus inferior oder (16 %) mit dem superior, oder dem M. arytaenoideus transversus oder obliquus derselben oder (in der Regel, nach H. Meyer, 1856) der entgegengesetzten *(M. depressor cartilaginis arytaenoideae)* Seite. Letzteres Muskelbündel verengert das Ostium pharyngeum laryngis durch Herabziehen der Spitze der Cartilago Santoriniana.

M. thyreo-arytaenoideus inferior. Sein Ursprung greift häufig (ca. 50 %; nach Einigen in der Norm) auf die Membrana thyreohyoidea neben dem Lig. cricothyreoideum medium und zuweilen auf die Cartilago cricoidea über. — Selten inseriren sich einzelne Fasern an die Cartilago Santoriniana: *M. thyreocorniculatus* oder an die Cartilago Wrisbergiana: *M. thyreocuneiformis.* — Verbindet sich öfters (16 %) mit dem M. thyreo-arytaenoideus superior lateralis zu einem *M. subthyreoideus*[7]) (15—20 %) oder (1 %)

1) s. *transversus impar* s. *incisurae (cartilaginis thyreoideae) mediae transversus.* — 2) s. *incisurae mediae obliquus.* — 3) s. *lateralis superficialis* s. *posticus.* — 4) s. *ceratocricoideus.* — 5) Der hintere Zweig des lateralen Astes des N. laryngeus inferior (II, 868). — 6) s. *cricothyreoideus.* — 7) s. *thyreoideus internus.*

M. syndesmothyreoideus. Der M. subthyreoideus verläuft, wenn er vorhanden ist, an der Innenfläche der Lamina cartilaginis thyreoideae, meist von deren unterem Rande neben der Medianlinie beginnend und etwas vor dem hinteren Rande der Lamina endigend, wo derselbe oder der letztgenannte Muskel sich oberhalb des Cornu inferius inseriren.

M. thyreo-arytaenoideus superior lateralis. Fehlt häufig (etwa 22 %). — Oefters reicht sein Ursprung vorn auf das Lig. cricothyreoideum medium oder bis auf den Arcus cartilaginis cricoideae hinab. — Seine durch Vermittlung des M. thyreo-ary-epiglotticus (II, 421) an die Epiglottis oder neben deren Seitenrande *(Mm. arymembranosus* und *ary-epiglotticus)* stattfindende Insertion fehlt (9 %).

M. thyreoideus proprius. Ein Bündel verläuft vom oberen Rande der Cartilago thyreoidea neben der Incisura superior dicht am Knorpel, mit anderen überzähligen Bündeln verflochten zum unteren Rande der Cartilago thyreoidea.

M. thyreo-ary-epiglotticus. Der M. thyreo-epiglotticus fehlt öfters (14 %). — Oder es entspringt selten (5 %) ein Bündel nahe dem M. thyreo-arytaenoideus superior lateralis vom oberen Drittheil des inneren Winkels der Cartilago thyreoidea: *M. thyreomembranosus superior* und *M. thyreo-epiglotticus superior* s. minor.

M. thyreo-epiglotticus longus (C. Krause, 1836), ist ein öfters vorkommender, langer, dünner, bis 5 mm breiter Muskel, welcher von der Innenfläche der Lamina cartilaginis thyreoideae, nahe über der Incisura thyreoidea inferior lateralis entspringt, aufwärts steigend (Fig. 17. Nr. *12*) mit den Mm. thyreo-

Fig. 17.

Muskeln der linken Seite des Kehlkopfes, von aussen gesehen. V. 2/3. *1* Lig. hyo-epiglotticum (im Profil gesehen). *2* Epiglottis. *3* M. ary-epiglotticus. *4* Cartilago Santoriniana. *5* M. arytaenoideus obliquus. *6* M. arytaenoideus transversus, im Profil gesehen. *7* M. crico-arytaenoideus posticus. *8* M. crico-arytaenoideus lateralis. *9* Abgeschnittenes Cornu inferius cartilaginis thyreoideae. *10* Insertion der hinteren Portion des M. cricothyreoideae. *11* Lamina sinistra cartilaginis thyreoideae, abgeschnitten. *12 M. thyreo-epiglotticus longus,* nahe an seinem Ursprunge abgeschnitten. *13* M. thyreo-arytaenoideus inferior. *14* M. thyreo-epiglotticus. *15* M. thyreo-arytaenoideus superior. *16* Lig. thyreohyoideum medium, abgeschnitten; das Zungenbein ist entfernt worden.

arytaenoidei inferior und superior lateralis sich kreuzt, vom M. thyreo-arytaenoideus superior lateralis bedeckt wird, und mit dem M. thyreo-ary-epiglotticus zur Epiglottis gelangt.

M. arytaenoideus. Oefters greift der Ursprung des M. arytaenoideus obliquus mit einigen Bündeln auf die Lamina cartilaginis cricoideae über. Dabei kann zugleich (selten) die Insertion auf die Cartilago Santoriniana rücken: *M. cricocorniculatus* (vergl. II, 421), oder ein *Lig. cricocorniculatum* (sehr selten) an die Stelle des letztgenannten Muskels treten. — Oefters wird ein, selten werden beide Mm. arytaenoidei obliqui (welche fehlen) durch transversale, vom M. arytaenoideus transversus ausgehende Bündel ersetzt, die in den M. thyreo-ary-epiglotticus übergehen. — Häufig (ca. 30 %) verläuft

ein vorderes abgegrenztes Bündel des M. arytaenoideus transversus zum unteren Ende der Cartilago Santoriniana: *M. arycorniculatus rectus* [1]).

Schleimhaut und Höhle des Kehlkopfes.

Schleimhaut. Der N. laryngeus superior internus erhebt (selten) in seinem Verlauf durch die Fossa laryngopharyngea deren Schleimhaut zu einer schrägen Falte, *Plica nervi laryngei.* — Sehr selten ist eine Schleimhautfalte zwischen dem Seitenrande der Epiglottis und dem Zungenbein, *Plica hyo-epiglottica*, vorhanden.

Höhle des Kehlkopfes. Im Interstitium hyothyreo-epiglotticum finden sich öfters kleine supernumeräre Schleimbeutel.

Der Ventriculus laryngis ist zuweilen mit einem grösseren nach oben ragenden Blindsack ausgestattet: solche extralaryngeale Ausbuchtungen können 3,5 cm Länge erreichen.

Gl. thyreoidea.

Der Isthmus glandulae thyreoideae ist öfters sehr dünn, oder fehlt (5 %) und wird durch Bindegewebe ersetzt, wobei eine querlaufende Anastomose der Aa. thyreoideae superiores etc. gleichwohl vorhanden zu sein pflegt. — Ein Cornu medium ist nur in 40 % vorhanden; dasselbe reicht selten bis zum Os hyoideum oder wird selbständig oder verdoppelt sich. — Auch erstreckt sich zuweilen die Schilddrüse resp. deren Isthmus in der Medianlinie bis zum 6sten Knorpelringe der Trachea abwärts oder ragt überhaupt hinter dem oberen Sternalrande abwärts. — Der rechte Seitenlappen ist häufig etwas stärker als der linke. — Selten findet sich ein Schleimbeutel, *Bursa synovialis cricothyreo-thyreoidea*, zwischen der Schilddrüse und dem M. cricothyreoideus (Calori [2]). — Oefters (8 %) sind abgelöste Läppchen, accessorische oder *Nebenschilddrüsen* [3]) vorhanden, namentlich können das isolirte Cornu medium (bis 3 cm lang) oder der Isthmus gl. thyreoideae als solche auftreten.

Gl. thyreoidea accessoria suprahyoidea [4]). Am häufigsten (14—18 %) liegt eine derartige Nebenschilddrüse entweder in der Medianebene vor [5]) dem Corpus oss. hyoidei oder oberhalb des letzteren von der Portio suprahyoidea des oberflächlichen Blattes der Fascia cervicalis bedeckt, oder lateralwärts zwischen den Mm. geniohyoidei. Dieselbe ist von gelblichweisser bis rothbrauner Farbe und hat 2 bis 9 mm Durchmesser. Sie kann in eine Schleimbeutel-ähnliche Cyste (die in noch 9 % vorkommt) umgewandelt sein und scheint aus einer Abschnürung des oberen Endes des Cornu medium hervorzugehen, da sie meistens (20 %) mit demselben zugleich, zuweilen (2 %) mit einer oder mehreren anderen Nebenschilddrüsen zugleich vorkommt und auch die erwähnten Cysten sich manchmal (4 %) verdoppeln können.

M. levator glandulae thyreoideae. Selten ist er so stark entwickelt, dass er als ein abgesonderter vom Zungenbein entspringender plattlänglicher, bis 60 mm langer und 14 mm breiter Muskel sich darstellt. — Hängt zuweilen mit den Mm. cricothyreoideus oder constrictor pharyngis inferior oder sternothyreoideus zusammen. Ist meist an einer Seite, selten an beiden Seiten, oder unpaar in der Medianlinie vorhanden. — Vergl. S. 139.

---

1) s. *depressor cartilaginis Santorinianae.* — 2) Bullet. dell' accademia delle scienze medic. di Bologna. 1876. S. 199. — 3) *Gl. thyreoideae accessoriae superiores (mediana* oder *laterales), inferiores (mediana* oder *laterales),* und *posteriores.* — 4) s. *Gl. suprahyoidea* (Zuckerkandl, Ueber eine bisher noch nicht beschriebene Drüse in der Regio suprahyoidea. 1879). — Sie ist jedoch von Verneuil zuerst aufgefunden (Archives générales de médecine. 1853. Vol. I. S. 464) und als eine erbsengrosse Masse von der microscopischen Structur der Gl. thyreoidea beschrieben worden. — 5) *Gl. praehyoides* (Kadyi, Archiv für Anatomie und Physiologie. 1879. Anat. Abth. S. 312).

Luftröhre.

Ihre Theilungsstelle (womit jedoch der Winkel gemeint ist, unter welchen die *oberen* Wände der Bronchen von der Luftröhrenwandung abgehen) wird von den älteren Anatomen allgemein vor den dritten Rückenwirbel verlegt, während dieselbe nach Hyrtl (1878) bei Männern vor dem Körper des dritten, bei Frauen vor demjenigen des vierten Rückenwirbels sich befinden soll. In Wahrheit rückt der nach unten offene Theilungswinkel (II, 428) bei beiden Geschlechtern öfters vor das untere Ende des vierten Rückenwirbels. Eine besondere mit Rücksicht auf Körpergrösse und Geschlecht aufzunehmende Statistik fehlt.

Sehr selten gibt sie einen dritten Bronchus für den oberen Lappen der rechten Lunge ab, ehe sie sich in ihre beiden Aeste theilt. Diese Varietät würde sich so erklären, dass der in der Norm obere Hauptast des rechten Bronchus durch Aufwärtsrücken an der Luftröhre selbständig geworden ist. Dieser Zweig, sowie der obere Lappen der rechten Lunge soll nämlich (nach Aeby[1]) dem oberen Lappen der linken Lunge nicht homolog sein, sondern ein besonderes accessorisches Element im Lungen-Aufbau darstellen. Demzufolge würde der linke obere Lappen dem rechten mittleren Lungenlappen und der untere Hauptast des rechten Bronchus dem ganzen linken Bronchus entsprechen.

Schleimbeutel. Selten findet sich eine accessorische *Bursa synovialis thyreotrachealis* zwischen Isthmus gl. thyreoideae und der Luftröhre oder eine *Bursa aorticotrachealis* am unteren Ende der Luftröhre zwischen letzterer und dem Aortenbogen (Calori[2]).

Lungen.

Sehr selten erhält die Spitze einer Lunge einen Bronchialzweig direct aus dem betreffenden Bronchus. — Oefters sind verschiedenartig geformte secundäre Lappen vorhanden, *Lobi pulmonum accessorii* — namentlich ein *inferior* am unteren Rande, oder man findet Abweichungen von der gewöhnlichen Lappenbildung, die durch abnorme Einschnitte entstehen.

Selten wird ein solcher rechterseits durch den bogenförmigen Verlauf der V. azygos hervorgebracht, welche letztere dabei in einer nach Art eines Mesenterium ausgezogenen Falte der Pleura verläuft.

Häufig setzt sich der Sulcus subclavius nach unten in eine ähnliche hinten an der medialen Fläche abwärts steigende Furche — rechterseits für die V. azygos, linkerseits für die Aorta descendens thoracica: *Sulcus aorticus* — fort. Auch zeigt sich an der rechten Lunge mehr oder weniger deutlich etwas nach vorn vom Sulcus subclavius ein breiterer *Sulcus venae cavae* (sehr häufig).

Mittelfelle.

Zuweilen (7 %) stossen das rechte und linke Blatt des Mediastinum anterius am linken Sternalrande so dicht zusammen, dass sie eine schrägsagittal gerichtete Falte, *Mesocardium*, darstellen; oder sie berühren sich nahezu in der Medianebene (2 %); oder das rechte Blatt reicht nur bis zum rechten Sternalrande (5 %); oder das Cavum mediastini anterioris ist überhaupt sehr eng, spaltförmig; oder umgekehrt sehr breit oder unregelmässig; sehr selten laufen die beiden Blätter in ihrer ganzen Ausdehnung resp. vorn bis zum sechsten Rippenknorpel einander parallel. — Bei tiefen Inspirationen

1) Medicinisches Centralblatt. 1878. S. 289. — 2) Bullet. dell' accademia delle scienze medic. di Bologna. 1876. S. 199.

verstreicht übrigens der untere Theil des Cavum mediastini anterioris gewöhnlich insofern, dass die Costalpleura vermöge der Ausdehnung der linken Lunge den Herzbeutel von vorn her überlagert und die Vorderränder beider Lungen sich einander erheblich nähern.

Thymus.

Zuweilen ist ein zugespitztes *Cornu medium* vorhanden, oder es findet sich eine (oder mehrere) *Thymus accessoria,* Nebenthymus, von einigen Millimetern Durchmesser.

Verdauungsorgane.

Schlundkopf.

Vom Ostium pharyngeum der Tuba Eustachii setzt sich häufig eine Schleimhautfalte, *Plica salpingopharyngea,* nach unten, hinten und medianwärts fort. Dieselbe kann durch den M. salpingopharyngeus (II, 442), der häufig gleichzeitig vorhanden ist, angespannt werden. — Häufig (constant nach Luschka, 1862) geht vom oberen Ende des genannten Ostium eine ähnliche *Plica salpingonasalis* nach dem Seitenrande der Choane hin, sowie eine *Plica salpingopalatina* zur hinteren Fläche des Gaumensegels. — Eine divertikelähnliche Ausbuchtung, *Recessus salpingopharyngeus,* reicht zuweilen vom Ostium pharyngeum an der Seitenwand der oberen Abtheilung des Pharynx bis unterhalb des harten Gaumens.

Muskeln des Schlundkopfes.

M. constrictor pharyngis inferior. Erhält zuweilen Verstärkungsbündel von der Trachea oder vom M. hyothyreoideus. — Ein schmales Bündel, *M. syndesmopharyngeus,* entsteht zuweilen (4 %) vom Lig. hyothyreoideum laterale oder auch von der Cartilago triticea und stellt eine Verbindung zwischen den Mm. constrictores pharyngis medius und inferior her. — Der M. cricopharyngeus wird (60 %) in ein vorderes und hinteres Bündel von dem durchtretenden N. laryngeus inferior gespalten. Derselbe sendet zuweilen (einige %) ein Bündel: *M. levator glandulae thyreoideae lateralis,* zum Seitenlappen der Schilddrüse (vergl. II, 427, ferner Variet. der Mm. sternothyreoideus [S. 95], thyreohyoideus [S. 95] und cricothyreoideus — S. 135). Selten ist der M. levator glandulae thyreoideae so stark entwickelt, dass er als ein abgesonderter plattlänglicher, 14 mm breiter (S. 137) Muskel sich darstellt. (Vergl. Bd. II. Fig. 89. Nr. *23.* S. 196.)

M. constrictor pharyngis medius. Accessorische Fasern entspringen in der Regel (Henle, 1862) am Tendo intermedius des M. digastricus; oder kommen (zuweilen) vom M. mylopharyngeus; oder vom Lig. stylohyoideum, die bis zum Ursprung des letzteren reichen können.

M. constrictor pharyngis superior. Der M. glossopharyngeus verbindet sich häufig mit dem Stratum musculare linguae transversum; oder erhält zuweilen accessorische Fasern, die mit dem M. geniohyoideus zusammenhängen: *M. geniopharyngeus.* — Der erstere kann fernerweit accessorische Fasern erhalten, welche zuweilen vom hinteren lateralen Rande der Pars horizontalis oss. palatini, oder häufig von der Aponeurose des M. tensor veli palatini entspringen (vergl. S. 132 u. über die *Mm. cephalopharyngeus* s. petropharyngeus u. *salpingopharyngeus* II, 442).

M. azygos pharyngis. Derselbe ersetzt (selten) das Lig. pharyngeum; scheint ausnahmsweise auch paarig vorzukommen (Ketel, 1870).

M. stylopharyngeus. Ist häufig doppelt (accessorischer *M. stylopharyngeus internus*), gespalten, oder dreifach vorhanden. Erhält nämlich zuweilen ein Bündel entweder vom Processus mastoideus, *M. pharyngomastoideus*, oder vom Processus condyloideus oss. occipitis oder von der Spitze des Hamulus pterygoideus, *M. pterygopharyngeus externus*, oder von der Pars basilaris oss. occipitis, *M. occipitopharyngeus*, oder unpaar mit dem Lig. pharyngeum (vergl. S. 139) und letzteres bedeckend, *M. azygos pharyngis*[1]) (4 %). — Vom oberen Theile des Muskels sollen einige Fasern in den M. glossopalatinus zu verfolgen sein. — Einige seiner Fasern verlieren sich (in der Norm nach Luschka, 1862 — welche Angabe wahrscheinlich auf einer Verwechslung mit Fasern des M. pharyngopalatinus [vergl. II, 395 u. 443] beruht) in der Schleimhaut an der Innenfläche der Lamina cartilaginis thyreoideae, andere hängen mit dem M. arytaenoideus obliquus der anderen Körperhälfte zusammen (nicht selten nach Luschka, 1862); andere Fasern verlieren sich öfters in der fibrösen Kapsel der Tonsille: *M. stylotonsillaris.*

M. pharyngomastoideus (selten). Entspringt vom Processus mastoideus, gelangt zur Pharynxwand zwischen den Mm. constrictores superior und medius.

Bursa pharyngea, Schlundtasche. Oefters bildet die Pharynxschleimhaut — abgesehen von mehreren kleineren Einbuchtungen, die ebenfalls vorkommen, eine mediane, im Maximum 15 mm lange, 6 mm weite Einstülpung, welche obigen Namen führt. Dieselbe öffnet sich mit einer meistens engen Mündung am unteren Rande der Balgdrüsengruppe des Schlundes. Von der Mündung zieht sie sich nach oben gegen das Corpus oss. occipitis hin, endigt vor dessen Tuberculum pharyngeum blind und ist vermittelst eines mit dem Periost zusammenhängenden bindegewebigen Ausläufers ihrer Wand fest an den Knochen geheftet. — Die Bursa pharyngea wird als ein Rest aus der Entwicklungsgeschichte und zwar jener Ausstülpung der Rachenschleimhaut (I, 437) angesehen, welche Anlass zur Bildung des vorderen Lappens der Hypophysis cerebri gibt. Gleichwohl ragt die Bursa nicht unter das Corpus oss. sphenoidei, in dessen Sella die Hypophysis gelegen ist; auch entsteht die letztere (nach Mihalkovics[2]) durch eine Ausstülpung der Mundbucht, nicht des primitiven Vorderdarmes; endlich ist das Vorkommen des in der That an der vorauszusetzenden Stelle befindlichen Canaliculus craniopharyngeus (S. 62) in Betracht zu ziehen.

Oesophagus.

Am Eingange des Oesophagus beschreibt Rüdinger[3]) nur linkerseits eine zusammengesetzte *tubulöse Oesophagusdrüse*[4]), ohne eine Angabe zu machen, ob dieselbe ein einziges Mal beobachtet, oder ob sie constant sei. Diese Drüse von 2—3 mm Durchmesser liege in der lateralen Wand und zwar in der Schleimhaut selbst zwischen Epithel und Muscularis mucosae. — In der That kommen in dieser Gegend sowohl linker- als rechterseits isolirte oder mehr oder weniger an einander gedrängte, etwa 1 mm messende Drüsen vor, deren Schläuche z. B. 0,22 Länge, 0,04 Breite haben. Einmal fand sich ein grösseres Drüsenpaquet mehr medianwärts an der hinteren Wand des Oesophagus. Diese Drüsen sind jedoch nicht constant. Nach 24stündigem Einlegen in 3 %ige Essigsäure sind sie leicht aufzufinden und durch Natron von Lymphfollikeln zu unterscheiden (W. Krause). Jene grössere tubulöse Gebilde scheint übrigens pathologisch und durch Auswachsen einer ursprünglich an der Mündung verstopften gewöhnlichen acinösen

---

[1]) s. *impar* s. *solitarius pharyngis*. — [2]) Archiv für microscopische Anatomie. 1875. Bd. XI. S. 438. — [3]) Beiträge zur Morphologie des Gaumensegels etc. 1879. S. 27. — [4]) Subepitheliale tubulo-acinöse Drüse im Os oesophagi.

Drüse entstanden zu sein. Wenigstens habe ich einmal einen ganz ähnlichen, aus langen blindgeschlossenen Kanälen und colloidem Inhalt bestehenden Drüsenkörper genau in der Medianlinie der Vorderfläche des Oesophagus, 2 cm unterhalb des oberen Randes der Lamina cartilaginis cricoideae in der Schleimhaut selbst angetroffen (W. Krause).

Laterale Längsfasern des Oesophagus verlaufen häufig (nach Henle, 1862, in der Regel) oberwärts an der Innenfläche der Ringfaserschicht und können mit dem M. pharyngopalatinus durch einen elastischen Streifen zusammenhängen. Häufig sind aus glatten Muskelfasern (I, 206) bestehende Befestigungen des Oesophagus vorhanden:

M. broncho-oesophageus ist eine dünne membranöse (dreieckige) Platte, durchschnittlich 10 mm lang, 3 mm breit (Luschka, 1859), entspringt an der Hinterwand des linken Bronchus, verläuft rückwärts zum Oesophagus, geht in dessen Längsmusculatur nach abwärts über. — Oder es ist ein *M. broncho-oesophageus dexter* vorhanden (8 %), oder ein *M. tracheo-oesophageus* (selten); oder ein *M. thyreo-oesophageus* (sehr selten); öfters dagegen ein

M. pleuro-oesophageus. Derselbe ist häufiger vorhanden als der M. broncho-oesophageus, zugleich stärker, durchschnittlich 20 mm lang, 5 mm breit, entspringt vom Bindegewebe der linken Wand des Mediastinum posterius etwa in der Höhe des siebenten Rückenwirbels hinter der Aorta, verläuft nach vorn und vor der letzteren an deren rechte Seite in einzelnen Bündelchen, die von stärkeren fibrös-elastischen Ligamenten begleitet werden, inserirt sich hinter und unter dem M. broncho-oesophageus in der Längsmusculatur des Oesophagus. Zuweilen findet sich statt des Muskels ein *Lig. pleuro-oesophageum.* — Die Mm. broncho- und pleuro-oesophagei fixiren die Wände des Oesophagus und linken Bronchus — wahrscheinlich während des Schluckens.

Magen.

Zuweilen ist eine zweite (sehr selten eine dritte) Einschnürung rechts vom Antrum pylori vorhanden. Dieses kann kürzer oder länger sein, welche letztere Form besonders als Folge des Schnürens bei Weibern vorkommt.

Dünndarm.

Nach Sappey (1874) wird vermöge der Plicae conniventes (II, 454) die Schleimhaut in der unteren Hälfte des Dünndarmes nur um $^1/_6$, daher im ganzen Dünndarm um $^2/_3$ vergrössert. — Die Gesammtzahl der Zotten gibt Sappey (1874) zu 10 Millionen an, welche Angabe häufig gedankenlos nachgeschrieben wird: der Fehler beruht auf Vernachlässigung der vorgenommenen künstlichen Ausdehnung der Schleimhaut, wodurch zwar die Quadratfläche der letzteren zunimmt, die Zotten aber nicht zahlreicher werden.

Peyer'sche Drüsen. Ihre Anzahl variirt zwischen 10—20—40—60; ihre Länge kann (selten) 33 cm erreichen.

Mesenterium. Der oberste Theil des Dünndarmgekröses enthält (selten) einige glatte Muskelfaserzüge, welche von der Vorderfläche der Wirbelsäule herkommen.

Dickdarm.

Coecum.

Der Peritonealüberzug ist mehr oder weniger vollständig: derselbe fehlt in der Norm an der hinteren Wand auf einer Strecke von etwas mehr als ca. 1 cm: so viel nämlich der Höhen-Abstand beträgt zwischen dem unteren Rande des Dünndarm-Endes und den Frenula valvulae coli (II, 462), welche

die Grenze zwischen der Höhle des Coecum und derjenigen des Colon markiren. Nennt man nur das unterhalb des unteren Randes des Dünndarm-Endes gelegene untere Ende des Blinddarmes: Coecum — wie Manche thun — so hat letzteres natürlicher Weise einen vollständigen Peritonealüberzug. Da das Coecum aber mit Rücksicht auf die Valvula coli, welche die inwendige Grenze bildet, factisch beinahe so weit wie die obere Wand des Dünndarm-Endes hinaufreicht, so bleibt seine Hinterwand in einer dem Dünndarm-Durchmesser entsprechenden Ausdehnung vom Peritoneum unbekleidet (II, 460).

Zuweilen wird jedoch das Coecum vom Peritoneum viscerale vermittelst einer hinten angehefteten Duplicatur, dem *Mesocoecum*, vollständig umgeben.

Processus vermiformis. Derselbe ist bald kürzer und mehr gerade, bald länger (bis 23 cm), 2 bis 3 mal spiralig torquirt. An seiner Mündung ist sehr häufig eine sichelförmige, nach rechts und unten gerichtete, *Valvula processus vermiformis*, vorhanden. — Zuweilen befindet sich nahe seiner Mündung eine zweite Schleimhautfalte.

Fossa ileocoecalis. Sie bietet je nach der Entwicklung der serösen Befestigungen in dieser Gegend, sowie nach der Lage des Processus vermiformis (II, 459) manche Verschiedenheiten; sie kann sich 7 cm weit vom Mesocolon adscendens bedeckt nach oben erstrecken. Auch kommen in der Nachbarschaft noch andere seröse Einbuchtungen vor (S. 154).

Colon.

Colon adscendens. Auch der aufsteigende Grimmdarm erhält zuweilen einen vollständigen Peritonealüberzug vermittelst einer Falte des Mesocolon dextrum.

Colon descendens. Dasselbe ist in ca. 24 %, wie es scheint häufiger bei Männern (20 %) als bei Frauen (14 %), ganz vom Peritoneum überzogen. In der Norm wechselt die Breite seiner von letzterem unbedeckten Fläche zwischen 14 bis 40 mm und beträgt im Durchschnitt 25—34 mm. — Das Colon descendens verläuft meistens vor dem lateralen Rande der linken Niere, häufig (in der Regel nach Lesshaft[1]) lateralwärts von letzterer, seltener mitten vor derselben. — Der Abstand des lateralen Randes des Mesocolon descendens von den Processus spinosi der Lendenwirbel beträgt 7—13 cm, im Mittel 8—11 cm; derselbe Abstand ist beim Colon adscendens um 7—16 mm geringer.

Rectum.

M. sphincter ani tertius. Meistens bedeckt von der Plica transversalis recti, seltener einige Centimeter oberhalb derselben an einer durch die unbeständige zweite accessorische Falte (II, 463) gekennzeichneten Stelle zeigt sich öfters eine mehr oder weniger ausgedehnte und schärfer oder unbestimmter abgegrenzte Verdickung der inneren oder Ringfaserschicht der glatten Muskelhaut, die obigen Namen führt. Irrthümlich wurde dem Muskel die Function zugeschrieben, die Kothsäule bis unmittelbar vor dem Eintritt der Defäcation im oberen Theile des Rectum zurückzuhalten, während erstere oft viele Stunden vorher bis zum M. sphincter ani internus herabtritt.

M. rectococcygeus. Einige Fasern der Mm. rectococcygei verlieren sich lateralwärts aufsteigend in die Fascia pelvis (selten). — Häufig hängen Fasern der Ringmuskelfaserschicht des Rectum lateralwärts von den Mm. rectococcygei mit dem M. levator ani oder der Fascia pelvis zusammen, oder Längsmuskelfasern der Vorderwand des Rectum verlieren sich hinter der

---

[1]) Archiv für Anatomie und Physiologie. 1870. S. 287.

Prostata im tiefen Blatt der Fascia perinaei oder solche der hinteren Wand hängen mit dem Lig. sacrococcygeum anterius zusammen.

Leber.

Die Substanz der Leber ist weich und unelastisch (II, 469); sie modellirt sich daher nach der Form der Nachbarorgane, wenn diese im Leben oder nach dem Tode einen ungewöhnlichen Druck auf die Leber ausüben. Daher findet man ausser der Impressio renalis (II, 466) öfters *Impressiones cardiaca*[1]), *vesicalis*, *gastrica*, *suprarenalis*, *duodenalis*, *colica*. Das Herz bewirkt nämlich durch das Zwerchfell hindurch einen flachen Eindruck der convexen Oberfläche des linken Leberlappens; die Gallenblase einen solchen rechterseits am scharfen Leberrande; der Magen einen solchen an der concaven Oberfläche des genannten Lappens. Der concaven Oberfläche des rechten Leberlappens gehört ausser der Impressio renalis und einer kleinen Impressio suprarenalis eine an der medialen Seite der letzteren befindliche, von der Pars descendens des Duodenum herrührende Impressio duodenalis an, ferner die Impressio colica; dem Lobus quadratus ein vom Anfangstheil der Pars horizontalis superior duodeni und dem Magen bewirkter Eindruck.

Selten sind überzählige (bis 5—8) oder abnorme Lappen der Leber vorhanden; öfters Einkerbungen oder mit Bindegewebe angefüllte Spaltbildungen an der Oberfläche, in deren Grunde Blutgefässe, namentlich Pfortaderzweige verlaufen; solche zeigen sich an der concaven Fläche des rechten Leberlappens. Oder die in den Fossae der concaven Fläche gelegenen Gebilde werden von Lebersubstanz oder von Bindegewebe überbrückt; sehr selten findet sich eine kleine *Nebenleber*, Hepar accessorium[2]). Dergleichen liegen am hinteren oder vorderen Rande oder an den Gruben der concaven Fläche, sehr selten an der convexen Fläche.

Die Chorda venae umbilicalis bleibt vom Nabelringe 3 bis 10 cm entfernt (Robin[3]).

Ductus choledochus (s. S. 144). — Der Ductus cysticus nimmt sehr selten die Ductus hepatici dexter und sinister direct auf, oder einen dritten Ast, *Ductus hepaticus medius*, aus dem Lobus quadratus.

Gallenblase. Sehr selten enthält sie eine unvollständige Quer- oder Längsscheidewand.

Bauchspeicheldrüse.

Häufig verlängert sich der untere Theil des Pancreaskopfes; letzterer umgreift hakenförmig nach links hin ausser der V. mesenterica magna (II, 473) öfters auch die A. mesenterica superior. — Sehr selten ist ein kleines *Nebenpancreas*, Pancreas accessorium, in der Wandung des Magens oder Duodenum (oval, von ca. 3 cm Durchmesser, W. Krause) oder des Jejunum eingelagert.

Ductus pancreaticus. Im Innern der Drüse liegt derselbe bald der vorderen, bald der hinteren Fläche näher (nach Einigen die Regel), am häufigsten an der Grenze des vorderen und mittleren Drittheiles ihrer Dicke (s. a. II, 473); auch wohl näher dem unteren Rande als dem oberen. Mitunter (23 %) wird er in seinem Verlaufe durch den ganzen Pancreaskopf von dessen Läppchen sehr vollständig eingehüllt.

Ductus pancreaticus. Nach Meckel[4]) ist der Ausführungsgang beim Embryo anfangs doppelt, indem oberhalb des Ductus pancreaticus ein *Ductus pancreaticus accessorius*[5]) selbständig in das Duodenum einmündet.

---

1) s. *cordis*. — 2) s. *succenturiatum*. — 3) Gazette médicale de Paris. 1858. Nr. 46. — 4) Abhandlungen aus der Anatomie und Physiologie. 1806. — 5) s. *secundarius* s. *Santorini* s. *recurrens* s. *superior* s. *azygos*.

Diese Mündung kann durch eine kleine Schleimhaut-Erhebung, *Caruncula minor,* markirt sein. Beide Gänge communiciren durch einen queren Verbindungsast. In der Norm obliterirt die Mündung des accessorischen Ganges, so dass letzterer als rückläufiger Ast des Hauptstammes erscheint. Wenn dies nicht der Fall ist, so bleibt entweder die Communication bestehen: *A*) der Hauptstamm des Ductus pancreaticus hat dann zwei Mündungen. — *B*) oder der quere Verbindungsast obliterirt und das Pancreas hat dann zwei [1]) Ausführungsgänge, von denen der accessorische entweder dicht oberhalb des eigentlichen Ductus pancreaticus einmündet, oder bis 13 mm von demselben entfernt. — *C*) drittens kann sich eine Trennung oder vielmehr Nicht-Vereinigung der ursprünglich beim Embryo getrennten Mündungen des Ductus choledochus und pancreaticus herausstellen. Hiernach ergeben sich folgende Combinationen:

1. Der Ductus pancreaticus hat zwei Mündungen: eine gemeinschaftlich mit dem Ductus choledochus, die andere oberhalb derselben gelegen.

2. Es sind zwei Ausführungsgänge vorhanden.

a. Der Ductus pancreaticus mündet mit dem Ductus choledochus zusammen und der Ductus accessorius weiter oberhalb in den Darm. Diese Varietät beobachtete Bécourt [2]) in 16 %. Einige Autoren [3]) seit Verneuil [4]) und Bernard [5]) halten das Vorkommen eines solchen Ductus pancreaticus accessorius für die Norm; von W. Krause [6]) wurde aber wenigstens bei den Untersuchungen Bernard's am Kaninchen ein starker Fehler (Verwechslung mit Blutgefässen) aufgedeckt. — Häufig bei Vögeln.

b. Jeder Ausführungsgang mündet isolirt und vom Ductus choledochus getrennt in das Duodenum. (Sehr selten. [7])

c. Der (kleinere) accessorische Gang vereinigt sich mit dem Ductus choledochus; der eigentliche Ductus pancreaticus öffnet sich selbständig unterhalb des letzteren. (Sehr selten. [8])

d. Der accessorische Gang wird Hauptstamm, vereinigt sich mit dem Ductus choledochus und unterhalb des letzteren mündet der wirkliche Ductus pancreaticus in den Darm. Weil letzterer in diesem Falle der kleinere ist, wurde er bisher gewöhnlich irrthümlich als accessorischer Gang beschrieben [9]), der unterhalb des eigentlichen Ductus seinen Inhalt in den Darm ergiesse. (Selten.)

3. Der Ductus pancreaticus mündet gesondert vom Ductus choledochus in das Duodenum:

a. Oberhalb (3—5 cm) des Ductus choledochus. In diesen sehr seltenen Fällen ist es der Ductus pancreaticus accessorius, welcher diesen Verlauf nimmt; der eigentliche Ductus pancreaticus ist obliterirt.

b. Unterhalb (2—5 cm) des Ductus choledochus. Dies ist nach der (unter Nr. 2, *a*) beschriebenen die häufigste Varietät und zugleich die gewöhnliche Anordnung bei Säugethieren.

Milz.

Häufig sind Einschnitte resp. Einschnürungen, namentlich am vorderen Rande und der convexen Fläche vorhanden; selten kleine, durch Milzparenchym mit der Milz selbst zusammenhängende, wie gestielte Lappen oder selbständige, einige Millimeter bis mehrere Centimeter messende, rundliche oder ellipsoidische, vom Peritoneum überzogene *Nebenmilzen,* Lienes accessorii [10]), die einzeln oder (selten) in grösserer Anzahl vorkommen, so dass die Milz theilweise in solche zerfällt. Da die Milz ursprünglich als eine in Lappen getheilte Zellenmasse sich ausbildet, so sind diese Varietäten entwicklungsgeschichtlich für sog. Hemmungsbildungen (S. 54) zu erklären.

---

1) Zuerst von Vesling (Syntagma anatomicum. 1664. S. 56) beobachtet. — 2) Recherches sur le pancréas. Strasbourg. 1830. — 3) Bonamy et Broca (1866); Cruveilhier (1874); Sappey (1874); Patruban, Medicinische Jahrbücher der k. Gesellschaft der Aerzte. 1877. S. 36. — 4) Gazette médicale de Paris. 1851. — Bonamy et Broca, Atlas d'anatomie descriptive. 1866. T. III. Pl. 34. — 5) Mémoire sur le pancréas. 1856. — 6) Anatomie des Kaninchens. 1868. S. 163. — 7) Rhodius, Mantissa anatomica, 1661; Blasius, 1673; Ruysch, 1737; Tiedemann, 1818. — 8) Moyse, Étude sur le pancréas. 1852. — Bernard, l. c. — 9) Winslow, 1732; Ruysch, 1737; Haller, 1764 u. A. — 10) s. *succenturiati.*

Harnorgane.

Nieren.

Die Lage der Nieren in der Höhe der drei obersten Lendenwirbel wird von älteren Anatomen als die Norm betrachtet. — Ausserdem ändert sich die erstere, insofern die Nieren öfters bis zur Hälfte des elften Rückenwirbels aufwärts, selten bis zum Rande des vierten Lendenwirbels, zuweilen (5 %) bis auf 5—15 mm an die Crista oss. ilium oder (1 %) bis an letztere selbst hinabreichen. Meistens (84 %) liegt die linke Niere etwas niedriger (z. B. um 1 cm), als die rechte. Häufig[1]) schwankt die Convergenz der frontalen Halbirungsebenen (II, 476) sogar um 40°.

Die Form der Nieren ist (öfters) eine mehr schlanke oder mehr breite; der Hilus stellt eine schmale aber tiefe Spalte dar, oder ist relativ breit und an der hinteren Fläche der Niere gelegen. In diesem Falle hat meistens der mediale Rand gleichwohl eine Einkerbung, *Sinus renalis*, an Stelle des Hilus. Die linke Niere ist häufig weniger breit, aber etwas länger und dicker als die rechte.

Wie die Leber (S. 143) erfahren auch die Nieren Formänderungen durch Druck. Auf ihrer hinteren Fläche wird durch den M. quadratus lumborum eine *Impressio muscularis* erzeugt, ebenso an der rechten Niere eine der Impressio renalis hepatis correspondirende *Impressio hepatica* und an der linken Niere durch den Fundus ventriculi eine *Impressio gastrica*. — Auch der M. psoas major kann am medialen Theile der hinteren Fläche einen flachen Eindruck bewirken.

Nierenbecken. Der Ureter theilt sich (selten) unterhalb des Hilus der Niere in zwei Aeste von gleichem oder ungleichem Kaliber, das Nierenbecken fehlt. Oder nur der hintere Ast des dichotomisch getheilten oberen Ureter-Endes erweitert sich zu einem, indess engen Nierenbecken. Die Zahl der Calyces renales beträgt zuweilen nur 4 bis 6, häufiger ist sie auf 9 bis 14 vermehrt. Sehr häufig nimmt der hintere Ast des Nierenbeckens eine etwas grössere Anzahl von Calyces renales auf als der vordere; auch pflegt im ausgedehnten Zustande die vordere Fläche des Nierenbeckens stärker convex zu sein, als die hintere.

Harnleiter.

Selten (1 %) sind nicht nur die Becken beider Nieren, sondern auch die Ureteren an einer Körperseite bis zur Harnblase doppelt, wobei eine doppelte Mündung in letzterer vorhanden sein kann. Der von der oberen Hälfte des Nierenbeckens herabsteigende Ureter läuft anfangs an der medialen Seite des von der unteren Hälfte desselben Beckens entstehenden Harnleiters, gelangt dann aber vor oder hinter dem anderen, sich mit letzterem kreuzend, an dessen laterale Seite.

Im weiblichen Geschlecht beträgt der gegenseitige Abstand der Ureteren oben 8—9, unten 6—7 cm. Vom Eingang des kleinen Beckens ab divergiren sie nach vorn, abwärts und lateralwärts bis auf 10—13 cm, nähern sich einander dann anfangs sehr allmälig, vom Niveau des Orificium uteri externum ab jedoch rascher; der linke Ureter liegt dem Scheidengewölbe etwas näher als der rechte: in 15—27 resp. 25—33 mm Abstand.

Vergl. über den Verlauf der Harnleiter S. 174.

---

[1]) Pansch (Archiv für Anatomie und Physiologie. 1876. S. 328), von dem auch die übrigen (II, 476) angegebenen Zahlenwerthe herrühren.

Harnblase.

Oefters erscheint sie etwas in die Breite gezogen: mit seitlichen Ausbuchtungen, *Sinus* s. *Recessus vesicae urinariae,* versehen; sehr selten ist die ausgedehnte Blase kugelförmig. — Sehr häufig verlaufen einzelne unbeständige Längsfaserbündel der Harnblase neben und unter den Mm. pubovesicales zur vorderen Innenwand des kleinen Beckens u. s. w.

Der Urachus geht öfters (17 %) vom Harnblasenscheitel ab, seine Entfernung von letzterem nach vorn schwankt zwischen 5 bis 18 mm. Sehr selten entspringt er von der hinteren Wand.

Die Chorda a. umbilicalis bleibt vom Nabelringe 5 bis 14 cm entfernt. — Beide Ligg. vesicalia lateralia sollen (häufig Robin[1]) unter einander oder (zuweilen) auch mit dem Lig. vesicale medium zu einem unpaaren medianen Strange verschmelzen.

Nebennieren.

Fig. 18.

Linke Nebenniere, von ungewöhnlicher Gestalt, obere Fläche. V. 2/3. Eine *accessorische Nebenniere* (bei *a*) am Hilus, näher der medialen Kante gelegen, ist durchgeschnitten und zeigt beide Schnittflächen.

Oefters finden sich kleine (2—5 mm), abgeplattete, an ihrer Oberfläche convexe *Gl. suprarenales*[2]) *accessoriae*, Nebennebennieren (Fig. 18. — Vergl. W. Krause mit Kühn[3]). Sie bestehen aus gelblicher Rindensubstanz, deren innere Schicht jedoch bräunlich wie die der eigentlichen Nebenniere gefärbt ist, und meist nur microscopisch nachzuweisender Marksubstanz. Sehr selten finden sich solche in der Substanz der eigentlichen Nebenniere eingelagert. — Das Vorkommen erklärt sich aus der embryonalen Lappung, welche die Anlagen der Nebennieren zeigen.

Geschlechtsorgane.

Männliche Geschlechtsorgane.

Hoden.

Oefters ist der eine Hoden etwas grösser, als der andere; selten sind beide auffallend kleiner als gewöhnlich. Hierüber und über die variirende Anzahl der Lobuli testis s. II, 999. — Die Vasa efferentia testis variiren an Zahl zwischen 7 und 20—30. — Zuweilen geht ein (oder zwei) Vas efferens testis von der Mitte oder dem unteren Ende des Corpus highmori in den mittleren Theil der Epididymis über. — Oefters entspringen ein oder zwei blind endigende *Vasa aberrantia media*, deren Länge 1—2 cm beträgt, neben dem untersten Vas efferens und verlaufen längs der medialen Seite der Epididymis (Roth[4]); selten findet sich ein solches *Vas aberrans inferius* im Kopf des Nebenhodens.

Nebenhoden. Ueber das *Vas aberrans superius*[5]) s. *Halleri* s. II, 492.

---

1) Gazette médicale de Paris. 1858. Nr. 46. — 2) s. *Renes succenturiati accessorii.* — 3) Zeitschrift für rationelle Medicin. 1866. Bd. 28. S. 147. — 4) Zeitschrift für Anatomie und Entwicklungsgeschichte. 1876. Bd. II. S. 125. Vergl. Haller, Opera anatomica minora. Vol. II. 1745. S. 5. § VIII. — 5) Dasselbe ist dem Ausführungsgange, nämlich dem Vas deferens, näher, also in Beziehung auf die Bauchhöhle proximalwärts gelegen und kann wegen dieser Rücksicht — zumal der Hoden keineswegs senkrecht liegt — als Vas aberrans superius bezeichnet werden, während es in topographischer Beziehung weiter abwärts sich befindet.

Samenleiter. Selten münden sie in die Vesicula prostatica und mit dieser gemeinschaftlich vermittelst der unpaaren Mündung der letzteren in die Urethra.

Tunica vaginalis propria testis. Der mittlere Theil des Sinus epididymidis wird (selten) von einem 3 bis 8 mm breiten *Ligamentum epididymidis medium* (W. Krause) durchsetzt und überbrückt, so dass der Sinus in eine obere und eine untere Hälfte zerfällt. Häufig sitzen neben dem Ovarium masculinum, ferner am lateralen Rande des Nebenhodens und an der vom visceralen Blatt der genannten Tunica überzogenen Oberfläche des Hodens — selten am parietalen Blatt — kleine *Scheidenhautzotten*, von 0,2 bis zu mehreren Millimeter Länge.

Samenstrang.

Processus vaginalis peritonei. Beim Manne zeigt sich ein rudimentärer Scheidenhautkanal in 31 %, davon in 12 % rechterseits, in 19 % auf beiden Seiten, dessen Länge öfters (4 %) der Länge des Canalis inguinalis gleichkommt oder dieselbe noch übertrifft (8 %). — Beim Neugeborenen ist der Processus vaginalis in 26 % bereits obliterirt, und zwar mitunter (10 %) auf beiden Seiten, übrigens häufiger (10 %) linkerseits, als (6 %) rechterseits. — Ueber die Variet. des Rudimentum processus vaginalis peritonei s. II, 494.

Das Bindegewebe, welches die im Samenstrang enthaltenen Gebilde auswendig vom M. cremaster externus deckt, verdickt sich zuweilen (in pathologischen Fällen) und ist theils in die Fascia superficialis an der medialen Fläche des Oberschenkels, theils bis in diejenige des Abdomen und zwischen die beiden Crura des vorderen Leistenringes, als sog. *Fascia intercolumnaris* [1]) zu verfolgen, die Manche von der Aponeurose des M. obliquus externus abzuleiten pflegen (vergl. II, 245).

Tunica vaginalis communis. Ueber bindegewebige Anhänge ihrer Aussenfläche s. I, 268.

Männliche Harnröhre.

Die Schleimhautfalte am proximalen Ende der Fossa navicularis fehlt (16 %) oder es sind mehrere über einander sitzende, kleinere Falten vorhanden.

M. urethralis — vergl. Variet. des M. transversus perinaei profundus, S. 151.

Colliculus seminalis. Vor den Ductus ejaculatorii und mehr transversal verläuft beiderseits (selten) eine vom Colliculus ausgehende Falte: *Ala colliculi seminalis*, Flügelfortsatz des Schnepfenhügels. — Sehr selten mündet einer der Ductus ejaculatorii (oder beide) in die Vesicula prostatica ein und mit dieser gemeinschaftlich vermittelst der unpaaren Mündung der letzteren, oder beide Ductus verbinden sich nahe ihrer Mündung zu einem einzigen Kanal.

Samenbläschen.

Der Kanal derselben macht häufig am oberen Ende der Vesicula eine spitzwinklige, aber nach oben abgerundete Umbiegung, oder diesem oberen Ende entspricht ein grösseres mit Ausbuchtungen besetztes Divertikel. Im ersteren Falle ist ein Theil des Kanales anscheinend rückläufig. Vergl. a. II, 501.

Prostata.

Der mittlere Lappen ist öfters nur schwach angedeutet; im höheren Alter dagegen häufig (pathologisch) vergrössert und seine Muskelsubstanz

[1]) s. *Cooperi* s. *Scarpae*.

Weibliche Harnröhre.

Etwas oberhalb der Mitte ihrer Länge ist sie häufig ein wenig verengert; dieser *Isthmus urethrae* ist aber keineswegs dem Isthmus der Pars membranacea der männlichen Harnröhre homolog, da der beim Manne unterhalb des Colliculus seminalis gelegene Abschnitt beim Weibe zum Vestibulum vaginae wird (vergl. I, 253).

Brüste.

Häufig ist die linke weibliche Mamma ganz wenig grösser und schwerer als die rechte.

Ueberzählige *Mammae pectorales accessoriae* oder aber accessorische Brustwarzen finden sich zumeist einseitig — eben so selten bei Männern, als bei Frauen (etwa 0,2 %); sie sind bei ersteren noch mehr rudimentär und wie es scheint linkerseits häufiger[1]) als rechterseits (1,4 : 0,8 %). — Diejenigen sog. accessorischen Brustdrüsen am Rande der Areola und in letzterer selbst, welche — 5 bis 15 an Zahl und von einigen Millimeter Durchmesser — kleine Hervorragungen veranlassen, sind indessen Talgdrüsen (II, 527, Anm. 2), die bei Schwangeren und Säugenden regelmässig sich vergrössern.

Auf dem Warzenhofe können zwei bis drei Brustwarzen sitzen. Oder eine resp. zwei (0,1 %) solche befinden sich unterhalb, sehr selten (0,006 %) oberhalb der normalen Mamma, noch seltener lateralwärts von dieser oder in der Medianlinie. Die Varietät wird sich vermuthlich aus einer embryonalen Veranlagung mehrerer Mammae, wie sie bei manchen Säugethieren normal sind, erklären lassen: beim Menschen verschwinden die überzähligen später gewöhnlich wieder. — Ausser diesen Mammae accessoriae pectorales, die einseitig oder beiderseitig, auch mehrfach (jederseits eine oberhalb und eine unterhalb der normalen Mamma) vorkommen, ist in Ausnahmsfällen eine *Mamma accessoria axillaris* oder *acromialis* oder *dorsalis* oder *femoralis* (am Trochanter major) beobachtet. — Bei Frauen können sie Milch geben.

Die Zahl der Milchgänge beträgt ganz nahe der Papillenspitze häufig 27 bis 30 (W. Krause).

Männliche Brustwarze.

Ihr Abstand von der Medianlinie schwankt zwischen 7 bis 18,5 cm; häufig ist die rechte, seltener die linke Brustwarze etwas weiter davon entfernt, die Areola ist (häufig) ein wenig elliptisch. Ihr Sitz entspricht mitunter der vierten (12—13 %) oder fünften (10—20 %) Rippe; seltener (3—4 %) dem fünften Intercostalraum. (Bei Russen scheint die Brustwarze gewöhnlich am oberen Rande der fünften Rippe sich zu befinden.) — Sie kann sich durch eine Einschnürung theilen, oder es sind nach dem Nabel hin noch zwei oder drei accessorische Brustwarzen vorhanden, die aber zu den grössten Seltenheiten gehören. — Vergl. Brüste.

Beckenhöhle.

Fascia pelvis.

M. ischiopubicus superior. Der Arcus tendineus der Fascia pelvis kann seiner Länge nach verlaufende, nur 1 mm breite Bündel quergestreifter Muskelfasern (die obigen Namen führen mögen — W. Krause) enthalten resp. von oben her bedecken. Er spannt die Fascia pelvis.

---

[1]) Mitchell Bruce, Journal of anatomy and physiology. 1879. Vol. XIII. S. 425.

Fascia perinaei.

Das tiefe Blatt der Fascia perinaei soll häufig eine 0,2 mm dicke Lage glatter Muskelfasern enthalten. — Selten verläuft ein *M. puboperinaealis*[1]) einerseits oder beiderseits vom Schambein zur Fascie oder verbindet sich mit einem der Mm. transversi perinaei oder mit dem M. ischiopubicus inferior (S. 153): *M. pubopudendus.*

Muskeln am Beckenausgange.

M. levator ani. (Vergl. S. 142.) — Vom Ramus superior oss. ischii entspringt zuweilen eine tiefe oder *untere Portion,* welche einestheils oberhalb des M. transversus perinaei superficialis rückwärts geht und über dem M. sphincter ani externus hinter den Anus gelangt, anderentheils an den M. transversus perinaei profundus grenzt und am vorderen Umfange des Anus endigt. — Der M. levator urethrae soll öfters (in 15 % nach Lesshaft[2]) fehlen.

M. transversus perinaei superficialis. Zwei verschiedene Muskeln pflegt man unter diesem Namen zu beschreiben. Der eigentliche wird von dem oberflächlichen Blatt der Fascia perinaei eingewickelt, welches Blatt den M. ischiocavernosus bekleidet und entspringt von dem genannten Blatt unterhalb (der medialen Seite) des Tuber ischii. Derselbe wurde zuerst von Tiedemann[3]) abgebildet, von Theile (1841) für ein aberrirendes Bündel des M. sphincter ani externus gehalten, von Kohlrausch[4]) richtig geschildert, von Lesshaft[5]) dagegen als seltene Varietät (9 %) beschrieben, während er in Wahrheit viel häufiger vorkommt. — Ein anderer früher gewöhnlich M. transversus perinaei superficialis genannter *M. transversus perinaei medius* (Lesshaft) verläuft und inserirt sich wie der vorige, entspringt aber oberhalb des hinteren Endes des M. ischiocavernosus von der medialen Fläche des Ramus inferior oss. ischii und liegt oberhalb des oberflächlichen Blattes der Fascia perinaei. (Er soll nach Lesshaft in 35 % fehlen.) — Hiervon, sowie von seinem Zusammenhange mit benachbarten Muskeln abgesehen, dehnt sich der Ursprung des M. transversus superficialis öfters auf den Ursprung des M. ischiocavernosus, das tiefe Blatt der Fascia perinaei und sogar auf die Fascia pelvis oder die Fascia lata aus, wo letztere den M. gluteus maximus überdeckt: *M. gluteoperinaealis.*

M. transversus perinaei profundus. Dieser Muskel liegt zwischen dem oberflächlichen und tiefen Blatt der Fascia perinaei, nach Lesshaft aber oberhalb des letzteren: er soll in 4 % fehlen. Dies ist scheinbar (und ebenso beim M. urethralis transversus — II, 496) der Fall, wenn die genannten Muskeln sehr blass und dünn sind, auch bei fettreichen Leichen; dann sind sie aber wenigstens microscopisch nachweisbar. Maclise[6]) war der Ansicht, dass die Mm. levator urethrae, urethralis transversus, transversi perinaei superficialis und profundus, nebst dem M. ischiobulbosus ein zusammenhängendes System bilden, in welchem der eine oder andere dieser Muskeln oder letztere sämmtlich (!) öfters fehlen können und sucht daraus die vermeintlich nutz- und endlosen Discussionen über dieselben zu erklären. — In Wahrheit finden sich keine wesentlichen Differenzen und verschieden ist nur die Leichtigkeit der Präparation, die durch reichliches Fettgewebe, blut-

---

1) Schwegel, s. Henle's Jahresbericht der Anatomie für 1859. S. 147. — 2) Archiv für Anatomie und Physiologie. 1873. S. 17. — 3) Tabulae arteriarum. 1822. Tab. XXVI. Fig. 2. — 4) Zur Anatomie und Physiologie der Beckenorgane. 1854. S. 44. — 5) Archiv für Anatomie und Physiologie. 1873. S. 40. — 6) Surgical anatomy. 1856. Pl. XLI.

Weibliche Harnröhre.

Etwas oberhalb der Mitte ihrer Länge ist sie häufig ein wenig verengert; dieser *Isthmus urethrae* ist aber keineswegs dem Isthmus der Pars membranacea der männlichen Harnröhre homolog, da der beim Manne unterhalb des Colliculus seminalis gelegene Abschnitt beim Weibe zum Vestibulum vaginae wird (vergl. I, 253).

Brüste.

Häufig ist die linke weibliche Mamma ganz wenig grösser und schwerer als die rechte.

Ueberzählige *Mammae pectorales accessoriae* oder aber accessorische Brustwarzen finden sich zumeist einseitig — eben so selten bei Männern, als bei Frauen (etwa 0,2 %); sie sind bei ersteren noch mehr rudimentär und wie es scheint linkerseits häufiger[1]) als rechterseits (1,4 : 0,8 %). — Diejenigen sog. accessorischen Brustdrüsen am Rande der Areola und in letzterer selbst, welche — 5 bis 15 an Zahl und von einigen Millimeter Durchmesser — kleine Hervorragungen veranlassen, sind indessen Talgdrüsen (II, 527, Anm. 2), die bei Schwangeren und Säugenden regelmässig sich vergrössern.

Auf dem Warzenhofe können zwei bis drei Brustwarzen sitzen. Oder eine resp. zwei (0,1 %) solche befinden sich unterhalb, sehr selten (0,006 %) oberhalb der normalen Mamma, noch seltener lateralwärts von dieser oder in der Medianlinie. Die Varietät wird sich vermuthlich aus einer embryonalen Veranlagung mehrerer Mammae, wie sie bei manchen Säugethieren normal sind, erklären lassen: beim Menschen verschwinden die überzähligen später gewöhnlich wieder. — Ausser diesen Mammae accessoriae pectorales, die einseitig oder beiderseitig, auch mehrfach (jederseits eine oberhalb und eine unterhalb der normalen Mamma) vorkommen, ist in Ausnahmsfällen eine *Mamma accessoria axillaris* oder *acromialis* oder *dorsalis* oder *femoralis* (am Trochanter major) beobachtet. — Bei Frauen können sie Milch geben.

Die Zahl der Milchgänge beträgt ganz nahe der Papillenspitze häufig 27 bis 30 (W. Krause).

Männliche Brustwarze.

Ihr Abstand von der Medianlinie schwankt zwischen 7 bis 18,5 cm; häufig ist die rechte, seltener die linke Brustwarze etwas weiter davon entfernt, die Areola ist (häufig) ein wenig elliptisch. Ihr Sitz entspricht mitunter der vierten (12—13 %) oder fünften (10—20 %) Rippe; seltener (3—4 %) dem fünften Intercostalraum. (Bei Russen scheint die Brustwarze gewöhnlich am oberen Rande der fünften Rippe sich zu befinden.) — Sie kann sich durch eine Einschnürung theilen, oder es sind nach dem Nabel hin noch zwei oder drei accessorische Brustwarzen vorhanden, die aber zu den grössten Seltenheiten gehören. — Vergl. Brüste.

Beckenhöhle.

Fascia pelvis.

M. ischiopubicus superior. Der Arcus tendineus der Fascia pelvis kann seiner Länge nach verlaufende, nur 1 mm breite Bündel quergestreifter Muskelfasern (die obigen Namen führen mögen — W. Krause) enthalten resp. von oben her bedecken. Er spannt die Fascia pelvis.

---

[1]) Mitchell Bruce, Journal of anatomy and physiology. 1879. Vol. XIII. S. 425.

Fascia perinaei.

Das tiefe Blatt der Fascia perinaei soll häufig eine 0,2 mm dicke Lage glatter Muskelfasern enthalten. — Selten verläuft ein *M. puboperinaealis*[1]) einerseits oder beiderseits vom Schambein zur Fascie oder verbindet sich mit einem der Mm. transversi perinaei oder mit dem M. ischiopubicus inferior (S. 153): *M. pubopudendus.*

Muskeln am Beckenausgange.

M. levator ani. (Vergl. S. 142.) — Vom Ramus superior oss. ischii entspringt zuweilen eine tiefe oder *untere Portion,* welche einestheils oberhalb des M. transversus perinaei superficialis rückwärts geht und über dem M. sphincter ani externus hinter den Anus gelangt, anderentheils an den M. transversus perinaei profundus grenzt und am vorderen Umfange des Anus endigt. — Der M. levator urethrae soll öfters (in 15 % nach Lesshaft[2]) fehlen.

M. transversus perinaei superficialis. Zwei verschiedene Muskeln pflegt man unter diesem Namen zu beschreiben. Der eigentliche wird von dem oberflächlichen Blatt der Fascia perinaei eingewickelt, welches Blatt den M. ischiocavernosus bekleidet und entspringt von dem genannten Blatt unterhalb (der medialen Seite) des Tuber ischii. Derselbe wurde zuerst von Tiedemann[3]) abgebildet, von Theile (1841) für ein aberrirendes Bündel des M. sphincter ani externus gehalten, von Kohlrausch[4]) richtig geschildert, von Lesshaft[5]) dagegen als seltene Varietät (9 %) beschrieben, während er in Wahrheit viel häufiger vorkommt. — Ein anderer früher gewöhnlich M. transversus perinaei superficialis genannter *M. transversus perinaei medius* (Lesshaft) verläuft und inserirt sich wie der vorige, entspringt aber oberhalb des hinteren Endes des M. ischiocavernosus von der medialen Fläche des Ramus inferior oss. ischii und liegt oberhalb des oberflächlichen Blattes der Fascia perinaei. (Er soll nach Lesshaft in 35 % fehlen.) — Hiervon, sowie von seinem Zusammenhange mit benachbarten Muskeln abgesehen, dehnt sich der Ursprung des M. transversus superficialis öfters auf den Ursprung des M. ischiocavernosus, das tiefe Blatt der Fascia perinaei und sogar auf die Fascia pelvis oder die Fascia lata aus, wo letztere den M. gluteus maximus überdeckt: *M. gluteoperinaealis.*

M. transversus perinaei profundus. Dieser Muskel liegt zwischen dem oberflächlichen und tiefen Blatt der Fascia perinaei, nach Lesshaft aber oberhalb des letzteren: er soll in 4 % fehlen. Dies ist scheinbar (und ebenso beim M. urethralis transversus — II, 496) der Fall, wenn die genannten Muskeln sehr blass und dünn sind, auch bei fettreichen Leichen; dann sind sie aber wenigstens microscopisch nachweisbar. Maclise[6]) war der Ansicht, dass die Mm. levator urethrae, urethralis transversus, transversi perinaei superficialis und profundus, nebst dem M. ischiobulbosus ein zusammenhängendes System bilden, in welchem der eine oder andere dieser Muskeln oder letztere sämmtlich (!) öfters fehlen können und sucht daraus die vermeintlich nutz- und endlosen Discussionen über dieselben zu erklären. — In Wahrheit finden sich keine wesentlichen Differenzen und verschieden ist nur die Leichtigkeit der Präparation, die durch reichliches Fettgewebe, blut-

---

1) Schwegel, s. Henle's Jahresbericht der Anatomie für 1859. S. 147. — 2) Archiv für Anatomie und Physiologie. 1873. S. 17. — 3) Tabulae arteriarum. 1822. Tab. XXVI. Fig. 2. — 4) Zur Anatomie und Physiologie der Beckenorgane. 1854. S. 44. — 5) Archiv für Anatomie und Physiologie. 1873. S. 40. — 6) Surgical anatomy. 1856. Pl. XLI.

Weibliche Harnröhre.

Etwas oberhalb der Mitte ihrer Länge ist sie häufig ein wenig verengert; dieser *Isthmus urethrae* ist aber keineswegs dem Isthmus der Pars membranacea der männlichen Harnröhre homolog, da der beim Manne unterhalb des Colliculus seminalis gelegene Abschnitt beim Weibe zum Vestibulum vaginae wird (vergl. I, 253).

Brüste.

Häufig ist die linke weibliche Mamma ganz wenig grösser und schwerer als die rechte.

Ueberzählige *Mammae pectorales accessoriae* oder aber accessorische Brustwarzen finden sich zumeist einseitig — eben so selten bei Männern, als bei Frauen (etwa 0,2 %); sie sind bei ersteren noch mehr rudimentär und wie es scheint linkerseits häufiger[1]) als rechterseits (1,4 : 0,8 %). — Diejenigen sog. accessorischen Brustdrüsen am Rande der Areola und in letzterer selbst, welche — 5 bis 15 an Zahl und von einigen Millimeter Durchmesser — kleine Hervorragungen veranlassen, sind indessen Talgdrüsen (II, 527, Anm. 2), die bei Schwangeren und Säugenden regelmässig sich vergrössern.

Auf dem Warzenhofe können zwei bis drei Brustwarzen sitzen. Oder eine resp. zwei (0,1 %) solche befinden sich unterhalb, sehr selten (0,006 %) oberhalb der normalen Mamma, noch seltener lateralwärts von dieser oder in der Medianlinie. Die Varietät wird sich vermuthlich aus einer embryonalen Veranlagung mehrerer Mammae, wie sie bei manchen Säugethieren normal sind, erklären lassen: beim Menschen verschwinden die überzähligen später gewöhnlich wieder. — Ausser diesen Mammae accessoriae pectorales, die einseitig oder beiderseitig, auch mehrfach (jederseits eine oberhalb und eine unterhalb der normalen Mamma) vorkommen, ist in Ausnahmsfällen eine *Mamma accessoria axillaris* oder *acromialis* oder *dorsalis* oder *femoralis* (am Trochanter major) beobachtet. — Bei Frauen können sie Milch geben.

Die Zahl der Milchgänge beträgt ganz nahe der Papillenspitze häufig 27 bis 30 (W. Krause).

Männliche Brustwarze.

Ihr Abstand von der Medianlinie schwankt zwischen 7 bis 18,5 cm; häufig ist die rechte, seltener die linke Brustwarze etwas weiter davon entfernt, die Areola ist (häufig) ein wenig elliptisch. Ihr Sitz entspricht mitunter der vierten (12—13 %) oder fünften (10—20 %) Rippe; seltener (3—4 %) dem fünften Intercostalraum. (Bei Russen scheint die Brustwarze gewöhnlich am oberen Rande der fünften Rippe sich zu befinden.) — Sie kann sich durch eine Einschnürung theilen, oder es sind nach dem Nabel hin noch zwei oder drei accessorische Brustwarzen vorhanden, die aber zu den grössten Seltenheiten gehören. — Vergl. Brüste.

Beckenhöhle.

Fascia pelvis.

M. ischiopubicus superior. Der Arcus tendineus der Fascia pelvis kann seiner Länge nach verlaufende, nur 1 mm breite Bündel quergestreifter Muskelfasern (die obigen Namen führen mögen — W. Krause) enthalten resp. von oben her bedecken. Er spannt die Fascia pelvis.

---

1) Mitchell Bruce, Journal of anatomy and physiology. 1879. Vol. XIII. S. 425.

Sehr selten (angeblich 1 %) sind accessorische Eierstöcke, *Ovaria accessoria*: kleine rundliche, meist gestielte Körper, welche Eifollikel (I, 278) enthalten, in der Nachbarschaft des Ovarium, die als abgeschnürte Theile des letzteren zu erklären sind. Wie es scheint, kann ihr Vorhandensein durch pathologische Veränderungen vorgetäuscht werden.

Muttertrompeten.

Eine der äusseren Fimbrien, und zwar diejenige, welche bei senkrechter Stellung der Eierstock-Oberflächen am weitesten nach oben gelegen ist, trägt häufig (wenigstens in 23 %) ein kleines Bläschen (sog. Morgagni'sche Hydatide) an ihrem freien Ende, welche Cyste der gestielten Hydatide (II, 491) des Nebenhodens homolog ist (I, 284). Dieselbe ist nicht mit einer aus einem Kanälchen des Parovarium hervorgehenden ähnlichen Cyste zu verwechseln [vergl. Luschka [1]) und Henle [2]]. — Oefters (17 %) sind in der Nachbarschaft des Ostium abdominale (eine oder mehrere) Nebenöffnungen vorhanden.

Gebärmutter.

Oefters ist der Uterus seitlich asymmetrisch geformt und schräg nach der einen oder anderen Seite, auch nach hinten oder nach vorn gerichtet, ohne dass man diese Lage-Aenderungen als pathologische bezeichnen könnte. In anderen Fällen ist der Uterus von regelmässiger Gestalt, liegt aber, bei gleichzeitiger ungleicher Breite und Länge der Ligg. uteri lata und rotunda, schief nach der einen oder anderen Seitenwand des Beckens geneigt.

Rudimentum processus vaginalis peritonei. Dasselbe kann öfters auf einer oder auf beiden Seiten offen sein; es reicht selten bis in das Labium majus hinab.

Mm. recto-uterini. Dieselben können von beiden Seiten her in dem theilweise durch die Fascia pelvis gebildeten und vom Peritoneum überzogenen Wulst, Torus uteri (II, 517), welcher auf dem Medianschnitt (Bd. II. Fig. 316. Nr. *4.* S. 514) an der Hinterfläche der Cervix uteri sichtbar wird, zusammenfliessen (in der Regel nach Luschka) und so einen gemeinschaftlichen *M. retractor uteri* constituiren. Durch Lösung der Todtenstarre der glatten Musculatur oder durch Ausdehnung des Fornix vaginae verstreicht der Torus uteri grösstentheils oder ganz und das Scheidengewölbe wird dann in grösserer Ausdehnung vom Peritoneum überzogen.

Vagina.

Oefters erscheint der Querschnitt der Vagina wie ein liegendes **H** (⊢⊣), dessen Seitenpfeiler sehr niedrig wären.

Das Peritoneum überzieht den Fornix vaginae entweder in seiner ganzen Ausdehnung oder nur bis zur Hälfte der Länge der hinteren Fläche der Vaginalportion: auf eine Strecke von 1—4 cm in der Medianebene (vergl. II, 515 u. 520).

Hymen. Eine an ihrem freien Rande gezackte Falte wird als *Hymen fimbriatus* bezeichnet und als Stehenbleiben auf einer embryonalen Entwicklungsstufe gedeutet [3]), auf welcher eine Papillarwucherung der Schleimhaut überwiegt und es noch nicht zur Bildung einer halbmondförmigen Klappe gekommen ist.

---

1) Anatomie des Menschen. Bd. II, 2. 1864. S. 339. Fig. 47. — 2) Eingeweidelehre. 1874. S. 490 u. Fig. 364, X. — 3) Dohrn, Sitzungsberichte der Marburger naturw. Gesellschaft. 1875. S. 28.

Weibliche Harnröhre.

Etwas oberhalb der Mitte ihrer Länge ist sie häufig ein wenig verengert; dieser *Isthmus urethrae* ist aber keineswegs dem Isthmus der Pars membranacea der männlichen Harnröhre homolog, da der beim Manne unterhalb des Colliculus seminalis gelegene Abschnitt beim Weibe zum Vestibulum vaginae wird (vergl. I, 253).

Brüste.

Häufig ist die linke weibliche Mamma ganz wenig grösser und schwerer als die rechte.

Ueberzählige *Mammae pectorales accessoriae* oder aber accessorische Brustwarzen finden sich zumeist einseitig — eben so selten bei Männern, als bei Frauen (etwa 0,2 %); sie sind bei ersteren noch mehr rudimentär und wie es scheint linkerseits häufiger[1]) als rechterseits (1,4 : 0,8 %). — Diejenigen sog. accessorischen Brustdrüsen am Rande der Areola und in letzterer selbst, welche — 5 bis 15 an Zahl und von einigen Millimeter Durchmesser — kleine Hervorragungen veranlassen, sind indessen Talgdrüsen (II, 527, Anm. 2), die bei Schwangeren und Säugenden regelmässig sich vergrössern.

Auf dem Warzenhofe können zwei bis drei Brustwarzen sitzen. Oder eine resp. zwei (0,1 %) solche befinden sich unterhalb, sehr selten (0,006 %) oberhalb der normalen Mamma, noch seltener lateralwärts von dieser oder in der Medianlinie. Die Varietät wird sich vermuthlich aus einer embryonalen Veranlagung mehrerer Mammae, wie sie bei manchen Säugethieren normal sind, erklären lassen: beim Menschen verschwinden die überzähligen später gewöhnlich wieder. — Ausser diesen Mammae accessoriae pectorales, die einseitig oder beiderseitig, auch mehrfach (jederseits eine oberhalb und eine unterhalb der normalen Mamma) vorkommen, ist in Ausnahmsfällen eine *Mamma accessoria axillaris* oder *acromialis* oder *dorsalis* oder *femoralis* (am Trochanter major) beobachtet. — Bei Frauen können sie Milch geben.

Die Zahl der Milchgänge beträgt ganz nahe der Papillenspitze häufig 27 bis 30 (W. Krause).

Männliche Brustwarze.

Ihr Abstand von der Medianlinie schwankt zwischen 7 bis 18,5 cm; häufig ist die rechte, seltener die linke Brustwarze etwas weiter davon entfernt, die Areola ist (häufig) ein wenig elliptisch. Ihr Sitz entspricht mitunter der vierten (12—13 %) oder fünften (10—20 %) Rippe; seltener (3—4 %) dem fünften Intercostalraum. (Bei Russen scheint die Brustwarze gewöhnlich am oberen Rande der fünften Rippe sich zu befinden.) — Sie kann sich durch eine Einschnürung theilen, oder es sind nach dem Nabel hin noch zwei oder drei accessorische Brustwarzen vorhanden, die aber zu den grössten Seltenheiten gehören. — Vergl. Brüste.

Beckenhöhle.

Fascia pelvis.

M. ischiopubicus superior. Der Arcus tendineus der Fascia pelvis kann seiner Länge nach verlaufende, nur 1 mm breite Bündel quergestreifter Muskelfasern (die obigen Namen führen mögen — W. Krause) enthalten resp. von oben her bedecken. Er spannt die Fascia pelvis.

---

[1]) Mitchell Bruce, Journal of anatomy and physiology. 1879. Vol. XIII. S. 425.

Fascia perinaei.

Das tiefe Blatt der Fascia perinaei soll häufig eine 0,2 mm dicke Lage glatter Muskelfasern enthalten. — Selten verläuft ein *M. puboperinaealis*[1]) einerseits oder beiderseits vom Schambein zur Fascie oder verbindet sich mit einem der Mm. transversi perinaei oder mit dem M. ischiopubicus inferior (S. 153): *M. pubopudendus.*

Muskeln am Beckenausgange.

M. levator ani. (Vergl. S. 142.) — Vom Ramus superior oss. ischii entspringt zuweilen eine tiefe oder *untere Portion,* welche einestheils oberhalb des M. transversus perinaei superficialis rückwärts geht und über dem M. sphincter ani externus hinter den Anus gelangt, anderentheils an den M. transversus perinaei profundus grenzt und am vorderen Umfange des Anus endigt. — Der M. levator urethrae soll öfters (in 15 % nach Lesshaft[2]) fehlen.

M. transversus perinaei superficialis. Zwei verschiedene Muskeln pflegt man unter diesem Namen zu beschreiben. Der eigentliche wird von dem oberflächlichen Blatt der Fascia perinaei eingewickelt, welches Blatt den M. ischiocavernosus bekleidet und entspringt von dem genannten Blatt unterhalb (der medialen Seite) des Tuber ischii. Derselbe wurde zuerst von Tiedemann[3]) abgebildet, von Theile (1841) für ein aberrirendes Bündel des M. sphincter ani externus gehalten, von Kohlrausch[4]) richtig geschildert, von Lesshaft[5]) dagegen als seltene Varietät (9 %) beschrieben, während er in Wahrheit viel häufiger vorkommt. — Ein anderer früher gewöhnlich M. transversus perinaei superficialis genannter *M. transversus perinaei medius* (Lesshaft) verläuft und inserirt sich wie der vorige, entspringt aber oberhalb des hinteren Endes des M. ischiocavernosus von der medialen Fläche des Ramus inferior oss. ischii und liegt oberhalb des oberflächlichen Blattes der Fascia perinaei. (Er soll nach Lesshaft in 35 % fehlen.) — Hiervon, sowie von seinem Zusammenhange mit benachbarten Muskeln abgesehen, dehnt sich der Ursprung des M. transversus superficialis öfters auf den Ursprung des M. ischiocavernosus, das tiefe Blatt der Fascia perinaei und sogar auf die Fascia pelvis oder die Fascia lata aus, wo letztere den M. gluteus maximus überdeckt: *M. gluteoperinaealis.*

M. transversus perinaei profundus. Dieser Muskel liegt zwischen dem oberflächlichen und tiefen Blatt der Fascia perinaei, nach Lesshaft aber oberhalb des letzteren: er soll in 4 % fehlen. Dies ist scheinbar (und ebenso beim M. urethralis transversus — II, 496) der Fall, wenn die genannten Muskeln sehr blass und dünn sind, auch bei fettreichen Leichen; dann sind sie aber wenigstens microscopisch nachweisbar. Maclise[6]) war der Ansicht, dass die Mm. levator urethrae, urethralis transversus, transversi perinaei superficialis und profundus, nebst dem M. ischiobulbosus ein zusammenhängendes System bilden, in welchem der eine oder andere dieser Muskeln oder letztere sämmtlich (!) öfters fehlen können und sucht daraus die vermeintlich nutz- und endlosen Discussionen über dieselben zu erklären. — In Wahrheit finden sich keine wesentlichen Differenzen und verschieden ist nur die Leichtigkeit der Präparation, die durch reichliches Fettgewebe, blut-

---

1) Schwegel, s. Henle's Jahresbericht der Anatomie für 1859. S. 147. — 2) Archiv für Anatomie und Physiologie. 1873. S. 17. — 3) Tabulae arteriarum. 1822. Tab. XXVI. Fig. 2. — 4) Zur Anatomie und Physiologie der Beckenorgane. 1854. S. 44. — 5) Archiv für Anatomie und Physiologie. 1873. S. 40. — 6) Surgical anatomy. 1856. Pl. XLI.

gefüllte Venen, Abmagerung und Schwäche der Muskeln allerdings beträchtlich erschwert zu werden vermag. Hiernach ergibt sich, dass die angeführten Procentzahlen kein Vertrauen verdienen, weil — offenbar unter dem Einfluss einer durch Gruber veranlassten Praeoccupation — als M. transversus perinaei medius künstlich abgetrennte hintere Bündel des M. transversus perinaei profundus mitgezählt worden sein dürften. Der letztgenannte Muskel soll beim Weibe aus glatten Muskelfasern bestehen können (Henle, 1874 — vergl. über die Schwierigkeiten seiner Präparation Luschka [1]).

M. ischiocavernosus. **Beim Manne** können die unteren, lateralen und medialen Fasern des Muskels künstlich mehr oder weniger leicht in entsprechend getrennte Portionen gesondert werden. Erstere entstehen von den Rr. inferiores oss. ischii und pubis, die mediale Abtheilung vom R. inferior oss. pubis allein. — Mit den erstgenannten Fasern hängen (selten) einzelne Bündel der Mm. sphincter ani externus oder transversus perinaei superficialis zusammen. Auch sind die medialen Fasern öfters in zwei Schichten getheilt, von denen die oberflächliche sich mit der Insertion der unteren Fasern verbindet, während die tiefe Schicht sich direct an die Tunica albuginea des Corpus cavernosum penis anheftet. — Der Uebergang der Fasern des Muskels in die Fascia penis fehlt (häufig?), oder diese Fasern stellen (selten) einen gesonderten Muskel dar, den

M. pubocavernosus [2]), Aufheber des Penis. Derselbe ist ein selten (nur bei Männern und angeblich in 10 %) vorkommendes, kleines, längliches Muskelbündel, welches jederseits von der vorderen Fläche der Symphysis pubis entspringt, nach vorn zum Dorsum des Penis läuft und in die Tunica albuginea des Corpus cavernosum sich inserirt. Hebt den Penis. Der Muskel ist bei Säugethieren (z. B. beim Kaninchen [3]) constant; derselbe wurde von Theile (1841) als Bündel des M. bulbocavernosus, von den Meisten als abgezweigtes Bündel des M. ischiocavernosus aufgefasst, von Houston [4]) als constanter M. compressor venae dorsalis penis beschrieben.

Beim Weibe gehen (selten) einige der medialen Fasern des M. ischiocavernosus in das Lig. pubovesicale medium über.

M. bulbocavernosus. Ist häufig (nach Einigen in der Regel) durch Bindegewebe in drei Abtheilungen gesondert. Die *oberflächliche Portion* endigt theils in dem Winkel zwischen der Vereinigungsstelle der Crura penis oberhalb des Bulbus urethrae: *M. compressor bulbi proprius*, theils in der Fascia penis auf dem Dorsum penis: *M. bulbocavernosus proprius* [5]). — Die *mittlere Portion* (auch tiefere Lage genannt) wird durch die oberflächliche von unten her bedeckt, ihre Fasern verlaufen mehr sagittal; sie inserirt sich an die unteren und lateralen Flächen des Corpus cavernosum urethrae. Mit dieser Portion hängen die Muskelfasern zusammen, welche der M. transversus perinaei superficialis oder medius (S. 151) an den M. bulbocavernosus abgibt (II, 535); sie bilden häufig (35 %? [6]) einen gesonderten *M. ischiobulbosus* [7]). Derselbe entspringt vom Tuber ischii, geht an das Corpus cavernosum urethrae 14 bis 20 mm vor dem Bulbus urethrae und darf nicht mit Bündeln des M. transversus perinaei profundus, die von beiden Seiten her sich oberhalb des Bulbus urethrae kreuzen, verwechselt werden, ist auch dem M. ischio-

---

1) Zeitschrift für rationelle Medicin. 1858. Bd. V. S. 119. — 2) s. *levator penis* s. *compressor venae dorsalis penis*. Aufheber der Ruthe. — 3) W. Krause, Anatomie des Kaninchens. 1868. S. 177. — 4) Dublin hospital reports. Vol. V. 1830. (Vergl. 1ste Aufl. 1838. S. XVIII.) — 5) s. *constrictor radicis penis*. — 6) Nach Lesshaft l. c. S. 49, vergl. Variet. des M. transversus perinaei superficialis. S. 151. — 7) s. *accelerator lateralis* s. *accelerator accessorius* s. *dilatator urethrae* s. *ischiocavernosus urethrae* s. *retractor urethrae* s. *erector accessorius* s. *Caput accessorium m. bulbocavernosi*.

bulbosus beim Weibe (II, 535) nicht homolog. — Die dritte oder *tiefe Portion, M. compressor hemisphaerium bulbi,* umfasst ringförmig mit querlaufenden Muskelfasern den Bulbus urethrae vor seiner oberen Wölbung und dicht vor dem proximalen Ende der Pars cavernosa urethrae sehnig die Harnröhre, mit der Sehne des gleichnamigen Muskels der anderen Körperhälfte in der Medianlinie zusammenfliessend.

M. ischiopubicus inferior [1]). Entspringt sehnig vom Lig. falciforme (II, 118), inserirt sich ebenfalls sehnig am unteren Rande der Symphysis pubis und bedeckt eine Communicationsvene zwischen dem Plexus pudendalis und den Vv. obturatoriae. Ist häufiger (25 %) bei Männern.

M. constrictor pudendi. Einige seiner Muskelbündel endigen (nach Henle, 1864, regelmässig) in der Schleimhaut des Vestibulum zwischen Clitoris und Harnröhrenmündung. — Selten hängen mit seinen vorderen Enden Muskelfasern zusammen, die beiderseits am Lig. suspensorium clitoridis entspringen; sie scheinen dem M. pubocavernosus (S. 152) homolog zu sein.

Glandula coccygea. — Vergl. II, 537 und I, 325.

Bauchfell.

Bursa omentalis. Durch eine seröse Falte, *Lig. gastropancreaticum,* der hinteren Magenwand, an welcher die A. coronaria ventriculi sinistra und die V. coronaria ventriculi verlaufen und die sich von der Cardia zum Pancreas erstreckt, wird der Binnenraum der Bursa omentalis gewöhnlich in eine rechte obere kleinere und linke untere grössere Abtheilung unvollständig gesondert. In die obere ragt der Lobus caudatus der Leber hinein.

Omentum majus. Das rechte Ende des Lig. colicum des grossen Netzes setzt sich als absteigende Peritonealfalte, *Lig. colicum Halleri,* mehr oder weniger weit nach unten auf das Colon adscendens fort. Sehr selten erstreckt sich (bei Kindern) die Bursa omentalis in dasselbe.

Fossa duodenojejunalis, Duodenaltasche. Sie befindet sich häufig (73—78 %, wobei aber pathologisch verschlossene Gruben Erwachsener mitgerechnet sind; richtiger dürften 53—60 % angenommen werden) an der Uebergangsstelle der Pars horizontalis inferior duodeni in das Jejunum; sie liegt an der linken Seite der Wirbelsäule und wird oben und unten von zwei niedrigen Peritonealfalten, *Plicae duodenomesocolicae superior* et *inferior* [2]) begrenzt. Die obere Falte kommt vom Pancreas, die untere von der Gegend des dritten Lendenwirbels.

Längs des linken Seitenrandes des Bodens der Grube verläuft die V. mesenterica parva in nach rechts etwas concavem Bogen: und nahe der Plica duodenomesocolica superior erstreckt sich zuweilen die A. colica sinistra. Die Fossa duodenojejunalis endigt nach rechts hin blind, indem sie zwischen dem linken Umfange der Pars horizontalis inferior des Duodenum und der Aorta abdominalis eindringt; nach links ist sie offen.

Saccus lienalis. Als *Lig. phrenicocolicum* [3]) wird der zu einer Falte sich erhebende obere etwas verbreiterte Rand des linken Blattes des Mesocolon descendens bezeichnet. Die Falte entspringt von der Pars costalis des Diaphragma in der Höhe der 10ten und 11ten linken Rippen, läuft schräg unterhalb des unteren Endes der Milz und des Lig. colicolienale zur Flexura coli sinistra. Hinter dem und oberhalb des Ligamentes befindet sich gewöhnlich eine flache, von demselben begrenzte Grube, Saccus lienalis, für das untere Ende der Milz.

---

1) s. *ischiopubicus.* — 2) s. *Plica duodenojejunalis.* — 3) s. *pleurocolicum.*

Fossa ileocoecalis anterior[1]). Liegt am oberen Rande der Einmündungsstelle des Ileum in das Colon; wird hinten vom Ileum, lateralwärts vom Coecum, vorn von einer *Plica ileocoecalis anterior* begrenzt, in deren freiem Rande ein (bei Embryonen stärkerer) Zweig[2]) der A. ileocolica verläuft. Nach links und oben ist die Grube offen; bei Erwachsenen ist sie gewöhnlich auf eine kleine Furche reducirt. Sie kommt in Form einer kleinen engen Spalte sehr häufig vor. — Ueber die Fossa ileocoecalis (posterior) vergl. S. 149 u. II, 460.

Fossa coecalis. Von der Vorderfläche des M. iliacus erhebt sich häufig das Peritoneum zu einer Falte, *Lig. colicum dextrum*[3]), welche an den lateralen rechten Umfang des Coecum sich begibt. Dadurch wird an der hinteren Bauchwand eine nach oben offene Grube des Peritoneum parietale gebildet, in der das untere Ende des Coecum ruht.

Fossa subcoecalis. Ist seltener (30 %) als die vorige, erstreckt sich zwischen Colon adscendens und hinterer Bauchwand nach oben; ihre Mündung sieht nach unten oder nach links und liegt hinter dem Coecum. — Henle (1875) scheint sie für eine vergrösserte Fossa ileocoecalis (posterior) zu halten.

Fossa paracoecalis. Ist die seltenste unter den am Coecum vorkommenden Peritonealtaschen und seltener als die vorige: liegt lateralwärts neben dem Coecum.

Fossa iliacosubfascialis. Entsteht (sehr selten) durch eine stärkere Einbuchtung der Fascia iliaca hinter die Sehnen-Insertion des M. psoas minor; sie kann das Coecum und einen Theil des Colon descendens aufnehmen. Ist sie nur angedeutet (in der Norm[4]), so wird sie *Fovea fasciae iliacae* genannt und betheiligt sich an der Einsenkung des Peritoneum: *Fovea peritonealis fossae iliacae* s. *Hesselbachii*[4]).

Fossa intersigmoidea. Zwischen dem unteren Ende der Wurzel des Mesenterium und der Wurzel des Mesocolon der Flexura sigmoidea erhebt sich das Parietalblatt des Peritoneum häufig an der hinteren Bauchwand zu einer niedrigen Falte, *Lig. mesenterico-mesocolicum.* Am unteren Ende des letzteren liegt eine nach oben convexe Umbiegungsstelle des Mesocolon der Flexura sigmoidea, die zu beiden Seiten von der Wurzel des Theiles des Mesocolon descendens umgeben wird, welcher den beiden correspondirenden Schenkeln der Flexura sigmoidea angehört und die letzteren nach abwärts begleitet. Zwischen den zu diesen Schenkeln gehörenden Blättern des Mesocolon findet sich sehr häufig (60—85 %) an der hinteren Bauchwand links neben der Wirbelsäule und oberhalb des Promontorium die Mündung der nach unten offenen Fossa intersigmoidea peritonei, welche sich hinter dem Parietalblatt des Peritoneum ungefähr bis zum unteren Ende der A. mesenterica inferior in die Höhe zieht und nach oben blind geschlossen ist. Ihre Länge beträgt beispielsweise 3 cm; ihre Weite 1 cm; häufig sind aber die Dimensionen geringer oder die Mündung verengert. Von dem Lig. mesenterico-mesocolicum ist die Entstehung der Fossa intersigmoidea unabhängig.

Fossa phrenicohepatica. In Folge einer relativen Volum-Verminderung, welche das linke Ende des linken Leberlappens beim Erwachsenen im Vergleich zum Fötus und Neugeborenen erfährt, bildet sich, nahe am linken Ende des Lig. triangulare sinistrum, häufig eine dreieckige Falte,

---

1) s. *superior.* — 2) *Ramus anterior der A. coecalis* (Bochdalek). — 3) s. *Lig. intestini coeci.* — 4) Vergl. Gruber, Archiv für pathologische Anatomie. 1876. Bd. 68. S. 279.

Plica ligamenti triangularis sinistri[1]). Dieselbe hat die Form eines frontal gestellten, mit der Spitze nach links, mit der Basis nach rechts gerichteten Dreieckes; ihr oberer Rand setzt den oberen, scharfen, hinter dem Lig. triangulare sinistrum gelegenen Rand des linken Leberlappens fort. Auf diese Art entsteht eine hinter dem Lig. triangulare sinistrum, vor dem Ende des linken Leberlappens und der genannten Plica gelegene Fossa phrenicohepatica (posterior). Nach unten wird dieselbe durch die Anheftung des Lig. triangulare sinistrum an den linken Leberlappen begrenzt, nach oben und nach rechts hin ist sie offen, nach links läuft sie schmal und spitz aus und stellt im Ganzen eine enge Spalte dar.

Es kann nun sowohl der freie Rand der Plica lig. triangularis sinistri, als dieses Ligament selbst mit dem Peritonealüberzug des Zwerchfelles (pathologisch) verwachsen. In diesen Fällen entsteht eine übrigens geschlossene, nur nach rechts hin offene *Bursa phrenicohepatica posterior* resp. *anterior*. Letztere scheint häufiger (10 bis 48 %) zu sein, als die erstere (3 %).

Da die Plica lig. triangularis sinistri durch Rückbildung des ursprünglich in sie eingelagerten Randes des linken Leberlappens entsteht, so erklärt es sich, dass häufig Reste desselben: einzelne Klümpchen von Lebersubstanz, Vasa aberrantia hepatis (I, 228), und Blutgefässe in der genannten Plica angetroffen werden.

Die Milz grenzt öfters ohne Dazwischenkunft des Peritoneum an die linke Nebenniere, indem das obere Ende ihres hinteren stumpferen Randes durch Bindegewebe mit der Vorderfläche der Nebenniere verbunden ist.

Coecum. Ueber die seröse Umhüllung des Coecum existirt ein Wortstreit (S. 142).

Plicae rectovesicales. Sie fliessen öfters in eine einzige Falte zusammen, die dem Peritonealüberzuge des Uterus homolog sein würde.

Die Excavatio rectovesicalis erstreckt sich in der Norm nach Langer[2]) bis zum Niveau der Einmündungen der Ureteren in die Harnblase.

Ueber die Fossa ovarii des Peritoneum s. II, 510.

Varietäten des Herzens und der Blutgefässe.

Varietäten des Herzens.

Pericardium.

Das parietale Blatt fehlt (äusserst selten) ganz oder ist nur in Rudimenten vorhanden. — Häufig verbinden festere Bindegewebszüge die oberhalb des Arcus aortae gelegene Parthie des fibrösen Blattes mit dem Körper des dritten Rückenwirbels: *Lig. pericardiacum superius*. — Eben solche aber schmalere Faserzüge gehen vom vierten Rückenwirbel zum Arcus aortae oder zuweilen vom siebenten Rückenwirbel zur Adventitia der linken Aussenfläche der Aorta descendens thoracica.

Pars membranacea septi. Enthält zuweilen (10 %) quergestreifte(?) Muskelfasern in verschiedener Ausbildung.

[1]) v. Brunn (Zeitschrift für Anatomie und Entwicklungsgeschichte. 1875. Bd. I. S. 205) beschreibt den unteren Theil des vor der Plica lig. triangularis sinistri gelegenen Abschnittes des Lig. triangulare sinistrum als vordere Parthie einer horizontalen 0,5—3 cm breiten Platte, auf welcher das eigentliche Lig. triangulare sinistrum senkrecht aufgesetzt sei. In der natürlichen Lage der Leber steht aber sowohl der genannte untere Theil des Lig. triangulare sinistrum, als die Plica desselben fast senkrecht, nur wenig schräg nach vorn gerichtet, und die letztere liegt dem oberen Theil des genannten Abschnittes des Lig. triangulare sinistrum dicht an. — [2]) Medicinische Jahrbücher der k. k. Gesellschaft der Aerzte zu Wien. 1862.

Bau des Herzens.

Häufig verläuft ein Muskelbündel an der oberen vorderen Fläche beider Vorhöfe von der linken Auricula zur rechten oder zum Anfang der V. cava superior. — Häufig inseriren sich einzelne Chordae tendineae an der Innenwand der Ventrikel anstatt an den Atrioventricularklappen: es sind sehnig gewordene Abschnitte der betreffenden Mm. papillares.

Am freien Rande der Atrioventricularklappen finden sich beim Erwachsenen zuweilen, beim Neugeborenen regelmässig einige (6—10[1]) oder (20—30[2]) hirsekorngrosse *Noduli Albini*, aus fibrösem Bindegewebe und elastischen Fasern bestehend. Von häufig vorkommenden pathologischen Verdickungen unterscheiden sie sich durch das Fehlen der in letzteren auftretenden regressiven Fett- oder Kalk-Metamorphose. Sie sind in Wahrheit Reste des embryonalen Klappenwulstes (II, 549).

Rechtes Atrium.

Zuweilen (5 %) hängt die Valvula Thebesii mit der Valvula Eustachii zusammen. — Eine Communication des linken und rechten Atrium vermittelst der Fossa ovalis findet sich durchschnittlich in 42 %. — Die Zahl derjenigen Foramina Thebesii, welche Mündungen von Vv. minimae cordis darstellen, schwankt zwischen 1 bis 3 und 10 bis 12.

Rechter Ventrikel.

An der Valvula tricuspidalis sind häufig (ca. 30 %) nur zwei Zipfel vorhanden, indem der vordere vom hinteren Zipfel sich nicht scharf abtrennt. — Ihr Anheftungsrand verläuft zuweilen am unteren oder am oberen Rande der Pars membranacea septi, welche dadurch entweder vom rechten Ventrikel oder vom rechten Atrium ausgeschlossen wird. — Sehr selten geht ein musculöser Streifen (*moderator band*) vom Septum zur lateralen Innenwand des Ventrikels, welcher mit einigen Chordae der Valvula tricuspidalis zusammenhängen kann. — Vergl. auch Variet. des linken Ventrikels.

Auch im Septum ventriculorum finden sich Foramina Thebesii bedeckt vom medialen Zipfel der Valvula tricuspidalis (in der Regel nach Bochdalek[3]).

Linkes Atrium.

Enthält 1 bis 8 Foramina Thebesii (Vv. minimae cordis), selten gar keines.

Linker Ventrikel.

Das Ostium atrioventriculare ist doppelt vorhanden und die Valvula mitralis getheilt, so dass beide Oeffnungen geschlossen werden können (einmal beobachtet[4]). Zuweilen sind (seltener an der Aorta als an der A. pulmonalis) nur zwei oder vier Semilunarklappen vorhanden; häufig ist ein etwa 1 mm breiter Saum am freien Rande der letzteren durch eine demselben parallele, von dem einen oder von beiden Enden der Klappe bis an den Nodulus Arantii reichende, freie Spalte vom übrigen Theil der Klappe abgetrennt: letztere ist durchbrochen, ohne dadurch insufficient zu werden.

Varietäten der Arterien.

Diese Varietäten entstehen durch abnorme Entwicklung normaler Anastomosen. Ursprünglich ist das arterielle wie das venöse System jedes ein Röhrensystem, welches die Organe auf das Vollständigste durchdringt. Indem

---

1) Bernays, Gegenbaur's Morphologisches Jahrbuch. Bd. II. 1876. S. 511. — 2) Albini, Wochenschr. der k. k. Gesellschaft der Aerzte zu Wien. 1856. S. 404. — 3) Archiv für Anatomie und Physiologie. 1866. S. 302. — 4) Greenfield, Transactions of the pathological society of London. 1876. S. 128.

einzelne bestimmte Theile dieses Maschenwerkes sich erweitern, zugleich eine mehr gerade Richtung einhaltend, entstehen die grösseren und kleineren Arterien, während die übrigen Maschen auf der Stufe von Capillaren stehen bleiben. Wenn nun einzelne benachbarte oder ferner gelegene Maschen sich stärker erweitern, während diejenigen, bei denen dies gewöhnlich der Fall ist, zurückbleiben oder ganz obliteriren, durch Blutgerinnung verstopft werden u. s. w., entstehen abnorm verlaufende vicariirende Arterien. Am einfachsten ergibt sich das Verhältniss aus der *Inselbildung*: eine Arterie theilt sich in zwei mitunter gleich weite Aeste, die sich nach kurzem Verlauf gewöhnlich unter spitzem Winkel wieder vereinigen, ganz wie sie sich getrennt hatten. So entsteht eine rautenförmige oder elliptische Masche.

Die baumförmige Verzweigungsform der grösseren Arterien beruht auf einseitiger Entwicklung einzelner Gefässmaschen, da in letzter Instanz alle peripherischen Blutgefässe unter einander zusammenhängen: in dem Wettstreit beider Maschen gewinnt die eine schliesslich die Oberhand, die engere obliterirt oder wird bei der Präparation nicht mit-injicirt und abgeschnitten.

Die Arterien-Varietäten lassen sich in folgende Abtheilungen bringen:

1) Eine Arterie fehlt und ihr Verbreitungsbezirk wird von Zweigen benachbarter Arterien versorgt. Häufig ereignet es sich, dass von den zwei oder mehreren Arterien, die für ein Organ bestimmt sind, die eine ungewöhnlich stark entwickelt, die andere dagegen kurz und dünn, verkümmert ist. Diese Verhältnisse finden sowohl bei den Arterien statt, welche paarweise vorhanden, in beiden Körperhälften einander entsprechen: als noch häufiger bei den in einer Körperhälfte nahe neben einander entspringenden und verlaufenden Arterien.

2) Der Ursprung ist verändert. Dies kommt am häufigsten vor. Die Arterie entspringt mehr proximalwärts resp. dem Herzen näher von einem grösseren Stamm. Oder sie entsteht weiter distalwärts. Derartige werden als *aufwärtsgerückte* resp. *abwärtsgerückte Aeste* bezeichnet. Oder ein benachbarter Stamm gibt die Arterie ab: *überzählige Aeste*. Letztere können einestheils demselben Hauptstamm angehören, dessen Ast die normale Arterie sein würde; andererseits kann der Hauptstamm auch ein verschiedener aber benachbarter sein. In allen diesen Fällen ist öfters an der normalen Ursprungsstelle wenigstens ein sehr feines Gefäss vorhanden, welches mit dem abnorm entsprungenen anastomosirt. — Ferner können Arterien gemeinsam entspringen, die eigentlich getrennten Ursprung haben. Endlich kommt es vor, dass das Verbreitungsgebiet der variirenden Arterie (wie es auch in der Norm bei einigen Blutgefässen der Fall ist: I, 304) mehr proximalwärts liegt, als ihr Ursprung: die Arterie ist *rückläufig*.

3) Abnormitäten der Lage resp. des Verlaufes. Solche Varietäten sind in praktisch-chirurgischer Beziehung, z. B. bei Arterien-Unterbindungen, oft von der grössten Wichtigkeit. Sie combiniren sich öfters mit Varietäten im Ursprung. Seltener geht eine Arterie durch eine Oeffnung oder einen Knochenkanal, die eigentlich nicht für sie bestimmt sind.

4) Accessorische oder überzählige Arterien sind solche, die im normalen Körper nicht vorhanden sind, vielmehr Wiederholungen normaler Arterien darstellen. Sie sind meist kleiner als die gleichzeitig anzutreffenden normalen Arterien und werden nach Analogie mit diesen benannt: z. B. *A. renalis accessoria*, die aus der Aorta, aber auch aus der A. iliaca communis kommen kann. — Sind die anomalen Arterien ohne alle Analogien mit normalen, so entstehen sie meistens aus erweiterten Anastomosenketten, z. B. die *A. mammaria lateralis* (S. 165), oder aus erweiterten

ferner gelegenen Maschen: *Aa. aberrantes*; sie erhalten jedesmal besondere Namen[1]). Wie früher (S. 60) bemerkt, können hier nur die wichtigeren Gefäss-Varietäten berücksichtigt werden: wegen der Details, Literatur etc. ist auf W. Krause's Darstellung in Henle's Handbuch der systematischen Anatomie (Gefässlehre, Erste Aufl. 1868. Zweite Aufl. 1876) zu verweisen.

Varietäten der Arterien des Aortensystems.

Aorta adscendens.

Aa. coronariae cordis. Sie entspringen tiefer als normal (12 %), so dass ihre Mündungen während der Herzsystole von den Aortenklappen vollständig bedeckt werden können. Oder sie entstehen (12 %) höher als normal aus dem Arcus aortae oder aus der A. subclavia und ihre Mündungen können während der Herzsystole nicht einmal theilweise (II, 577) von den Aortenklappen verdeckt werden. — Eine der beiden Arterien ist ungewöhnlich klein und wird durch Aeste der anderen ersetzt. Nach Halbertsma[2]) ist in der Norm (80 %) die A. coronaria cordis sinistra dicker als die dextra: die Durchmesser verhalten sich im Mittel wie 10:6,9.

Häufig sind eine (oder zwei) *Aa. coronariae cordis accessoriae* vorhanden: selbständig gewordene Aeste der linken, selten der rechten A. coronaria cordis. Namentlich entspringt der Zweig der A. coronaria dextra für die Wurzel der A. pulmonalis häufig selbständig aus dem vorderen Sinus Valsalvae, selten (2 %) der an der hinteren Wand der Aorta adscendens verlaufende Zweig der A. auricularis dextra; ebenfalls selten (2 %) aus dem hinteren linken Sinus eine im Sulcus atrioventricularis verlaufende A. coronaria sinistra accessoria. — Häufig entspringen aus der A. coronaria dextra oder aus dem vorderen Sinus Valsavae, selten aus dem linken hinteren Sinus *Aa. adiposae*, welche das Fett des Pericardium an der Vorderseite der Ostia arteriosa versorgen.

Arcus aortae.

Derselbe theilt sich und bildet eine Insel, welche den Oesophagus oder häufiger auch die Luftröhre umschliesst. — Es entspringen nur 1—2 oder bis 7 grosse Gefässe aus dem Arcus. — Der letztere fehlt und die Aorta theilt sich in eine aufsteigende und absteigende Aorta.

Zwei Aeste. Oder es entspringen die Aa. carotis communis und subclavia jeder Seite oder beide Carotiden und beide Aa. subclaviae gemeinschaftlich. Oder die A. carotis sinistra aus der A. anonyma [11 %, Quain[3]); die übrigen vorher erwähnten Abweichungen sind Raritäten].

Drei Aeste. Wenn die Zahl der Aeste wie in der Norm ist, so kann doch die Reihenfolge eine andere oder ein gemeinschaftlicher Stamm für beide Carotiden, *Truncus bicaroticus* (sehr selten), vorhanden sein; oder die A. carotis sinistra entspringt aus der A. anonyma, die A. vertebralis sinistra aus dem Arcus.

Vier Aeste entstehen durch Zerfall der A. anonyma oder durch Ursprung der A. vertebralis sinistra aus dem Arcus.

Fünf Aeste sind vorhanden in Folge des Ursprunges beider Aa. vertebrales aus dem Arcus, oder weil die A. anonyma zerfällt und zugleich die A. vertebralis sinistra aus dem Arcus entsteht.

---

1) Zuweilen den einer Vene, die in der Norm von keiner Arterie begleitet wird, z. B. A. thyreoidea ima (S. 159). — 2) Ontleedkundige Aanteekeningen. 1863. S. 23. — 3) Anatomy of arteries of the human body. 1844.

Um sechs Aeste hervorzubringen (sehr selten), tritt zu letzterem Fall noch die A. vertebralis dextra, oder bei doppeltem Arcus entspringen die Aa. subclaviae, Aa. carotides externae und internae jede gesondert.

Der Arcus der Aorta kann sich über den rechten Bronchus krümmen und die Aorta descendens thoracica mehr oder weniger weit an der rechten Seite der Wirbelsäule verlaufen. Diese und auch die vorigen Varietäten am Aortenbogen erklärt die Entwicklungsgeschichte. Die vierte Kiemenarterie (II, 552) wird linkerseits zum Arcus aortae (Fig. 19. Nr. *4*), rechterseits zur A. subclavia dextra. Obliterirt die linke frühzeitig, so erweitert sich die rechte und krümmt sich über den Bronchus dexter in die Brusthöhle. Die A. vertebralis dextra entsteht in der Norm aus der rechten vierten Kiemenarterie (A. subclavia dextra). Rückt der Ursprung der A. vertebralis sinistra von der A. subclavia sinistra auf den Arcus aortae, so wird dadurch eine Symmetrie der linken und rechten Körperhälfte hergestellt, die sonst nicht vorhanden ist. Denn der Arcus ist die vierte linke Kiemenarterie.

Fig. 19.

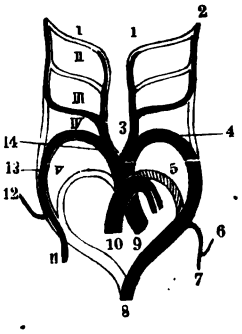

Schema zur Entwicklung der grossen Arterien aus den fünf Kiemenarterien. Die permanenten Stämme sind dunkel, die vergänglichen hell. *I—V* Erste bis fünfte rechte Kiemenarterie. *1* A. carotis externa sinistra. *2* A. carotis interna sinistra. *3* A. carotis communis. *4* Arcus aortae. *5* Ductus arteriosus Botalli. *6* A. vertebralis sinistra. *7* A. axillaris sinistra. *8* Aorta descendens thoracica. *9* Aorta adscendens. *10* A. pulmonalis communis. *11* A. axillaris dextra. *12* A. vertebralis dextra. *13* A. subclavia dextra. *14* A. anonyma.

Von den geschilderten überzähligen Arterien-Ursprüngen aus dem Arcus aortae sind diejenigen Fälle ganz verschieden, wo untergeordnete Zweige denselben Ursprung nehmen. Man darf dieselben daher nicht einfach zusammen addiren — wobei z. B. sieben Aeste (S. 158) herauskommen würden. Es sind die Aa. thymica sinistra, mammaria interna dextra, A. thyreoidea inferior und eine

A. thyreoidea ima[1]), die von der A. thyreoidea inferior, insofern letztere auch aus der Aorta entspringen kann, unterschieden werden muss. In letzterem Falle fehlt die letztgenannte Arterie als Ast des Truncus thyreocervicalis. Die A. thyreoidea ima entsteht aus dem Arcus zwischen Truncus anonymus und A. carotis sinistra, selten mehr links zwischen letzterer und der A. subclavia sinistra, steigt senkrecht oder etwas schräg, indem sie die (normale) V. thyreoidea ima begleitet, vor der Luftröhre in die Höhe und versorgt den mittleren Theil oder die unteren Enden eines oder beider Seitenlappen der Gl. thyreoidea, wobei sie eine A. thyreoidea inferior dextra oder sinistra theilweise ersetzt. Vorher gibt sie kleine Zweige an die Thymus und Luftröhre. Sie kann zufolge ihres Verlaufes beim Luftröhrenschnitt unter das Messer kommen und ist daher von grosser praktischer Wichtigkeit — um so mehr, da sie in 8—9 %[2]) oder 11—13 %[3]) der Leichen angetroffen wird. Sie entspringt, abgesehen vom Arcus (16 mal) und der Frequenz ihres Ursprunges nach geordnet (Gruber), am häufigsten aus dem Truncus anonymus (62 mal), den Aa. carotis communis dextra (20 mal), subclavia dextra und subclavia sinistra, Truncus thyreocervicalis, Aa. thyreoidea inferior, transversa scapulae, carotis sinistra, mammaria interna u. s. w.; ist aber fast immer (97 %) eine Arterie der rechten Körperhälfte (W. Krause[4]).

[1]) s. *infima* s. *media* s. *accessoria* s. *profunda*. — [2]) Nuhn, Untersuchungen und Beobachtungen aus dem Gebiete der Anatomie etc. 1849. S. 22. — [3]) Gruber, Archiv für pathologische Anatomie. 1872. Bd. 54. S. 445. — [4]) Prager Vierteljahrsschrift für praktische Heilkunde. 1873. Bd. 119. Beilage.

Varietäten der aus dem Arcus aortae entspringenden Arterien kommen überhaupt in 7—12 % vor.

A. anonyma.

Kürzer oder länger (5—7 cm) als gewöhnlich, reicht sie am Halse weiter nach oben; liegt vor, selten hinter der Trachea oder dem Oesophagus, und kann im ersteren Falle die Tracheotomie erschweren.

Aeste. Aa. vertebralis dextra, thyreoidea ima (10 %), mammaria interna dextra, carotis dextra accessoria, carotides externa und interna dextrae; Rr. mediastinici, thymici, pericardiaci, phrenici, tracheales, bronchiales anteriores.

A. carotis communis.

Häufig (77 %[1]) erstreckt sich die als Bulbus caroticus internus bezeichnete Erweiterung des Ursprunges der A. carotis interna auf das obere Ende der A. carotis communis, öfters (33 %) ist die letztere in ähnlichem Verhältniss zu einem *Bulbus caroticus communis* erweitert, der sich (45 %) auf die A. carotis interna oder auch auf den Anfang der A. carotis externa (33 %) fortsetzt; dabei entspringt die A. thyreoidea superior (s. unten) häufiger als sonst (40—50 %[2]) aus der A. carotis communis. — Nach Binswanger[1]) fehlt sowohl der Bulbus caroticus communis als der internus (S. 163) bei Kindern aus dem ersten und zweiten Lebensjahre; beide scheinen abnormen Stromverhältnissen (Wirbelbildung) ihre Entstehung zu verdanken. — Sowohl der Stamm der A. carotis communis als die beiden Hauptäste sind zuweilen von sehr ungleicher Dicke. — Der Lauf ist (selten) ungewöhnlich geschlängelt. — Sie spaltet sich schon am unteren Theile des Halses. — Sie spaltet sich erst nahe unter der Basis cranii neben dem Processus styloideus, so dass die unteren Aeste der A. carotis externa noch von der A. carotis communis entspringen. — Sie spaltet sich (sehr selten) nicht in Aa. carotides externa und interna, sondern die Aeste der ersteren entspringen büschelförmig nahe beisammen von der A. carotis communis, welche hiernach als A. carotis interna weiter geht.

Aeste. A. thyreoidea superior (16 % — vergl. oben), welche auch die A. lingualis abgeben kann; erstere ist dabei häufig in ihrem Anfangstheil (absteigend) rückläufig. A. pharyngea adscendens (II, 582), namentlich am Theilungswinkel entspringend.

A. carotis externa.

Aeste. Aa. thyreoidea superior accessoria, laryngea superior (10—12 %), cricothyreoidea, pharyngea adscendens (II, 582), pharyngopalatina, R. hyoideus der A. lingualis, Aa. transversa faciei, auricularis profunda, tympanica.

A. thyreoidea superior ist öfters ungewöhnlich stark oder doppelt oder sehr klein oder fehlt auf der einen Seite, wird ersetzt durch die Arterie der anderen Seite oder durch die A. thyreoidea inferior. Aeste: Aa. pharyngobasilaris, pharyngopalatina; Ramus m. quadrigemini capitis. — Die A. laryngea superior entsteht aus der A. carotis externa oder aus der A. lingualis oder einem anderen Aste der ersteren, geht (häufig) zwischen Cartilago thyreoidea

---

[1]) Binswanger, Archiv für Psychiatrie. 1879. Bd. IX. S. 351. Die obigen Procentzahlen sind nach Corrigirung eines Schreibfehlers (l. c. S. 360. Briefliche Mittheilung von Binswanger) berechnet. Sie stimmen jedoch mit den durch die gewöhnliche Bezeichnungsweise (häufig, öfters — vergl. S. 57) ausgedrückten, von mir in Hannover und Göttingen erhaltenen Ziffern nicht überein. W. Krause. — [2]) Binswanger, l. c. Vergl. oben: Aeste der A. carotis communis.

und cricoidea in den Kehlkopf, oder (selten) durch ein Loch der Cartilago thyreoidea (normal bei manchen Säugethieren), dringt in diesem Falle auch wohl zwischen Cartilago thyreoidea und Ringknorpel hervor an die Schilddrüse und Muskeln. Der gewöhnlich aus der A. pharyngobasilaris entspringende R. praevertebralis kommt zuweilen aus der A. thyreoidea superior. — Die A. cricothyreoidea entspringt aus der A. thyreoidea inferior oder wird durch einen R. thyreoideus der A. thyreoidea superior ersetzt; sie fehlt an einer Seite, die stärker entwickelte (24 %) der anderen (meist der rechten) Seite läuft transversal oder schräg vor dem Lig. cricothyreoideum und gibt Zweige an den entgegengesetzten Schilddrüsenlappen (9 %), oder sendet einen starken Zweig senkrecht nach unten; alle diese Varietäten sind von chirurgischem Interesse. Zuweilen ersetzt sie den R. hyoideus der A. lingualis.

A. pharyngobasilaris (II, 582). Fehlt (selten) oder ist sehr klein. Häufig durchbohrt ein arterieller Zweig, der wahrscheinlich[1]) aus der A. pharyngobasilaris stammt, das Corpus oss. sphenoidei von unten her und gelangt zur Hypophysis. (Beim Kaninchen ist ein Foramen cavernosum für die V. vertebralis mediana im Keilbeinkörper normal, W. Krause[2]). Aeste: A. laryngea superior. — Der R. meningeus gibt feine Zweige von wechselnder Stärke in die Foramina condyloideum anterius, jugulare und caroticum externum, welche theils in die Schädelhöhle, auf den Clivus, an die Sinus transversus, petrosus inferior und cavernosus gelangen, theils in den durch jene Foramina austretenden Nervenstämmen sich verbreiten.

A. lingualis. Die Höhe ihres Ursprunges wechselt um fast 3 cm; sie entsteht (55 %) in der Höhe des Os hyoideum, oder (39 %) um 2 bis 18 mm unterhalb, oder (5 %) 2 bis 9 mm darüber. Fehlt sehr selten. Entspringt häufig (14—20 %) zusammen mit der A. maxillaris externa mittelst eines kurzen gemeinschaftlichen Stammes, ebenfalls öfters gemeinschaftlich mit der A. thyreoidea superior. Aeste: Aa. laryngea superior, pharyngopalatina, eine A. profunda linguae accessoria (selten). — Der R. hyoideus fehlt zuweilen und wird anderweitig ersetzt. — Die A. dorsalis linguae ist selten doppelt vorhanden. Die beiden Aa. dorsales linguae vereinigen sich öfters zu einer unpaaren, zum Foramen coecum verlaufenden *A. mediana linguae* oder je ein Ast derselben zu einer *A. azygos linguae* (normal nach Langer, 1865). — Die A. sublingualis ist öfters an einer Seite klein, vereinigt sich häufig unter dem Frenulum linguae bogenförmig mit der der anderen Seite; fehlt und wird von der A. submentalis ersetzt.

A. maxillaris externa ist sehr veränderlich, oft sehr klein, nur bis zum Mundwinkel reichend, seltener sehr lang und in beträchtlicher Stärke als A. angularis bis zum medialen Augenwinkel reichend, sie kann sogar die A. frontalis ersetzen. Aeste: A. pharyngobasilaris, A. pharyngobasilaris accessoria[3]); Rr. tonsillaris oder m. quadrigemini capitis[5]), R. hyoideus der A. lingualis; A. pharyngopalatina; Aa. submentalis, maxillaris interna. — Die A. submentalis entsendet öfters die A. sublingualis. — Die Aa. coronariae lab. inferioris et superioris sind auf beiden Seiten ungleich. Oder die erstere wird durch eine nahe der Medianlinie vom Kinn her aufsteigende *A. mediana menti* (sehr selten) ersetzt.

R. m. quadrigemini capitis. Fehlt häufig, wird durch Aeste der A. thyreoidea superior, occipitalis, auricularis posterior etc. ersetzt.

---

1) W. Müller, Jena'sche Zeitschrift für Naturwissenschaften und Medicin. 1871. Bd. VI. S. 354. — 2) Anatomie des Kaninchens. 1868. S. 47. S. 204. S. 207. — 3) s. *pharyngea adscendens accessoria*. — 5) s. *sternocleidomastoideus*.

A. occipitalis. Entspringt häufig unterhalb der A. maxillaris externa. Aeste: Aa. pharyngobasilaris, pharyngopalatina, pharyngobasilaris accessoria, einen accessorischen unteren R. m. quadrigemini capitis; A. stylomastoidea (sehr häufig s. I, 137); letztere gibt einen Zweig zur Cochlea (I, 137).

A. auricularis posterior gibt öfters die A. transversa faciei ab. Die A. stylomastoidea resp. ein starker Ast derselben geht (sehr selten) zwischen den Crura stapedis hindurch; es handelt sich dabei um abnormen Verlauf des R. stapedius (II, 589 u. 860) der A. stylomastoidea (oder des Ramulus tympanicus [II, 582] der A. pharyngobasilaris), welcher den N. tympanicus begleitet und mit dem R. petrosus superficialis aus der A. meningea media anastomosirt (vergl. A. meningea accessoria aus der A. maxillaris interna). — Einer der Rr. parotidei gibt einen Zweig zum M. quadrigeminus capitis (selten).

A. temporalis superficialis ist klein, wenn die A. transversa faciei aus der A. maxillaris externa entsteht; oft doppelt, kann die A. tympanica abgeben. — A. transversa faciei ist überhaupt sehr veränderlich, kommt öfters von der A. carotis externa selbst (S. 160); ist häufig sehr klein, so dass sie schon im M. orbicularis palpebrarum endigt, oder sie ist sehr stark, wenn die A. maxillaris externa klein ist und gibt dann die Aa. coronaria labii superioris und nasalis lateralis ab. — Selten betheiligt sich die A. transversa faciei, indem sie Rr. palpebrales laterales abgibt, an der Versorgung der Augenlider, wobei sie mit der A. lacrymalis anastomosirt.

A. maxillaris interna entspringt sehr selten oberhalb des Arcus zygomaticus. Aeste: A. pharyngea suprema; oder eine A. meningea accessoria, welche in die Paukenhöhle durch deren untere Wand eindringt, zwischen den Crura stapedis hindurchgeht (vergl. oben) und durch den Canalis facialis in die Schädelhöhle gelangt (sehr selten).

A. meningea media entspringt früher als die A. alveolaris inferior; gibt die Aa. temporalis profunda anterior und pterygoideae ab oder (sehr selten, 0,8 %) die A. temporalis profunda posterior oder eine *A. temporalis profunda accessoria,* welche die Pars squamosa oss. temporum durchbohren (S. 64) — oder eine A. meningea accessoria, welche auch aus der A. maxillaris interna entspringen kann, an die Mm. pterygoidei, den weichen Gaumen, den N. maxillaris inferior, sowie einen Zweig durch das Foramen ovale zum Ganglion Gasseri n. trigemini; aus ihrem vorderen Aste (sehr selten) die A. ophthalmica oder eine Wurzel derselben oder öfters die A. lacrymalis oder eine A. lacrymalis accessoria. — A. meningea anterior: Henle[1]) lässt nach dem Vorgange von Hyrtl[2]) den Zweig der A. meningea anterior, welcher durch das Foramen coecum geht, in der Norm aus der A. meningea media stammen, ohne eine specielle Angabe zu machen, wie derselbe zu dem Foramen gelangt. — A. buccinatoria entsteht gemeinschaftlich mit der A. masseterica oder der A. temporalis profunda anterior oder der A. alveolaris superior; letztere gibt oft eine accessorische *A. buccinatoria superior* ab. Die A. buccinatoria versorgt (nach Henle, 1867, in der Norm) das Zahnfleisch des Unterkiefers. — A. infraorbitalis. Ist selten klein, reicht nur bis zur Mitte des Canalis infraorbitalis, indem sie mit einem Aste der A. ophthalmica anastomosirt. Sie gibt öfters einen Ast R. secundus ab, welcher durch eine gesonderte Mündung resp. medianwärts neben dem Foramen infraorbitale (S. 69) austritt und zum M. levator labii superioris alaeque nasi gelangt. Entsendet öfters die A. alveolaris superior. — Die A. pterygopalatina gibt zuweilen die A. pharyngea suprema ab. — Aus einem Nebenzweige der A. Vidiana

---

[1]) Gefässlehre, 1876. S. 104. — [2]) Oesterreichische Zeitschrift für praktische Heilkunde. 1859.

entsteht öfters der Ramulus tympanicus (II, 582), welcher gewöhnlich aus der A. pharyngobasilaris entspringt. — Die A. sphenopalatina gibt häufig die A. Vidiana ab. — Aus der A. septi narium posterior oder einer A. nasalis posterior (nach Henle, 1867) entspringt zuweilen die A. pharyngea suprema.

A. carotis interna.

Sie ist selten Varietäten unterworfen, fehlt höchst selten auf einer Seite gänzlich, liegt zuweilen sehr nahe der medialen Seite der A. carotis externa. Ihr Ursprung geschieht häufig mehr bogenförmig (kandelaberartig); dies scheint häufiger bei geringerer Körperlänge (60 % in Breslau, auf 26 % in Göttingen[1]) vorzukommen. — Der Bulbus caroticus internus wurde von Luschka[2]) und L. Meyer[3]) (1870) aufgefunden, jedoch für pathologisch gehalten, weil derselbe (häufig) in seiner Wandung verdünnt ist, woran jedoch die Adventitia nicht theilnimmt. — Aeste: Aa. pharyngobasilaris, occipitalis (sehr selten[4]), lingualis (selten), transversa faciei, eine A. pharyngobasilaris accessoria, A. profunda cerebri (sehr selten). Aus ihrem Ende entspringen [in der Norm nach Burdach[5]), häufig nach Duret[6]] feine Gefässe für die laterale Seite des Chiasma opticum.

A. ophthalmica. Verläuft an der medialen unteren Seite des N. opticus (selten), anstatt ihren normalen Verlauf einzuhalten, resp. gelangt an seiner medialen Seite in die Augenhöhle.

A. lacrymalis: aus der A. meningea media entstanden, geht sie durch die Fissura orbitalis superior; durch die inferior oder durch das Foramen zygomaticum temporale, wenn sie aus der A. temporalis profunda anterior kommt.

Aa. ciliares posteriores breves. Langer[7]) und Luschka[8]) geben die Anzahl derselben auf 15 bis 20 an. Hyrtl[9]) vermuthet eine Verwechslung mit der Anzahl der Nn. ciliares. In Wahrheit dürfte es sich jedoch nur um allzu flüchtige Lectüre des Passus der 2ten Aufl. S. 813 handeln, woselbst die Anzahl der die Sclera durchbohrenden *Aestchen* der Aa. ciliares posteriores breves auf 15 bis 20 angegeben worden ist (II, 598).

A. supraorbitalis fehlt oder ist Ast der A. frontalis, seltener der A. lacrymalis.

A. palpebralis inferior. Sehr häufig entspringt der *R. sacci lacrymalis* (II, 599. Anm. 3) aus dem Arcus tarseus inferior unter Betheiligung der A. infraorbitalis.

A. dorsalis nasi fehlt und wird durch stärkere Entwicklung der A. nasalis lateralis oder angularis derselben Seite oder der anderen Seite, indem die A. nasalis lateralis über die Nasenwurzel sich krümmt, ersetzt. Sie gibt zuweilen die A. palpebralis inferior ab, welche dann vor dem Lig. palpebrale mediale verläuft.

Die Vertheilung der A. carotis interna innerhalb der Schädelhöhle ist zuweilen asymmetrisch, so dass z. B. die Aa. fossae Sylvii dextra und sinistra aus der einen, und die Aa. corporis callosi dextra und sinistra aus der anderen A. carotis interna entspringen.

A. fossae Sylvii. Sie gibt zuweilen die A. communicans posterior oder eine accessorische neben der normalen ab.

---

1) Binswanger, Archiv für Psychiatrie. 1879. Bd. IX. S. 355. — 2) Die Anatomie des menschlichen Halses. 1862. S. 333. — 3) Archiv für Psychiatrie und Nervenkrankheiten. 1876. Bd. VI. S. 105 u. 106. — 4) Die in Henle's Gefässlehre, 1876. S. 253 citirten Fälle von Harrison u. Beck beziehen sich in Wahrheit auf die A. pharyngobasilaris (s. pharyngea adscendens); sie sind durch ein Versehen beim Drucke zur A. occipitalis gestellt worden. — 5) Vom Bau und Leben des Gehirns. Bd. II. 1822. S. 182. — 6) Archives de physiologie. 1874. S. 70. — 7) Lehrbuch der Anatomie des Menschen. 1865. S. 684. — 8) Die Anatomie des Menschen. Bd. III. Abth. 2. 1867. S. 407. — 9) Lehrbuch der Anatomie des Menschen. 1878. S. 983.

A. communicans posterior. Ist oft auf der einen oder auf beiden Seiten stärker oder dünner als gewöhnlich resp. als auf der anderen Seite: umgekehrt verhält sich die Entwicklung der A. profunda cerebri. Sie gibt sehr selten die letztere, aber häufig eine A. thalami optici interna (I, 461) ab.

A. chorioidea ist sehr klein oder fehlt.

A. communicans anterior ist oft doppelt; gibt häufig (Duret[1]) statt der A. corporis callosi feine Aestchen zur Lamina terminalis, dem Septum pellucidum, den Columnae fornicis, der Commissura anterior und dem Rostrum corporis callosi, oder eine accessorische Arterie an den Stirnlappen ab.

A. subclavia.

Die dextra entspringt als letzter Ast des Arcus aortae (ihr Anfang repräsentirt in diesem Falle das untere Ende des embryonalen rechten Aortenbogens s. Fig. 19. S. 159 u. S. 202), verläuft hinter dem Oesophagus, selten hinter der Luftröhre nach der rechten Seite. Bei einer versuchten Unterbindung würde man auf die A. carotis dextra stossen. — Die A. subclavia verläuft (sehr selten) oberhalb einer Halsrippe (S. 73), wenn dieselbe etwas länger ist; durchbohrt den M. scalenus anticus; bildet eine Insel um ein Bündel desselben, verläuft vor dem genannten Muskel (und zugleich die V. subclavia hinter demselben; in anderen Fällen begleitet die Vene die Arterie hinter dem Muskel), oder hinter dem M. scalenus medius. Alle diese (seltenen) Varietäten können die Unterbindung der Arterie erschweren.

Aeste: R. bronchialis für den Bronchus; Aa. thyreoidea inferior (10 %), cervicalis adscendens, transversa scapulae; intercostalis suprema, cervicalis profunda (5 %); vertebralis accessoria, thyreoidea ima (S. 159), thyreoidea inferior accessoria, mammaria lateralis (S. 165), dorsalis scapulae (häufig). — Die gewöhnlichen Aeste der A. subclavia sind überhaupt hinsichtlich ihres Ursprunges und ihrer Vertheilung sehr veränderlich.

A. vertebralis. Sie entsteht (selten) mit zwei Wurzeln aus der A. subclavia oder aus dieser und dem Arcus aortae, sehr selten mit dritter Wurzel aus der A. thyreoidea inferior. Oefters ist sie an einer Seite dicker, als an der anderen, z. B. die linke so dick[2]) wie die A. basilaris, die rechte nur 1 mm weit, wobei sämmtliche Gehirnarterien der linken Seite etwas erweitert sind. Zuweilen tritt sie erst durch das Foramen transversarium des fünften bis zweiten Halswirbels in den Canalis transversarius, höchst selten durch das des siebenten. Aeste: Aa. thyreoidea inferior, intercostalis suprema, cervicalis profunda. — Eine A. cerebelli inferior posterior fehlt häufig; die A. spinalis posterior entsteht häufig aus der letzteren. Die A. basilaris bildet eine Insel (2 %) oder es finden sich in ihrem Innern sagittale Scheidewände als Andeutung ihrer Entstehung aus zwei Hälften (17 %). Häufig entspringt die A. auditiva interna aus der A. cerebelli inferior anterior; zuweilen ist die A. auditiva interna doppelt vorhanden. Auf der einen oder anderen Seite fehlt öfters eine A. cerebelli inferior (s. oben), dagegen ist die A. cerebelli superior doppelt vorhanden. Die letztere versorgt anstatt der A. profunda cerebri auch das Conarium (in der Regel nach Henle, 1867) vermittelst mehrerer Aeste oder einer *A. chorioidea posterior superior.* — Die eine oder andere A. profunda cerebri kommt aus der A. carotis interna oder aus der A. communicans posterior (s. oben). Die A. profunda entsendet die A. cerebelli inferior anterior oder eine *A. cerebelli inferior accessoria.* Die A. profunda cerebri gibt häufig eine *A. cornu Ammonis* ab, welche gewöhnlich

[1]) Archives de physiologie. 1874. S. 69. — [2]) W. Krause, 1876, bei einem 68jährigen Mélancholischen.

aus einem ihrer anderen Aeste entspringt (II, 606, Anm. 1), zwischen dem Gyrus hippocampi[1]) und dem Ammonshorn eindringend.

A. mammaria interna. Aeste: Aa. thyreoidea inferior, thyreoidea inferior accessoria, thyreoidea ima, bronchialis von besonderer Stärke; eine *A. mammaria lateralis*[2]). Dieselbe zeigt sich als ein starker Ast, der aus Anastomosen der Intercostalarterien entstanden ist und an der inneren Fläche der vier bis sechs oberen Rippen etwa in der Mitte ihrer Länge senkrecht herabsteigt (bei Punction des Thorax verletzbar). Andere Aeste: Aa. transversa scapulae, cervicalis superficialis. — Ein *R. xiphoideus* (II, 608, Anm. 2) geht (constant nach Luschka, 1863) über dem Knorpel der fünften Rippe zur Vorderfläche des Processus xiphoideus. Häufig durchbohrt der Ast den letztgenannten Processus, um sich rückwärts am Herzbeutel zu vertheilen. — Die A. pericardiacophrenica ist zuweilen sehr stark. — Die A. epigastrica superior anastomosirt hinter, seltener vor dem Processus xiphoideus bogenförmig mit der der anderen Seite.

Truncus thyreocervicalis. Einzelne seiner Aeste entspringen häufig von der A. subclavia selbst. Aeste: Aa. vertebralis, mammaria interna (5 %), cervicalis profunda, intercostalis suprema, thyreoidea ima.

Die A. thyreoidea inferior fehlt zuweilen einerseits oder beiderseits. Nach Hoffmann[3]) soll die A. thyreoidea inferior in der Norm zwischen den Mm. rectus capitis anticus major und scalenus anticus verlaufen, nach Quain[4]) liegt in dieser Furche die A. cervicalis adscendens (cervical branch of the inferior thyroid artery = R. cervicalis des Truncus thyreocervicalis!). — Aeste: A. thyreoidea ima, cricothyreoidea, pericardiacophrenica superior, bronchialis (superior), intercostalis suprema, cervicalis profunda, subscapularis.

A. cervicalis adscendens ist oft sehr schwach, entspringt zusammen mit der A. cervicalis superficialis; stark entwickelt ersetzt sie theilweise die A. cervicalis profunda. Aeste: A. mammaria interna.

A. cervicalis superficialis entspringt gemeinschaftlich mit der A. transversa scapulae oder letztere mit der A. mammaria interna zusammen.

A. transversa scapulae ist oft sehr klein, verliert sich hinter dem Schlüsselbein oder auf dem Acromion und wird durch den R. supraspinatus der A. transversa colli ersetzt. Aeste: Aa. thyreoidea ima, cervicalis profunda, *R. m. quadrigemini capitis accessorius.*

Truncus costocervicalis. Fehlt zuweilen, indem die Aa. cervicalis profunda und intercostalis suprema abgesondert entspringen.

Die A. cervicalis profunda ist öfters sehr klein und wird durch die Rr. cervicales der A. occipitalis oder einen Ast der A. thyreoidea inferior oder einen Ast der A. cervicalis adscendens, der unter dem Processus transversus des dritten Halswirbels rückwärts sich wendet, oder durch den R. cervicalis der A. transversa colli ersetzt. Die Anastomose der A. occipitalis durch ihre Rr. cervicales mit der A. cervicalis profunda wurde von Wood[5]) als Persistenz der ersten Kiemenarterie betrachtet (s. darüber W. Krause[6]). Ist eine Halsrippe (S. 73) vorhanden, so tritt die A. cervicalis profunda zwischen derselben und dem siebenten Halswirbel hindurch. Die A. cervicalis profunda gibt zuweilen eine accessorische A. vertebralis ab, welche im Canalis transversarius oder durch accessorische Foramina transversaria aufsteigt und in

---

[1]) Eine irrthümliche Angabe — s. I, 461 — lässt dieselbe zwischen letzterem und dem Calcar avis verlaufen. — [2]) s. *infracostalis* s. *subcostalis* s. *retrocostalis* s. *thoracica interna* s. *R. costalis lateralis.* — [3]) Lehrbuch der Anatomie des Menschen. Bd. I. 1877. S. 365. — [4]) Elements of anatomy. Vol. I. 1876. S. 295. — [5]) Transactions of the London pathological society. 1859. Bd. X. S. 119. — [6]) Henle's Gefässlehre. 1876. S. 248.

Fig. 20.

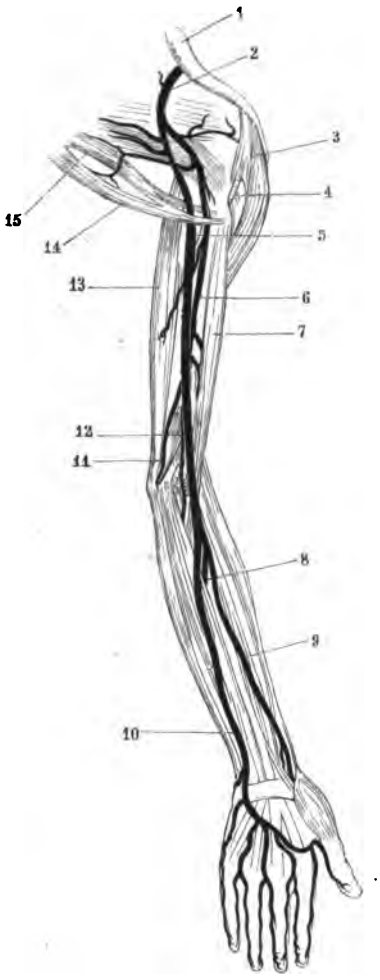

Abnormer und oberflächlicher Verlauf der A. brachialis am linken Arm eines Neugeborenen. Ansicht von der Volarseite (s. W. Krause in Henle's Gefässlehre. 1868. S. 257). Die Varietät gehört zu den allerseltensten. V. 2/3. *1* Clavicula. *2* A. axillaris. *3* M. deltoideus. *4* Abgeschnittene Sehne des M. pectoralis major. *5* Oberflächlich verlaufender Hauptstamm, der die A. brachialis am Vorderarm ersetzt. *6* Eigentliche A. brachialis. *7* M. quadrigeminus brachii. *8* A. interossea communis, aus der oberflächlich verlaufenden A. radialis entspringend. *9* A. radialis. *10* A. ulnaris, welche fast alle Aa. digitales volares entsendet. *11* A. collateralis ulnaris superior, die den Lauf des N. ulnaris einhält. *12* Unteres Ende der sehr dünn gewordenen A. brachialis. *13* Caput longum m. tricipitis. *14* M. latissimus dorsi. *15* M. teres major; durch einen Spalt in der Sehne desselben gehen die eigentliche A. brachialis und medianwärts von dieser der oberflächlich verlaufende Hauptstamm.

den tieferen Halsmuskeln endigt. Sie gibt einen *R. descendens* ab (in der Norm nach Cruveilhier, 1867), der zwischen den langen Rückenmuskeln bis zur Mitte des Rückens hinabreichen kann.

Die A. intercostalis suprema fehlt zuweilen oder variirt hinsichtlich ihrer Stärke, indem sie nur den ersten Intercostalraum versorgt oder bis in den dritten oder vierten hinabreicht. Aeste: Rr. oesophagei, eine A. bronchialis, eine A. mammaria lateralis (S. 165).

A. transversa colli fehlt zuweilen oder ist sehr kurz, gibt die Aa. cervicalis superficialis oder transversa scapulae oder cervicalis profunda ab.

A. thoracica suprema. Fehlt häufig und wird durch einen Ast der A. thoracico-acromialis ersetzt.

A. axillaris.

Sie ist in ihrem Laufe sehr beständig, der Ursprung ihrer Aeste häufig variirend. Aeste: Einzelne Aeste der A. axillaris entspringen gemeinschaftlich, damit können sich andere Aeste derselben Arterie aber auch abwärts- oder aufwärtsgerückte Zweige der Aa. subclavia resp. brachialis vereinigen; dazu kommen überzählige Aeste: so theilt sich zuweilen die Arterie in einen Stamm (Fig. 20. Nr. 5) von der Dicke der A. brachialis und letztere selbst (C. Krause s. W. Krause [1]). Die Vereinigungen betreffen: die Aa. circumflexa humeri posterior mit der profunda brachii; circumflexae anterior und posterior mit der profunda brachii; circumflexa posterior, profunda brachii und collateralis ulnaris superior; circumflexae anterior und posterior, profunda brachii, collateralis ulnaris superior; circumflexae anterior und posterior, collaterales ulnares superior und inferior; Aa. circumflexae anterior und posterior entspringen gemeinschaftlich (6 %); die

[1]) Henle's Gefässlehre. 1868. S. 257.

letztgenannten mit dem R. thoracicodorsalis der A. subscapularis oder mit letzterem und mit der A. profunda brachii oder mit letzterer und mit der A. collateralis ulnaris superior oder nur mit der A. profunda brachii. — Andere Aeste der A. axillaris: *A. glandulosa axillaris*[1]) für Haut- und Lymphdrüsen der Achselhöhle; R. thoracicodorsalis der A. subscapularis, *Aa. thoracica longa accessoria*, circumflexae humeri anterior oder posterior, circumflexa scapulae accessoria, profunda brachii (kaum 1 %), radialis und ulnaris (S. 168).

A. thoracica longa. Fehlt häufig; wird alsdann durch den R. thoracicodorsalis der A. subscapularis ersetzt; zuweilen sind 4—5 Aa. thoracicae vorhanden.

A. subscapularis. Aeste: A. transversa scapulae, R. supraspinatus der A. transversa colli, Aa. thoracica longa (sehr häufig), *glandulosa axillaris*, circumflexae humeri anterior und posterior oder nur eine derselben, A. collateralis ulnaris superior, profunda brachii, A. radialis (sehr selten[2]).

A. circumflexa humeri anterior fehlt; die posterior gibt eine A. collateralis radialis oder media ab.

A. brachialis.

Sie wird von einem accessorischen Kopf der Mm. quadrigeminus brachii oder des M. brachialis internus, oder von einem Bündel oder einer Sehne des M. coracobrachialis (S. 102) oder von einem accessorischen Kopf des M. pronator teres oder einem Bündel des letzteren überlagert. Diese Anomalien würden die Unterbindung der Arterie erschweren.

Der N. medianus liegt in seinem ganzen Verlauf am Oberarm hinter der Arterie, zwischen derselben und dem M. brachialis internus (selten). Oder der N. medianus tritt am unteren Drittheil des Oberarmes hinter der A. brachialis, anstatt vor derselben auf ihre mediale Seite (6 %).

Sie geht nebst dem N. medianus durch einen Kanal unterhalb eines Processus supracondyloideus (S. 76), von dem sich dann ein fibröses Band zum Condylus ulnaris humeri erstreckt, welches nebst einem abnormen Kopf des M. pronator teres die Arterie und die Nerven einschliesst, so dass eine elliptische Lücke übrig bleibt. Die Arterie kann einen ähnlichen Verlauf nehmen, ohne dass jener Processus vorhanden ist.

Aeste: Aa. subscapularis, circumflexa humeri posterior oder beide zugleich; Aa. collaterales radialis und media oder collateralis radialis accessoria oder profunda brachii accessoria. — Ein *R. deltoideus*[3]) (häufig) gelangt vor, seltener hinter der sehnigen Insertion des M. coracobrachialis zur Insertion des M. deltoideus. — Ein *R. superficialis m. brachialis interni* (zuweilen) verläuft am medialen Rande des M. brachialis internus und anastomosirt mit der A. recurrens ulnaris. — Eine *A. plicae cubiti superficialis* (sehr häufig) oder eine *A. articularis cubiti media* (sehr häufig). Letztere entspringt am Capitulum radii öfters auch aus der A. ulnaris oder interossea communis, verläuft zur Kapsel des Ellenbogengelenkes und theilt sich am unteren Rande des Lig. annulare radii (constant nach H. Meyer, 1861). — Eine *A. mediana antibrachii superficialis* (vergl. S. 170). — Aus der Spaltungsstelle der A. brachialis die Aa. recurrens ulnaris oder interossea communis oder interosseae anterior, posterior und mediana antibrachii.

Sehr selten setzt sich die A. brachialis auf dem oberen Drittheil des Vorderarmes fort: *tiefe Spaltung* der A. brachialis. Im Gegensatz dazu wird eine weit häufigere (8 %) Varietät als *hohe Spaltung* der A. brachialis be-

---

1) s. *alaris* s. *thoracica alaris* s. *thoracica quarta*. — 2) C. Krause s. W. Krause l. c. S. 259. — 3) s. *A. collateralis radialis superior*.

zeichnet, wenn diese am Oberarm sich in die Aa. ulnaris, radialis etc. theilt. Dasselbe Verhalten betrifft sogar schon die A. axillaris (6 %) und kommt einerseits sowie seltener (3:1) beiderseits vor. Neben der hohen Spaltung der Aa. axillaris oder brachialis oder für sich allein kommen *Aa. aberrantes* vor: überzählige Arterien, welche distalwärts in die A. radialis, weit seltener in die A. ulnaris sich einsenken, oberflächlich verlaufen und meist von geringem Kaliber sind. Ihre Frequenz ist — jedenfalls zu niedrig (vergl. S. 58) — auf 0,5 % angegeben worden. Verlaufen solche Zweige mehr quer, sind sie kürzer, so werden sie *Rr. anastomotici* genannt, die übrigens ausser den Aa. brachialis, ulnaris, radialis auch die Gefässbogen der Hand und Aa. aberrantes unter einander in Verbindung setzen können. Sie stellen Erweiterungen von stets vorhandenen, aber kleinen oder capillaren Communicationen dar. Daran schliessen sich Inselbildungen im Verlauf der A. brachialis (selten).

Die aus hoher Spaltung entstandene A. radialis senkt sich unten am Vorderarm in eine dünnere Arterie, welche den Verlauf der A. radialis einhält. Am Oberarm verläuft sie lateralwärts, seltener medianwärts von der A. brachialis, aber stets oberflächlicher, kreuzt sich mit derselben, geht unter der Aponeurosis m. quadrigemini brachii hin, sehr selten durchbohrt sie dieselbe. — Analog verhält sich die hoch entstandene A. ulnaris, doch kann dieselbe ganz oberflächlich ausserhalb der Fascie eine Strecke weit mit der V. basilica verlaufen.

Die hohe Theilung der A. brachialis ist beim Fötus normal, ebenso bei einigen Säugethieren. Die aus hoher Theilung entstandenen und oberflächlich verlaufenden Aa. radialis und ulnaris bedingen eine Homologie (S. 49) mit dem Verhalten der Vv. cephalica und basilica an der oberen Extremität.

Für das Verständniss der Varietätenbildung an der oberen Extremität geben die Aa. aberrantes den Schlüssel. Wie überhaupt im arteriellen System (S. 157) existirt in der genannten Extremität ein ursprünglich gleichmässig ausgebildetes Netz. Dieses sondert sich während der embryonalen Entwickelung in ein tiefliegendes und ein oberflächliches System ganz analog demjenigen der Venen. Bei letzteren bleiben beide Systeme persistent; bei den Arterien verschwindet unter normalen Verhältnissen das oberflächliche spurlos, und es bleiben nur Ein Stamm am Oberarm: A. brachialis, drei am Vorderarm: Aa. radialis, ulnaris, interossea communis, übrig. Wenn nun durch fötale Störungen einzelne Theile des Netzes abnormer Weise persistiren, so werden sie Rr. anastomotici genannt, falls sie quer verlaufen und kurz sind. Sind sie länger und halten sie eine Längsrichtung am Arme ein, so heissen sie Aa. aberrantes, so lange ihr Kaliber relativ unbedeutend ist. Ueberwiegen sie bedeutend an Kaliber, liefern sie der Hand das meiste Blut, so bezeichnet man sie als aus hoher Spaltung entstandene A. radialis resp. ulnaris, wobei die eigentlichen rudimentär vorhanden sein oder ganz fehlen können. Wenn die Aa. radialis und ulnaris beide hoch entspringen (0,7 %), so wird das übrig bleibende, den Verlauf der A. brachialis einhaltende Gefäss gewöhnlich als hoch entstandene A. interossea communis bezeichnet. Auf die absoluten und relativen Dimensionen kommt aber gar nichts an, da dieselben von zufälligen Umständen abhängig sind: maassgebend sind einzig und allein die Lageverhältnisse. Deshalb ist es nicht richtig, von einer hoch entstandenen A. interossea zu reden: es ist die A. brachialis selbst, deren Verlauf die sog. A. interossea communis einhält, deren Aeste am Oberarm sie abgibt, und die also nur in ihrem Durchmesser sehr reducirt ist. Die oberflächlich verlaufenden Aa. radialis und ulnaris sind ebenfalls nichts weiter als sehr stark entwickelte Aa. aberrantes, während die normale A. radialis resp. ulnaris ganz

fehlt. Dass sie nicht als solche bezeichnet werden, hat nur darin seinen Grund, dass die Einsenkung der eigentlich so zu nennenden Aa. aberrantes erst in kleine Aeste der Hand geschieht.

Praktische Bedeutung erhalten die geschilderten Varietäten dadurch, dass oberflächlich verlaufende Gefässe leicht verletzt werden können und dass Unterbindung der A. brachialis oder selbst der A. axillaris, falls erstere daraus entstehen, den Blutlauf in der betreffenden Extremität nicht beherrscht.

A. profunda brachii. Aeste: Aa. collateralis ulnaris superior, circumflexa humeri posterior, ulnaris. Ein R. deltoideus (S. 167) an die Insertion des M. deltoideus. — Häufig findet sich eine beträchtlichere Anastomose seitens der A. collateralis radialis mit der A. recurrens interossea zwischen dem Capitulum radii und dem Olecranon.

A. collateralis ulnaris superior fehlt oder ist sehr stark (selten); auch die inferior kann fehlen.

A. radialis.

Verläuft oberflächlich (sehr selten). Sie ist kleiner als gewöhnlich, fehlt bis auf die A. recurrens radialis (sehr selten); reicht nur bis zum unteren Theile des Vorderarmes hinab (sehr selten); mündet an der Hand in eine andere Vorderarmarterie. Oder sie ist stärker als gewöhnlich, zuweilen dicker als die A. ulnaris und gibt alsdann mehr Muskelzweige als sonst, und die A. recurrens interossea ab. Zuweilen entsteht der Ramus volaris superficialis a. radialis schon in der Mitte des Vorderarmes, und läuft dann entweder neben dem Stamme zum Handgelenke herab: oder der Stamm der A. radialis wendet sich sogleich oberflächlich über die Mm. brachioradialis und extensores carpi radiales und das Lig. carpi dorsale hinweg zum Handrücken. Im ersteren Falle findet man über dem Handgelenke, da, wo man den Pulsschlag zu untersuchen pflegt, zwei Arterien: im letzteren Falle nur den dünnen, schwach pulsirenden Ramus volaris superficialis der A. radialis.

Die A. radialis gibt zuweilen eine *A. plicae cubiti superficialis* (S. 167) ab; ferner (zuweilen) eine *A. princeps indicis*, welche sich in die Aa. digitales volaris und dorsalis radiales indicis theilt, und nicht mit der (II, 624) erwähnten A. princeps indicis zu verwechseln ist; sowie auf dem Handrücken eine A. interossea metacarpi dorsalis I oder einen Verstärkungszweig für eine A. digitalis pollicis oder eine A. interossea metacarpi dorsalis II, welche die A. digitalis volaris II verstärkt.

Die A. recurrens radialis gibt die A. recurrens interossea [1]) ab.

A. princeps pollicis et indicis. Theilt sich häufig in eine A. digitalis volaris pollicis radialis und eine *A. digitalis prima*, welche die Aa. digitales volares pollicis ulnaris und indicis radialis entsendet.

A. ulnaris.

Verläuft zuweilen oberflächlich unmittelbar unter der Fascie; ist weniger oder stärker entwickelt als normal. Aeste: Aa. recurrens ulnaris accessoria, recurrens interossea, plicae cubiti superficialis (S. 167), articularis cubiti media (S. 167), interossea accessoria, mediana, digitales volares communes I—II.

A. recurrens ulnaris. Gibt (selten) einen R. deltoideus (S. 167) an die Insertion des M. deltoideus.

A. interossea communis. Die A. interossea anterior fehlt und wird von der A. radialis abgegeben, wenn die A. ulnaris hoch entspringt. —

---

[1]) s. *recurrens radialis posterior* s. *circumflexa*.

Die A. mediana fehlt (2 %); ist stärker als gewöhnlich (10—17 %): sie läuft zwischen den Mm. flexores digitorum profundus und sublimis in Begleitung des N. medianus abwärts, zuweilen zwischen seinen Bündeln oder denselben durchbohrend, tritt dann unter dem Lig. carpi volare proprium in die Hohlhand und verhält sich je nach ihrer Stärke in verschiedener Weise. Sie gibt alle Aa. digitales ab, während die Aa. radialis und ulnaris rudimentär sind; oder sie bildet anstatt der A. radialis den Arcus volaris sublimis; oder sie mündet in denselben oder verbindet sich mit dem R. volaris superficialis der A. radialis durch einen dünnen Zweig, oder sie mündet in die A. digitalis volaris communis I, oder gibt die Aa. digitales volares communes I und II hauptsächlich ab (häufig), oder die A. digitalis volaris communis II für sich allein, oder die A. digitalis volaris pollicis radialis.

Die A. interossea dorsalis gibt die A. recurrens interossea schon an der Volarseite des Lig. interosseum ab. Die letztgenannte fehlt (12 %). — Ausser der A. interossea dorsalis accessoria ist noch eine *A. interossea externa superficialis* vorhanden.

A. interossea volaris. Entsendet öfters die A. nutritia ulnae.

R. dorsalis a. ulnaris. Gibt zuweilen die A. interossea metacarpi dorsalis IV ab.

Arterien der Hand.

Ihre Varietäten sind beim normalen wie beim abweichenden Ursprunge und Verlaufe der Arterien des Vorderarmes ausserordentlich häufig; bei letzterem finden sie sich jedesmal. Sie beziehen sich auf eine stärkere oder schwächere Entwicklung der Arcus volares, indem zwischen den Arcus volares sublimis und profundus (so wie zwischen den Endästen der Aa. radialis und ulnaris überhaupt), hinsichtlich ihrer Grösse und der Anzahl und Stärke der aus ihnen entspringenden Arterien ein umgekehrtes Verhältniss stattfindet. Die häufigsten abweichenden Anordnungen sind folgende:

1) Der Arcus volaris sublimis fehlt: die Rami volares superficiales der Aa. ulnaris und radialis (letzterer meistens ungewöhnlich stark) laufen gestreckt oder geschlängelt in die Hand, vereinigen sich entweder gar nicht oder nur durch einen sehr dünnen einfachen oder doppelten Querzweig, — und spalten sich jeder besonders in Fingerarterien. Der Ramus volaris superficialis a. radialis gibt in diesem Falle gewöhnlich die Aa. digitales volares für den Daumen und Zeigefinger, zuweilen auch für den Mittelfinger ab und wird in seltenen Fällen noch durch das Ende der A. interossea antibrachii volaris verstärkt; der zuweilen spiralig gewundene Ramus volaris superficialis a. ulnaris entsendet die der übrigen Finger. Der Arcus volaris profundus ist in diesem Falle meistens vorhanden, aber sehr schwach und nimmt an der Bildung der Fingerarterien wenig Antheil.

2) Der Arcus volaris sublimis ist ungewöhnlich schwach, der Arcus volaris profundus aber sehr stark: ersterer gibt nur die Aa. digitales communes III und IV ab und alle übrigen kommen aus dem Arcus volaris profundus: — oder er gibt die drei normalen Aa. digitales communes ab, die aber sehr dünn sind und erst durch ungewöhnlich entwickelte Aa. interosseae volares verstärkt werden. — Gewöhnlich geht in diesem Falle der sehr schwache Ramus volaris superficialis a. radialis nicht in den Arcus volaris sublimis über, sondern verliert sich in den Muskeln des Daumenballen.

3) Der Arcus volaris sublimis ist sehr stark, dagegen das Ende der A. radialis und der Arcus volaris profundus ungewöhnlich schwach: ersterer gibt fast alle Aa. digitales volares ab: nämlich, ausser der zweiten bis vierten

A. digitalis communis, auch die A. volaris digiti minimi ulnaris und die A. princeps pollicis et indicis, oder wenigstens die Volararterien des Daumens oder einen mit den letzteren sich vereinigenden starken Zweig; wobei die A. volaris indicis radialis häufiger von der A. interossea volaris prima, also von der A. radialis herstammt. Die starke Ausbildung des Arcus volaris sublimis rührt her: a) von ungewöhnlicher Dicke des Ramus volaris superficialis a. ulnaris, welcher den Arcus zuweilen ganz allein bildet; b) von ungewöhnlicher Stärke des Ramus volaris superficialis a. radialis (beides sehr häufig vorkommende Verhältnisse); c) eine ungewöhnlich lange A. interossea antibrachii volaris, oder eine überzählige *A. interossea antibrachii superficialis*, senken sich in diesen Arcus ein.

4) Der Arcus volaris sublimis ist doppelt (selten), z. B. gibt der R. volaris superficialis a. ulnaris die drei Aa. digitales volares communes IV bis II ab, und ausserdem ein kurzes Stämmchen, das sich in zwei Zweige spaltet. Letztere verbinden sich mit auf dieselbe Art entstandenen Zweigen aus dem R. volaris superficialis a. radialis, nachdem derselbe die A. digitalis volaris communis I abgegeben hat. Die Aa. digitales volares entspringen in diesen Fällen aus beiden Gefässbogen. Einen Uebergang zu dem Doppeltwerden des Arcus volaris sublimis bildet der Fall, wenn der R. volaris superficialis der A. radialis vor seiner Einmündung in den Arcus volaris sublimis einen gleichstarken Ast abgibt, welcher in die A. digitalis volaris communis II einmündet. Auf diese Art entsteht ein sehr regelmässiges kleines oder grösseres Gefässdreieck in der Hohlhand, dessen ulnarwärts gelegene Basis von dem Anfangsstück der A. digitalis volaris communis II und einem gemeinschaftlichen Stamm für die Aa. digitales volares communes II und III gebildet wird.

Trotz der Mannigfaltigkeit der Arterienvarietäten an der Hand ist ihre praktische Bedeutung gering, weil unter allen Umständen die Finger ihre Aa. digitales erhalten, woher dieselben auch stammen mögen und weil die Enden der grösseren Vorderarmarterien resp. ihrer Aeste fast immer in der normalen Gegend angetroffen werden, wo man sie bei Unterbindungen aufzusuchen hat. Dass sowohl Arcus sublimis als profundus und damit jede grössere Anastomose zwischen den Vorderarmarterien an der Hand fehlen, ist einmal beobachtet.

Arcus volaris sublimis. Aus demselben oder dem Ende des R. volaris superficialis a. ulnaris entsteht häufig die A. digitalis volaris ulnaris des kleinen Fingers.

Aa. interosseae metacarpi volares. Ihre Rr. perforantes bilden wesentlich die Aa. interosseae metacarpi dorsales und senden zugleich einen rückläufigen Ast in das Rete carpeum dorsale (in der Norm nach Arnold, 1847).

Aa. digitales volares. Die an der Radialseite des Daumens und an der Ulnarseite des kleinen Fingers verlaufenden sind constant schwächer als die übrigen, deren Stärke an der Radial- und Ulnarseite eines und desselben Fingers häufig verschieden ist. Doch beruht die (irrthümliche) Angabe Hyrtl's [1]), dass an den ersten drei Fingern die Ulnarseite, an den letzten beiden die Radialseite der Regel nach bevorzugt sei, offenbar auf einer zu geringen Anzahl von Untersuchungen.

Aorta descendens thoracica.

Ueber ihren Verlauf s. S. 159. — Aeste: A. subclavia dextra (sehr selten); Aa. intercostalis suprema oder statt derselben eine accessoria, eine starke

1) Die Corrosions-Anatomie. 1873. S. 208.

A. bronchialis oder die A. renalis dextra (beides sehr selten). Symmetrie der Aa. bronchiales, so dass zwei gleichstarke Aa. bronchiales dextra und sinistra (die letztere aus der Aorta) entspringen, wurde von Theile (1841) vermuthungsweise für die Regel gehalten; selten kommt eine *A. bronchialis dextra inferior* vor, so dass vier isolirte Bronchialarterien vorhanden sind.

Die Aa. oesophageae und mediastinicae posteriores variiren oft an Anzahl und Stärke.

Die Aa. intercostales entstehen zuweilen auf jeder Seite mit weniger als zehn Stämmen: in diesem Falle versorgt ein Ast zwei bis drei Interstitia intercostalia. Elf Aa. intercostales entstehen aus der Aorta thoracica, wenn die A. intercostalis suprema ungewöhnlich klein ist oder fehlt. Das letzte Paar dieser Arterien entsteht öfters aus einem gemeinschaftlichen unpaaren medianen Stamme. Eine oder die andere A. intercostalis gibt den R. spinalis direct ab; oder die zwölfte die A. lumbalis I.

Aorta descendens abdominalis.

Verläuft mit dem Oesophagus durch eine Spalte des Diaphragma (sehr selten). — Aeste: Eine starke A. bronchialis (sehr selten). Aa. phrenica inferior accessoria, coronaria ventriculi sinistra, hepatica, lienalis oder einzelne derselben gemeinschaftlich, Rr. hepatici dexter oder sinister, A. hepatica accessoria, eine *A. pancreatica suprema*, Aa. mesenterica superior accessoria, suprarenales inferiores, renales accessoriae, spermaticae internae accessoriae, lumbalis accessoria, falls ein sechster Lendenwirbel vorhanden ist; Aa. lumbalis quinta, hypogastrica dextra, sacralis media accessoria; aus ihrem Theilungswinkel (sehr selten) eine A. renalis oder renalis accessoria; hypogastrica und iliaca externa dextrae gesondert. In der Regel (nach Theile 1841) entspringt dicht über dem unteren Ende der A. abdominalis ein *R. glandularis* für die Gl. lumbales dextrae, welcher mit der A. spermatica interna dextra anastomosirt (s. A. mesenterica inferior, S. 173).

A. phrenica inferior. Entspringt gemeinschaftlich mit derjenigen der anderen Seite; eine oder beide kommen sehr häufig von der A. coeliaca etc., selten sind zwei auf jeder Seite vorhanden.

A. coeliaca. Fehlt, indem ihre drei Aeste gesondert entstehen, oder spaltet sich nur in zwei Aeste; gewöhnlich in die Aa. hepatica und lienalis. — Aeste: Aa. gastroduodenalis oder eine besondere *A. duodenalis*, mesenterica superior (sehr selten), lienalis accessoria, eine A. pancreatica suprema (s. oben).

A. coronaria ventriculi sinistra. Aeste: A. phrenica inferior oder beide; R. hepaticus sinister (häufig), A. hepatica oder lienalis accessoriae (sehr selten).

A. hepatica fehlt (sehr selten, W. Krause[1]) oder ist sehr klein. — Aeste: öfters ein dritter Ast aus dem Theilungswinkel in ihre beiden Hauptäste, welcher den Lobus caudatus versorgt; ein aus dem R. hepaticus sinister indirect abstammender *R. marginalis* (häufig), welcher, 1 bis 2 mm vom scharfen Rande des linken Leberlappens entfernt, den vorderen Theil der oberen Fläche dieses Lappens umsäumt; Rr. pylorici; Aa. phrenica inferior dextra; coronaria ventriculi sinistra; cystica accessoria, lienalis accessoria (beides sehr selten). — Die A. gastroduodenalis ist sehr klein, oder sie ist

[1]) Henle's Gefässlehre. 1876. S. 294.

stark entwickelt, gibt einen R. hepaticus sinister ab oder die A. coronaria ventriculi dextra, welche letztere auch aus dem letztgenannten (normalen) Ramus kommen kann, was auch mit der sinistra oder der A. cystica oder einer A. phrenica inferior dextra accessoria der Fall ist. Der R. hepaticus dexter verläuft zuweilen (11 %) vor, anstatt hinter dem Ductus hepaticus. Aus dem R. hepaticus dexter entspringt eine A. cystica accessoria.

A. lienalis theilt sich bald dichotomisch resp. gibt öfters eine *A. splenica secunda* ab, welche, bevor sie in die Milz eintritt oder in derselben mit dem Stamm oder einem Ast der A. lienalis zusammenfliesst (Inselbildung — S. 157). Aeste: A. coronaria ventriculi sinistra; R. hepaticus sinister; A. colica media, welche zugleich die A. mesenterica inferior abgibt; A. gastro-epiploica sinistra (sehr selten).

A. mesenterica superior. Aeste: A. hepatica (sehr selten) oder deren R. dexter oder sinister (häufig), eine oder zwei Aa. cysticae, Aa. lienalis, gastroduodenalis oder gastro-epiploica dextra, coronaria ventriculi dextra, eine A. pancreatica suprema, eine A. lienalis accessoria, A. colica sinistra, eine *A. colica sinistra superior.*

Die A. appendicularis der A. ileocolica verläuft öfters vor dem distalen Ende des Ileum zum Processus vermiformis. — Die A. colica dextra gibt einen R. pancreaticus, die media fehlt.

A. mesenterica inferior. Fehlt (sehr selten); gibt die A. colica media oder einen R. hepaticus dexter accessorius oder eine A. renalis accessoria ab, oder die A. haemorrhoidalis interna eine A. vaginalis. Die bogenförmige Anastomose zwischen den Aa. colicae media und sinistra fehlt (alles sehr selten). In der Regel (nach Theile, 1841) entspringt aus dem Anfange der A. mesenterica inferior ein *R. glandularis*, welcher linkerseits sich ebenso vertheilt, wie der aus der A. abdominalis stammende Ast (S. 172) rechterseits.

A. suprarenalis media. Gibt die A. spermatica interna sinistra ab, seltener die dextra.

A. renalis. Ist häufigen Varietäten unterworfen. Die Aa. renales entspringen häufig tiefer als gewöhnlich von der Aorta; sind auf einer oder beiden Seiten doppelt, selten drei- bis fünffach vorhanden und alsdann von sehr verschiedener Stärke: die überzähligen entspringen vom unteren Ende der Aorta, von den Aa. mesenterica inferior, iliaca communis, hypogastrica. Sehr selten entstehen beide Aa. renales aus einem unpaaren Stamme. Aeste: A. phrenica inferior; A. hepatica (sehr selten); Aa. intestinales, colicae, suprarenalis media, spermatica interna, lumbales; Rr. pancreatici; Aa. suprarenalis inferior accessoria, spermatica interna accessoria, einen oder mehrere gesondert verlaufende Aeste zum unteren oder oberen Ende der Niere. Oefters geben die Aa. renales feine Zweige zu den Zwerchfellschenkeln.

Die A. suprarenalis inferior fehlt, oder ist stark entwickelt, gibt die A. phrenica inferior ab.

A. spermatica interna. Beide entspringen mit einem gemeinschaftlichen kurzen Stamme; sind zuweilen auf einer oder beiden Seiten doppelt vorhanden: nicht selten entsteht die eine beträchtlich höher als die andere: oft kommen sie aus der A. renalis oder suprarenalis.

Aa. lumbales. Drei oder fünf Paare kommen aus der Aorta abdominalis, die erste zuweilen gemeinschaftlich mit der zwölften A. intercostalis; die fünfte oft sehr schwache oder fehlende auch wohl aus der A. iliaca communis: die unteren Paare oft vermittelst eines gemeinschaftlichen Stammes.

Selten entsteht eine gleichnamige rechte und linke A. lumbalis mit einem gemeinschaftlichen Stamm. — Aeste: Eine A. lumbalis gibt die A. spermatica interna ab, oder die prima die A. phrenica inferior oder eine A. suprarenalis (linkerseits), oder die quarta die A. sacralis media.

A. sacralis media. Entspringt mit zwei Wurzeln, ist zuweilen doppelt; häufig sehr klein, gibt nur eine schwache A. lumbalis V ab oder letztere fehlt ganz. — Aeste: A. renalis accessoria.

A. iliaca communis.

Beide sind länger (bis 8 cm) oder kürzer (2—4 cm) als gewöhnlich: die Aorta abdominalis theilt sich oberhalb des vierten (3 %) oder vor dem fünften (11 %) Lendenwirbel. Einmal[1]) combinirte sich die Spaltung der Aorta abdominalis genau am oberen Rande des dritten Lendenwirbels mit tiefer Lage einer beweglichen linken Niere. Trotz hoher Spaltung der Aorta kann eine A. iliaca communis wegen mehr proximaler Theilung in die Hauptäste der letzteren kurz sein, und umgekehrt länger bei mehr distalwärts gelegener Theilung in die letztgenannten.

Da die Ureteren die Aa. iliacae communes an deren Ende überkreuzen, so gelangt die Kreuzungsstelle vor die Aa. iliacae externae, wenn sich die A. iliaca communis nur ein wenig weiter oben theilt, als gewöhnlich. Aus diesem Umstande erklären sich die verschieden lautenden Angaben. Nach Tiedemann[2]) und C. Krause (1836) kreuzen sich die Ureteren mit den Aa. iliacae communes, nach Nuhn[3]) und Henle (1868) mit den Aa. iliacae externae. Zufolge der Abbildungen von Haller[4]) und Braune[5]) verläuft der rechte Ureter vor der A. iliaca communis, der linke vor der externa, während nach Luschka's (1863) Angaben die Sache sich umgekehrt verhält und dies scheint in der That die Regel zu sein.

Aeste: Aa. *mesenterica media,* renalis, spermatica interna, lumbales V, IV oder auch die III, sacralis media, renales accessoriae, iliolumbalis, sacralis lateralis superior, umbilicalis, obturatoria.

A. hypogastrica.

Sie fehlt, indem ihre Aeste einzeln entspringen (sehr selten). Ist kürzer oder länger als gewöhnlich: ihre Länge beträgt im Mittel 21 bis 38 mm, sie schwankt zwischen 13 und 81 mm. — Sie spaltet sich nicht in einen vorderen und hinteren Hauptast, sondern gibt die einzelnen untergeordneten Arterien von ihrer vorderen und hinteren Wand ab und endigt mit einem gemeinschaftlichen Stamme für die Aa. ischiadica und pudenda interna. Ihr R. anterior ist der Entwicklungsgeschichte nach ursprünglich der Anfang der A. umbilicalis, welche später als Ast des ersteren erscheint. Die A. obturatoria stammt nach manchen Autoren in der Norm von diesem Ast, nach anderen vom R. posterior (II, 639), zuweilen findet sich die Angabe, dass beide Ursprünge gleich häufig wären. Entwicklungsgeschichtlich scheint sie jedoch dem R. anterior anzugehören (Hyrtl[6]). Die Aa. glutea und ischiadica, häufiger aber die Aa. ischiadica und pudenda interna bilden einen gemeinschaftlichen Stamm: zuweilen findet sich auch ein solcher für die Aa. umbilicalis, vesicalis inferior und haemorrhoidalis media. — Aeste: Aa. renalis accessoria, spermatica interna, iliolumbalis accessoria, vaginalis, vesicoprostatica oder eine *A. prostatica* (sehr selten), penis oder dorsalis penis, iliolumbalis (sehr häufig).

Ramus anterior. Aeste: Solche, die normal vom R. posterior entspringen, nämlich Aa. iliolumbalis, sacralis lateralis inferior, obturatoria

[1]) W. Krause, 1877, in der chirurgischen Klinik von Brandes in Hannover. — [2]) Tabulae arteriarum corporis humani. 1822. Tab. XX. — [3]) Chirurgisch-anatomische Tafeln. 1856. Taf. X. — [4]) Icones anatomicae. Fasc. VIII. 1756. — [5]) Topographisch-anatomischer Atlas. 1872. Taf. XVIII. — [6]) Die Blutgefässe der menschlichen Nachgeburt. 1870.

(sehr häufig); sacrales laterales accessoriae, vesicalis inferior accessoria, uterina accessoria, pudenda interna accessoria, vaginalis, penis.

A. iliolumbalis. Sie ist zuweilen doppelt; fehlt sehr selten ganz, oder insofern sie von der A. iliaca communis, glutea, iliaca externa, lumbalis IV oder sacralis media kommt; gibt die A. sacralis lateralis superior ab.

Aa. sacrales laterales. Entspringen jederseits gemeinschaftlich; die superiores, welche ihrer Verbreitung nach gewöhnlich dem ersten Sacralwirbel entsprechen, fehlen resp. kommen von den Aa. iliaca communis, oder hypogastrica oder iliolumbalis oder ischiadica; ebenso die inferiores und entstehen zum Theil von den Aa. haemorrhoidalis media, glutea, ischiadica. Die A. vesicalis inferior kommt aus der A. sacralis lateralis inferior, die A. haemorrhoidalis media aus letzterer oder aus der superior.

A. obturatoria. Aeste: Aa. iliolumbalis, vesicalis inferior, uterina, vaginalis, penis, bulbo-urethralis, profunda penis oder dorsalis penis, perinaei, pudenda externa, epigastrica inferior. — Ueber ihre Verlaufs-Varietäten s. A. epigastrica inferior (S. 176 u. II, 640).

A. glutea. Entspringt gemeinschaftlich mit der A. obturatoria oder vesicalis superior, vesicalis inferior, haemorrhoidalis media, uterina, vaginalis, ischiadica, pudenda interna.

A. ischiadica. Verläuft oberhalb des M. pyriformis; oder durchsetzt den N. ischiadicus; ist klein und wird durch die A. glutea ersetzt. Oder sie ist so stark wie die A. cruralis in der Norm, welche dafür sehr schwach ist, begleitet den N. ischiadicus, wird zur A. poplitea und theilt sich in deren Aeste (sehr selten). Aeste: Aa. sacralis lateralis, vesicalis inferior, vesicalis inferior accessoria, uterina, vaginalis, obturatoria accessoria, haemorrhoidalis media, pudenda interna.

A. umbilicalis. Fehlt auf einer Seite (sehr selten, W. Krause). Aeste: Aa. haemorrhoidalis media, vaginalis, epigastrica inferior accessoria (sehr selten).

A. vesicalis inferior. Aeste: Aa. pudenda interna accessoria oder prostatica (S. 174). — Die A. deferentialis gelangt bis zur Epididymis und ersetzt die A. spermatica externa aus der A. epigastrica inferior.

A. uterina. Aeste: A. haemorrhoidalis media, eine *A. azygos vaginae* in der Medianlinie an der hinteren Scheidenwand (selten).

A. haemorrhoidalis media fehlt; gibt eine A. vaginalis oder die A. sacralis lateralis inferior ab.

A. pudenda interna. Entspringt selten sehr hoch aus einem gemeinschaftlichen Stamme mit den Aa. obturatoria, umbilicalis, vesicales u. a.: namentlich in diesem Falle, seltener bei normalem Ursprunge, theilt sie sich noch innerhalb der Beckenhöhle in zwei Aeste, von welchen der untere den gewöhnlichen Verlauf durch die Incisurae ischiadicae nimmt und die Aa. haemorrhoidales externae und A. perinaei abgiebt: der andere obere aber die A. penis oder clitoridis ist und an der Seite des Rectum und der Harnblase, durch die Beckenhöhle von hinten nach vorn läuft, indem er einen stärkeren oder schwächeren, sogar bis zur Seitenfläche der Prostata herabsteigenden Bogen nach unten bildet, und unter der Symphysis pubis auf den Rücken des Penis hervortritt. Denselben Lauf nimmt auch die A. penis, wenn sie aus der normal oder gemeinschaftlich mit der A. epigastrica inferior entsprungenen A. obturatoria entsteht. Jener Verlauf der A. pudenda interna ist chirurgisch wichtig, weil die ungefähr in der Mitte zwischen Anus und Ramus inferior oss. ischii schräg medianwärts verlaufende Arterie beim Seitensteinschnitt unter das Messer kommen würde. — S. a. S. 176. Anm. 2.

Sie ist klein und endigt als A. transversa perinaei. Aeste: Aa. vesicalis inferior, haemorrhoidalis media (II, 643), uterina, eine A. prostatica (S. 174), eine *A. comes n. ischiadici.* — Die A. perinaei gibt eine *A. perinaei superficialis* ab, oder (häufig) anstatt der A. penis deren R. bulbocavernosus. — Die A. penis resp. clitoridis entsendet eine *A. vesicalis anterior.* Die A. bulbo-urethralis entspringt in der Gegend des Tuber ischii und hält die oben geschilderte Richtung der A. pudenda interna ein. Ihre Zweige zum Bulbus oder zum Corpus cavernosum urethrae fehlen (letzteres häufig). — Die A. profunda penis fehlt einerseits; anastomosirt, ehe sie in das Corpus cavernosum penis eintritt, mit der Arterie der anderen Seite eine Strecke weit zusammenfliessend (die Norm nach Hyrtl [1]), gibt eine A. bulbosa ab; auch die A. profunda clitoridis anastomosirt sehr häufig hinter der Vereinigungsstelle der Corpora cavernosa clitoridis mit derjenigen der anderen Körperhälfte. — Auch die A. dorsalis penis kann jenen schrägen Verlauf der A. pudenda interna einhalten, wenn erstere aus der A. obturatoria entstanden ist, oder sie verläuft in letzterem Falle vom Canalis obturatorius aus längs der lateralen Fläche des R. inferior oss. pubis zum Penis. Sie ist häufig auf einer Seite sehr klein, gelangt nicht in die Glans penis und wird durch die Arterie der anderen Körperhälfte ersetzt. Selten anastomosiren beide Aa. dorsales penis durch einen dicken Querast auf dem oberen Ende des Dorsum penis.

A. iliaca externa.

Länger oder kürzer als gewöhnlich, was von der Spaltungsstelle der A. iliaca communis (S. 174) abhängt; ihre Länge schwankt zwischen 63 bis 115—140 mm. — Aeste: A. obturatoria (1,7 %), eine accessorische Wurzel für die letztere; Aa. iliolumbalis, epigastrica inferior accessoria, circumflexa ilium accessoria, spermatica externa, epigastrica superficialis, profunda femoris, pudenda externa, circumflexa femoris posterior. Eine analoge Arterie kommt häufig aus der A. cruralis (nach Einigen die Norm) oder aus der A. epigastrica superficialis, versorgt auch wohl die Mm. tensor fasciae latae, sartorius und iliacus zum Theil, oder anastomosirt mit Hautästen der Aa. circumflexa ilium profunda, glutea und circumflexa femoris anterior. — Die A. iliaca externa [2]) theilt sich zuweilen oberhalb des Lig. inguinale in die Aa. cruralis und profunda femoris.

A. epigastrica inferior. Sie kann die A. obturatoria abgeben. Bei der grossen praktischen Wichtigkeit der dadurch für die letztere sich ergebenden Verlaufs-Anomalien wurden dieselben (II, 640) zusammengestellt.

Die A. obturatoria ist häufigen Varietäten unterworfen, so dass wenigstens bei dem dritten Menschen (36 % [3]) eine unbedeutende oder eine höchst wichtige Varietät auf der einen oder auf beiden Seiten sich vorfindet.

Aus der A. iliaca externa entsteht sie gemeinschaftlich mit der A. epigastrica (Fig. 21. Nr. *18*) vermittelst eines Stämmchens von 5 mm bis 4 cm Länge, oder sehr nahe neben der A. epigastrica inferior. Diese Abweichung kommt wenigstens bei zwei Menschen unter sieben vor (überhaupt in 28 %), häufiger an beiden Seiten (22 %) als an einer (6 %), im letzteren Falle wahrscheinlich häufiger an der linken als an der rechten, und häufiger bei Frauen (16 %) als bei Männern (11 %). Bei diesem Ursprunge geht die A. obturatoria jedesmal in der Gegend des Annulus cruralis, um die obere

[1]) Die Corrosions-Anatomie. 1873. S. 200. — [2]) In Henle's Gefässlehre, 1876. S. 299, ist dies durch Druckfehler von der A. iliaca communis ausgesagt. Ebensowenig gibt letztere die A. circumflexa ilium profunda ab. — Abbildung des abnormen Verlaufes der A. pudenda interna s. daselbst S. 306. Fig. 132. — [3]) Cloquet, Recherches anatomiques sur les hernies de l'abdomen. 1817.

und hintere Fläche des Ramus superior oss. pubis sich biegend, zum Foramen obturatorium herab: und zwar gewöhnlich am lateralen Umfange des Annulus cruralis, unmittelbar an der vorderen und medialen Seite der Vena iliaca externa und am Knochen: seltener hält sie den Verlauf der A. pubica und des Ramulus obturatorius derselben (II, 649) und läuft bogenförmig[1]) um den vorderen und medialen Umfang des Annulus cruralis auf der oberen Fläche des Lig. Gimbernati. Selten (2 %) ist zugleich eine regelmässig aus

Fig. 21.

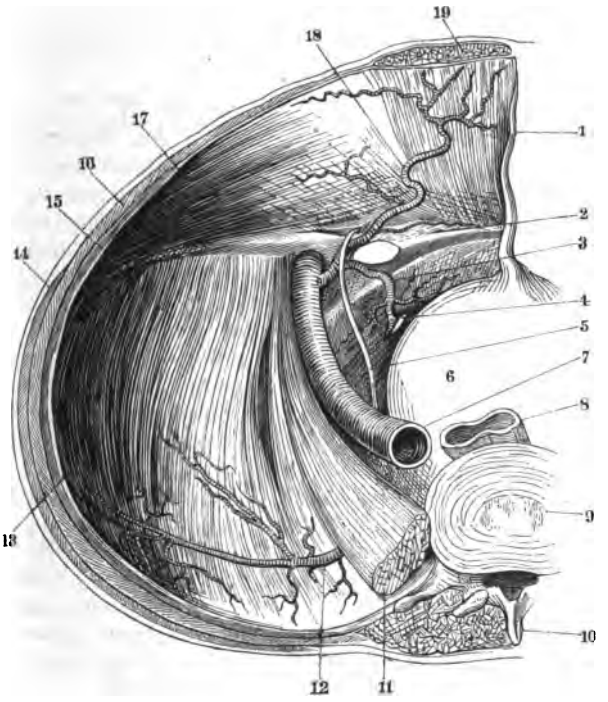

Ansicht der Beckenhöhle von oben. V. 1/2. *1* Urachus. *2* Lig. Gimbernati, welches lateralwärts an den offenen Annulus cruralis grenzt. *3* *A. obturatoria* (als Variet. aus der A. epigastrica inferior entspringend), die zum Foramen obturatorium abwärts verläuft. *4* Canalis obturatorius. *5* Vas deferens, welches aus der Tiefe kommt und in den hinteren Leistenring eintritt. *6* Harnblase. *7* A. iliaca communis auf dem Querschnitt. *8* Rectum, abgeschnitten. *9* Fibrocartilago intervertebralis mit Gallertkern. *10* Processus spinosus des vierten Lendenwirbels; lateralwärts daneben der Querschnitt des M. sacrospinalis. *11* M. psoas major, abgeschnitten. *12* A. iliolumbalis. *13* M. iliacus. *14* Querschnitt des M. obliquus abdominis externus. *15* Durchschnitt des M. transversus abdominis. *16* M. obliquus abdominis internus auf dem Querschnitt. *17* M. transversus abdominis, schräg von hinten gesehen. *18* A. epigastrica inferior, die aus der A. iliaca externa (s. 7) entspringt. *19* M. rectus abdominis in seiner Scheide (Fascia recta) auf dem Querschnitt.

der A. hypogastrica entspringende und verlaufende, dünnere (selten stärkere) A. obturatoria vorhanden, die mit der abnorm entsprungenen am Eingange des Canalis obturatorius anastomosirt.

Die gewöhnliche Varietät der A. obturatoria ist als Hemmungsbildung (S. 54) aufzufassen, denn beim Embryo entspringt die A. epigastrica inferior in der Norm mit zwei Wurzeln: aus der A. iliaca externa und der A. obturatoria. Ebenso ergiesst sich die V. obturatoria beim Erwachsenen normaler Weise in die V. iliaca externa und mit einem zweiten Aste in die V. hypogastrica. Die wechselnde Erscheinungsweise der arteriellen Varietät hängt davon ab, ob dieser oder jener Theil des zusammengesetzten den Annulus cruralis mehr oder weniger umschliessenden Gefässringes obliterirt oder in die Länge sich ausdehnt u. s. w.; in der Norm obliterirt ein vorderes mediales Stück, welches offen bleibend den Ursprungstheil der A. obturatoria aus der A. epigastrica inferior repräsentirt. Am vollständigsten auf früherer Stufe stehen geblieben erscheint die Entwicklung, wenn die A. obturatoria mit zwei Wurzeln (1,4 %) entspringt.

[1]) Sog. Todtenkranz (II, 652).

Sonstige Aeste der A. epigastrica inferior: A. penis oder clitoridis (beides sehr selten), Aa. epigastrica superficialis (häufig), circumflexa ilium profunda, circumflexa femoris posterior (selten), pudenda externa accessoria. — Die A. pubica fehlt und wird von der A. obturatoria, welche mit der A. epigastrica inferior entspringt, ersetzt; ebenso die A. spermatica externa durch die A. deferentialis.

A. circumflexa ilium profunda. Fehlt resp. entspringt aus der A. cruralis. Aeste: Aa. obturatoria, spermatica externa, circumflexa ilium accessoria (s. A. cruralis), pudenda externa accessoria, circumflexa femoris posterior, oder sie ersetzt die A. circumflexa femoris anterior zum Theil.

A. cruralis.

Sehr schwach, wenn die A. ischiadica weit hinabreicht (S. 175). Sie bildet eine Insel: *A. cruralis bifida* (sehr selten). Aeste: Aa. iliolumbalis oder dorsalis penis (sehr selten), epigastrica inferior (8 %), obturatoria (1—2,4 % — vergl. S. 177) oder beide gemeinschaftlich. Aa. circumflexa ilium accessoria, epigastrica superficialis accessoria, perforans tertia, *A. saphena* (S. 49) s. *saphena magna* [1]), welche den Verlauf der Vene einhält; Aa. circumflexa femoris anterior accessoria, perforans inferior accessoria; oberhalb des Abganges der A. profunda femoris die Aa. circumflexa femoris posterior [2]) (22 %) oder anterior (14 %); selten beide (4 %) oder beide mit gemeinschaftlichem Stamme; der R. descendens der A. circumflexa femoris anterior kommt direct von der A. cruralis (ca. 5 %), ferner die Aa. nutritia magna femoris; unterhalb des Abganges der A. profunda femoris die Aa. circumflexae femoris posterior (1 %), anterior (3 %) oder deren R. descendens (noch 5 %) oder die A. articularis genu superior medialis.

A. epigastrica superficialis. Gibt die A. circumflexa femoris posterior oder häufig eine A. circumflexa ilium accessoria ab.

A. pudendae externae. Fehlen und werden durch Aeste der A. profunda femoris ersetzt; eine der ersteren kann die A. dorsalis penis abgeben.

A. profunda femoris. Entspringt sehr selten oberhalb oder hinter dem Lig. inguinale; der Abstand ihres Ursprunges von letzterem Ligament wechselt zwischen 0 und 116 mm unterhalb desselben. Sie kreuzt sich mit der A. cruralis an deren hinterer, selten an deren vorderer Seite.

Die A. profunda femoris entspringt häufig ungewöhnlich hoch und zwar öfter bei Frauen als bei Männern, auch öfter bei kleinen als bei grossen Menschen: selten entsteht sie schon von der A. iliaca externa oberhalb des Lig. inguinale und steigt durch den Annulus cruralis vor der V. cruralis herab: öfters aber unmittelbar unter dem Leistenbande und läuft alsdann gewöhnlich auf dem Boden der Fovea ovalis, an der medialen Seite der A. cruralis und hinter der Vena cruralis, bis sie 27 mm unterhalb des Lig. inguinale sich hinter der A. cruralis lateralwärts wendet: bei diesem hohen Ursprunge gibt sie gewöhnlich einige der Rami inguinales oder die Aa. pudendae externae, oder selbst die Aa. epigastrica inferior und obturatoria ab. Selten entspringt sie tiefer als ca. 3 cm unterhalb des Lig. inguinale. — Die Aa. circumflexae femoris posterior und anterior entspringen häufig (vergl. oben) aus der A. cruralis selbst und zwar alsdann die erstere gewöhnlich höher, die letztere tiefer als die A. profunda femoris: zuweilen entstehen auch diese drei grossen Arterien, jede abgesondert, in gleicher Höhe aus der A. cruralis.

---

[1]) Normal beim Kaninchen, s. W. Krause, Anatomie des Kaninchens. 1868. S. 199. — [2]) Sie kann bei der Operation des Schenkelbruches im Operationsfelde erscheinen.

Aeste: A. epigastrica inferior (0,5 %), aus der zugleich die A. obturatoria entstehen kann; Aa. obturatoria (sehr selten), dorsalis penis, epigastrica superficialis, circumflexa ilium profunda, pudendae externae, R. superficialis der A. circumflexa femoris posterior oder R. descendens der A. circumflexa femoris anterior, eine oder zwei Aa. perforantes accessoriae (häufig).

A. circumflexa femoris posterior. Gibt die A. epigastrica inferior ab (sehr selten) oder die A. acetabuli (häufig).

A. circumflexa femoris anterior. Entspringt gemeinschaftlich mit der A. obturatoria. — Unter den Muskelästen wird ein stärkerer (nach Cruveilhier, 1871, in der Norm aus der A. cruralis oder der A. profunda femoris entspringender) Zweig als *R. muscularis superficialis*[1]) bezeichnet, welcher mit aufsteigenden und absteigenden Aesten die Mm. tensor fasciae latae, sartorius und quadriceps femoris versorgt.

A. poplitea.

Von der V. poplitea kann sie durch einen accessorischen, vom Oberschenkelbein kommenden Kopf des M. triceps surae (S. 113) getrennt werden. — Sie theilt sich weiter oben als gewöhnlich, oder erst in der Mitte des Unterschenkels (letzteres sehr selten), oder bildet eine Insel (sehr selten). Aeste: Aa. articularis genu suprema, selten (in der Norm, nach M. J. Weber[2]); R. fibularis superior der A. tibialis posterior, A. tibialis posterior accessoria, A. recurrens tibialis posterior; *A. saphena parva,* die mit der gleichnamigen Vene und dem N. suralis verläuft, Aa. articulares genu accessoriae, nutritia magna tibiae (häufig). Aus ihrem unteren Ende entspringen die Aa. tibialis anterior, posterior und peronaea oder letztere und die A. tibialis anterior, wenn die A. tibialis posterior wenig entwickelt ist (3 %); oder sie theilt sich in die A. tibialis posterior und peronaea, welche letztere die A. tibialis anterior absenden kann (sehr selten).

Aa. articulares genu. Eine oder die andere derselben fehlt; öfters sind accessorische vorhanden, wobei die betreffende normale kleiner als gewöhnlich ist. Die A. articularis superior medialis entsteht gemeinschaftlich mit der lateralis; oder erstere ist sehr klein und wird durch die A. articularis suprema ersetzt, ebenso die media vermittelst der inferior medialis, selten durch die inferior lateralis.

A. tibialis anterior.

Die hoch entspringende A. tibialis anterior kann hinter dem M. popliteus (0,5 %) oder zwischen demselben und dem oberen lateralen Streifen der Sehne des M. semimembranosus (2 %) herabsteigen. Die Aa. tibiales variiren selten in ihrem Verlaufe, oft aber in ihrer relativen Stärke, so dass die A. tibialis anterior zuweilen stärker als die A. tibialis posterior oder ungewöhnlich dünn bei sehr beträchtlicher Dicke der letzteren ist. Ist die A. tibialis anterior sehr klein, so endigt sie oberhalb des Malleolus lateralis durch Zusammenfluss mit einer sehr starken A. peronaea anterior, welche alsdann die Aa. malleolares anteriores abgibt und zur regelmässig verzweigten A. dorsalis pedis wird. Ist dagegen der ganze Stamm der A. tibialis anterior, oder nur die mit einer dicken A. peronaea anterior vereinigte A. dorsalis pedis sehr stark: so versorgt sie nicht allein den Fussrücken, sondern bildet auch vorzugsweise den Arcus plantaris vermittelst ihres ungewöhnlich dicken Ramus plantaris profundus, oder wenigstens die Aa. interosseae und digitales plan-

---

1) s. *A. muscularis magna* s. *quadricipitis femoris.* — 2) Handbuch der Anatomie des menschlichen Körpers. Bd. II. 1842. S. 207.

tares der ersten und zweiten Zehe; indem zugleich die A. plantaris lateralis schwächer als gewöhnlich ist. Aeste: Aa. articularis genu media, peronaea communis, nutritia tibiae (II, 663), interosseae metatarsi dorsales direct, tarseae laterales accessoriae, A. tarsea medialis. Sie gibt häufig (nach Einigen in der Regel) den R. fibularis superior ab, selten[1]) kommt derselbe aus der A. recurrens tibialis anterior.

Die Aa. malleolares anteriores medialis oder lateralis können fehlen und durch benachbarte Zweige ersetzt werden.

A. tarsea lateralis fehlt selten (1 %), entspringt höher oder tiefer als gewöhnlich oder ist doppelt vorhanden; ebenso die A. metatarsea (fehlt in 6 %).

Eine der Aa. tarseae mediales gelangt als *A. supratarsea interna* zum medialen Rande der grossen Zehe, versorgt deren erstes Gelenk, anastomosirt häufig mit der A. plantaris medialis und entsendet zuweilen die A. digitalis dorsalis tibialis der grossen Zehe.

Aa. interosseae metatarsi dorsales. Aus der vierten entspringt häufig die A. digitalis dorsalis digiti minimi fibularis.

Zuweilen (4 %) sind zwei oder drei Aa. metatarseae vorhanden, die zwar mit den Aa. tarsea und plantaris laterales anastomosiren, aber keinen regelmässigen Arcus dorsalis pedis bilden, sondern einzeln die Aa. interosseae dorsales abgeben. Bei ungewöhnlicher Kleinheit der A. metatarsea entstehen die Aa. interosseae dorsales hauptsächlich aus den Rami perforantes posteriores der Aa. interosseae plantares.

A. tibialis posterior.

Fehlt vollständig oder ist klein und erstreckt sich nur längs des oberen Drittels des Unterschenkels (5 %), oder sie wird verstärkt durch die stärker entwickelte A. peronaea (5 %) oder durch den R. plantaris profundus (1 %). Oder sie ist stärker als gewöhnlich (1,3 %). Aeste: Eine das untere Stück der A. peronaea ersetzende Arterie oder ein starker Ast, der dieselbe verstärkt (2 %). Eine stark entwickelte A. saphena magna (S. 178); ein durch den Sinus tarsi verlaufender, mit der A. tarsea lateralis anastomosirender Zweig. — Beim Fehlen der A. peronaea gibt sie deren Muskeläste und nahe oberhalb des Malleolus lateralis die Aa. peronaeae anterior und posterior, jede einzeln oder vermittelst eines gemeinschaftlichen kurzen Stammes ab.

Die A. malleolaris posterior medialis oder lateralis fehlt. Erstere wird von Aesten der letzteren ersetzt, die an den Malleolus medialis reichen.

A. peronaea communis. Variirt in etwa 15 %. Fehlt auf beiden Seiten (sehr selten), fehlt als Ast der A. tibialis posterior und wird von der A. tibialis anterior abgegeben (bei hoher Spaltung der A. poplitea). Wenn sie gänzlich fehlt, so gibt die A. tibialis posterior ihre Aeste ab. Oder die A. peronaea ist kleiner als gewöhnlich (2 %) und wird auch am Fuss von der A. tibialis posterior ersetzt (1 %). Oder sie ist stärker als gewöhnlich, verstärkt die schwache A. tibialis posterior oder ersetzt dieselbe (8 %) oder die zu schwache A. tibialis anterior (3 %) oder beide Aa. tibiales zum Theil (sehr selten). Sie theilt sich erst am unteren Ende des Interstitium interosseum cruris. — Aeste: A. nutritia tibiae, wenn die A. tibialis posterior fehlt, auch wohl wenn letztere vorhanden ist; Aa. peronaea accessoria.

A. peronaea anterior. Fehlt oder mündet in die A. tibialis anterior. Ist stark entwickelt, namentlich (3 %) wenn die A. tibialis anterior fehlt.

---

[1]) Haller, Icones anatomicae. Fasc. V. 1781. S. 28. Hyrtl, Denkschriften der k. Akademie der Wissenschaften zu Wien. Math. naturw. Cl. 1864. Bd. XXIII. S. 276.

Aeste: Aa. malleolaris anterior lateralis (häufig), oder eine accessorische Wurzel derselben; ausserdem die A. tarsea lateralis oder sie liefert die Aa. interosseae metatarsi dorsales ganz oder zum grössten Theil, indem sie sich auf den Fussrücken fortsetzen kann.

A. peronaea posterior. Aeste: Sie ist es eigentlich, welche die A. malleolaris posterior lateralis abgibt, da die A. tibialis posterior (in der Norm nach Hyrtl, 1878) unterhalb der Abgangs- resp. Einmündungsstelle dicker wird. Eine A. malleolaris posterior lateralis accessoria; Aa. plantares medialis und lateralis.

Die Aa. plantares lateralis und medialis spalten sich zuweilen, um sich wieder zu vereinigen: hinsichtlich ihrer Stärke stehen sie mit dem Ramus plantaris profundus der A. dorsalis pedis und unter einander im umgekehrten Verhältnisse: ist die A. plantaris medialis dicker als gewöhnlich (immer aber schwächer als die A. plantaris lateralis), so nimmt sie mehr Antheil an der Bildung des Arcus plantaris: oder sie bildet mit Zweigen der A. plantaris lateralis und des Ramus plantaris profundus der A. dorsalis pedis einen, nur von der Fascia plantaris bedeckten *Arcus plantaris sublimis* s. superficialis, aus welchem die Arterien der ersten und zweiten Zehe entstehen: oder sie läuft geradezu zwischen die erste und zweite Zehe und spaltet sich in die A. digitales plantares fibularis hallucis und tibialis der zweiten Zehe.

Die A. superficialis pedis medialis gibt zuweilen allein die A. digitalis dorsalis hallucis tibialis ab.

Dass alle Aa. digitales von der A. tibialis posterior stammen, gehört (wie das Fehlen beider Arcus volares, S. 171) zu den seltensten Varietäten.

Im Allgemeinen sind die arteriellen Varietäten an der unteren Extremität seltener als an der oberen. Nur ausnahmsweise finden sich hohe Theilungen, Aa. aberrantes, Rr. anastomotici etc. Oberflächlich verlaufende, die Hautvenen begleitende Aa. saphenae magna und parva erklären sich wie ihre Homologa am Arm (S. 168). Inselbildung im Stamm der Hauptarterien, Wegfallen normaler Communicationen findet man an der oberen wie an der unteren Extremität. Die meisten Varietäten an der letzteren lassen sich auf wechselnde relative Ausbildung der Aa. tibialis anterior, tibialis posterior resp. peronaea zurückführen.

Praktische Bedeutung haben folgende Arterien-Varietäten: A. thyreoidea ima (S. 159); abnorme Länge der A. anonyma (S. 160); A. cricothyreoidea zur entgegengesetzten Seite hinüberlaufend (S. 161); Verlauf der A. carotis interna dicht neben der externa (S. 163); A. subclavia dextra als letzter Ast des Aortenbogens entspringend (S. 164); Verlauf der A. subclavia über eine Halsrippe; A. mammaria lateralis (S. 165); hoher Ursprung der Aa. radialis oder ulnaris (S. 169) und Aa. aberrantes an der oberen Extremität (S. 168); abnorm entwickelte A. ischiadica (S. 175) bei verkümmerter A. cruralis (S. 178); Verlauf der A. pudenda interna durch das Perinaeum (S. 175); Ursprung der A. obturatoria aus der A. epigastrica inferior (S. 176); A. cruralis bifida (S. 178); Kreuzung der A. cruralis mit der A. profunda femoris (S. 178); Verlauf der A. poplitea hinter der V. poplitea (S. 179).

Varietäten der Venen.

Sie sind häufiger als die des Arteriensystems, aber von geringerer Wichtigkeit. Beides erklärt sich, indem das Venensystem des Erwachsenen die Form eines embryonalen Netzwerkes (S. 156) deutlicher erhalten aufzu-

weisen vermag. In den meisten Fällen gehen Varietäten der Venen mit denen der Arterien, welche sie begleiten, Hand in Hand — wovon jedoch Ausnahmen stattfinden (s. z. B. V. obturatoria, S. 188). Analog den Aa. aberrantes kommen *Vv. aberrantes*, sowie auch *Rr. anastomotici* (*venosi*) vielfältig zur Beobachtung. — Die Varietäten der grösseren Venen ist die Entwicklungsgeschichte zu erklären im Stande. — Vergl. II, 554.

In seltenen Fällen und in Folge frühzeitiger Bildungsstörungen resp. als Hemmungsbildungen (S. 54) persistiren nämlich embryonale Venen noch beim Erwachsenen und hieraus sind die Varietäten der grösseren Venen im Wesentlichen erklärbar.

1. Es ist eine *V. cava superior sinistra* vorhanden, welche das Blut aus der V. anonyma sinistra und hemiazygos in die Pars ampullaris v. coronariae magnae führt. Sie folgt dem Verlauf des Lig. v. cavae superioris. Diese Varietät entsteht durch mangelhafte Entwicklung der embryonalen *V. jugularis transversa* (Fig. 22. Nr. *1*). — Oder die letztere ist normal, die V. cava superior (dextra) fehlt. Oder der linke Ductus Cuvieri persistirt als dünner Communicationsast zwischen V. anonyma sinistra und der Pars ampullaris v. coronariae magnae. Oder es finden Communicationen zwischen den Vv. cavae superiores und dem Atrium sinistrum resp. den Vv. pulmonales statt.

Fig. 22.

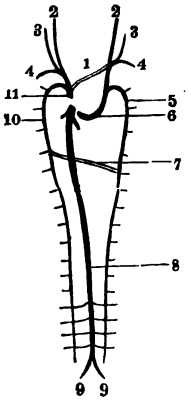

Schema zur Entwicklung der grossen Venenstämme. *1* V. anonyma sinistra: Verbindungsast zwischen den Vv. jugulares primitivae dextra u. sinistra (II, 555). *2* V. jugularis interna. *3* V. jugularis externa. *4* V. subclavia. *5* V. cardinalis sinistra, welche die Intercostalvenen aufnimmt; ihr Verlauf nach abwärts ist von der Gegend der V. hemiazygos an ursprünglich mehr lateralwärts: entlang den hier abgeschnittenen Enden der in sie einmündenden Vv. intercostales und lumbales. *6* Ductus Cuvieri sinister = V. cava superior sinistra. *7* V. hemiazygos. *8* V. cava inferior, welche oben die kurz abgeschnittenen Vv. hepaticae aufnimmt. *9* V. iliaca communis. *10* V. azygos. *11* Ductus Cuvieri dexter = V. cava superior (dextra).

2. Die V. cardinalis dextra oder sinistra oder Theile von beiden sind erweitert, die V. cava inferior fehlt. Die Vv. iliacae communes setzen sich in einen den Verlauf der V. azygos resp. hemiazygos einhaltenden Venenstamm fort. Zugleich münden die Lebervenen in einen kurzen Stamm, *V. hepatica communis*, der sich (anstatt der V. cava inferior) gesondert in das Atrium dextrum einsenkt. Oder die V. cava inferior ist unterhalb der Nieren anscheinend doppelt. Oder (sehr selten) die erweiterte V. azygos nimmt die V. portarum auf, sowie die V. umbilicalis nebst einer V. hepatica communis und mündet schliesslich in die V. cava superior. Diese Fälle wurden früher (2te Aufl. S. 941) als solche von Einmündung der V. portarum in die V. cava inferior gedeutet.

3. V. azygos oder die V. hemiazygos sind alternirend stärker und schwächer entwickelt als gewöhnlich: die V. cardinalis einer Körperhälfte wird durch die der anderen vertreten.

4. Die V. umbilicalis ist weit offen geblieben. Sehr selten verläuft nämlich eine dicke Vene von der V. iliaca externa aus hinter der Linea alba bis zum Nabel und von da im Lig. suspensorium zur Fossa transversa der Leber und senkt sich in den sog. Sinus venae portarum (II, 705), wodurch eine ausgiebige Communication der Systeme der Vv. cava inferior und portarum vermittelt wird.

Varietäten der Vv. cardiacae.

Die Venen des Herzens variiren häufig an Zahl und Stärke. Zuweilen mündet die V. coronaria cordis parva abgesondert in das rechte Atrium; selten die V. coronaria cordis magna in die V. cava superior sinistra. Die Klappe an der Grenze der Pars ampullaris der grossen Kranzvene fehlt häufig (20 %).

Varietäten der V. cava superior und ihrer Aeste.

Sehr selten verläuft die V. cava superior durch die Thymus. — Aeste: Vv. pulmonalis dextra superior (einige Male beobachtet); mammaria interna dextra, intercostalis suprema dextra, thyreoidea ima.

V. anonyma.

Zuweilen bleibt die V. axillaris und subclavia bis zur Einmündung in die V. anonyma in zwei Stämme gespalten durch stärkere Entwicklung der V. brachialis lateralis, welche dann auch die Vv. circumflexae brachii und transversa scapulae et colli aufnimmt. — Die sinistra verläuft durch die Thymus (2 %). — Aeste: Vv. subclavia oder intercostalis suprema sinistra accessoria.

V. jugularis communis.

Ihr Bulbus fehlt linkerseits häufig.

V. jugularis interna ist sehr schwach. — Aeste: nimmt selten die V. thyreoidea superior auf. — Die Zweige der V. lingualis münden gesondert in die V. jugularis interna.

Sinus durae matris.

Einzelne derselben verdoppeln sich zuweilen; selten fehlt einer der grösseren, öfters einer der kleineren.

Sinus transversus. Ein *Sinus ophthalmopetrosus* verläuft von der Fissura orbitalis superior zur Vorderfläche der Pars petrosa oss. temporum und senkt sich in den Sinus transversus.

Sinus sagittalis superior. Hängt zuweilen vermöge einer dichotomischen Theilung seines hinteren Endes mit dem Sinus rectus zusammen.

Sinus sagittalis inferior. Nimmt an seinem vorderen Ende öfters kleine Venen des vorderen Theiles des Corpus callosum und der angrenzenden Grosshirnwindungen auf. — Communicirt zuweilen direct mit dem Sinus sagittalis superior.

Sinus cavernosus. Nimmt häufig die V. lacrymalis oder (II, 679) die V. centralis retinae auf, welche Varietät aus der Erweiterung einer normalen, nur selten fehlenden Communication beider hervorgeht: — selten einige feine Venen, die den N. maxillaris superior im Foramen rotundum begleiten.

Sinus petrosus inferior. Soll zuweilen mit der unterhalb der Sutura petrosobasilaris verlaufenden Vene (II, 678) durch die genannte Sutur hindurch communiciren. — Soll (in der Norm nach Trolard [1]) an der vorderen medialen Wand des Foramen jugulare verlaufend unterhalb des Bulbus v. jugularis internae in die V. jugularis münden.

Sinus occipitalis. Fehlt (18 %), oder geht nur in den Plexus circularis foraminis magni über (29 %).

---

[1]) Archives générales de médecine. T. XV. 1870. S. 264.

Vv. cerebrales. Sehr häufig ist eine hinter dem Gyrus centralis posterior verlaufende *V. cerebralis superior magna*, welche aus der Fossa Sylvia stammt, stärker entwickelt als die V. sulci centralis. — V. fossae Sylvii. Die V. communicans magna fehlt öfters (17 %[1]) — Vv. cerebrales laterales et inferiores. Die als V. ophthalmomeningea (II, 676. Anm. 5) bezeichnete V. cerebralis inferior nimmt zuweilen die V. lacrymalis oder einige Vv. ciliares posteriores auf. Die genannte Vene besitzt häufig zahlreiche Klappen, zuweilen aber fehlen solche gänzlich. Wenn sie in eine der V. ophthalmicae mündet, so ist sie zuweilen mit Klappen versehen, welche in der Richtung nach letzterer Vene schliessen.

V. meningea media. Nimmt häufig einen feinen im Sulcus petrososquamosus (S. 64), wenn dieser vorhanden ist, verlaufenden *Sinus petrososquamosus* (II, 675) auf. Das vordere, vor der Frontalebene der Wurzel des Processus zygomaticus oss. temporum gelegene Ende jenes Sinus entspricht jedoch nicht einem Rest aus der Entwicklungsgeschichte (s. unten, V. jugularis externa), sondern ist eine Communicationsvene späterer Bildung.

Vv. diploicae. Sind sehr häufig unregelmässig angeordnet, schwinden theilweise bei älteren Individuen. Namentlich vereinigen sich die V. diploica frontalis mit der V. diploica temporalis anterior oder die beiden Vv. diploicae temporales unter sich, oder die rechte und linke V. diploica occipitalis. — Sowohl einzelne Vv. diploicae als einzelne Emissaria Santorini, namentlich das Foramen mastoideum (II, 33) sind zuweilen von ungewöhnlich beträchtlicher Weite.

V. ophthalmica superior. Besitzt eine (öfters fehlende) Klappe in der Gegend ihrer Communication mit der V. angularis.

V. ophthalmica inferior. Nimmt (selten) die V. centralis retinae auf.

Vv. pharyngeae. Communiciren häufig mit dem Rete venosum condyloideum.

V. facialis communis.

Nimmt häufig die V. maxillaris interna auf.

V. facialis anterior. Ihr unteres Ende nimmt öfters die V. lingualis auf.

V. jugularis externa.

Die V. facialis posterior ist häufig wenig ausgebildet: sie selbst oder die vor dem Ohre verlaufende V. temporalis superficialis mündet in die V. jugularis externa, wobei aber der Communicationsast zwischen letzterer und der V. facialis posterior bestehen bleibt. Diese Varietät halten Einige irrthümlicher Weise für die Norm: sie bezeichnet indessen ein Stehenbleiben auf früherer Entwicklungsstufe. Ursprünglich zeigt sich die V. jugularis externa weit stärker entwickelt, während die V. jugularis interna ein Gefäss secundärer Bildung ist. Erstere leitet beim Embryo (und bei vielen Säugethieren während des ganzen Lebens z. B. beim Kaninchen[2]) durch Vermittlung der V. temporalis superficialis das Blut aus der Schädelhöhle, namentlich aus dem Sinus transversus längs der Fissura petrososquamosa (II, 35) resp. des Sulcus petrososquamosus (S. 64) und durch ein in der Schläfenbeinschuppe gelegenes Emissarium temporale (S. 64) nach aussen ab. Später schliesst sich dieses Emissarium und der rückkehrende Blutstrom wird vorzugsweise in die Bahn der V. jugularis interna übergeleitet. Selten persistirt

---

1) Trolard, Archives générales de médecine. T. XV. 1870. S. 263. — 2) W. Krause, Anatomie des Kaninchens. 1868. S. 33. S. 150. S. 206.

das Emissarium beim Erwachsenen; häufig aber ist die V. jugularis externa ungewöhnlich entwickelt; sie nimmt zuweilen nicht nur die V. temporalis superficialis, sondern in der Höhe der Theilungsstelle der A. carotis communis die V. facialis anterior auf. Oder die V. jugularis externa ist sehr klein, sie entsteht hauptsächlich aus dem Emissarium temporale, dessen Blut sie auch sonst aufzunehmen pflegt. Alle diese Varietäten reduciren sich sehr einfach auf stärkere oder schwächere Entwicklung derjenigen embryonalen Communicationsäste, welche vor dem äusseren Ohre die Vv. temporalis superficialis, facialis anterior und jugularis externa in Verbindung setzen und beim Erwachsenen in der Regel als Stamm der V. facialis posterior und Verbindungszweig der letzteren zur V. jugularis externa erscheinen.

Das untere Ende der V. jugularis externa bildet mit der V. cephalica um die Clavicula einen Ring. Oder sie verläuft, indem der hintere Schenkel dieses Gefässringes obliterirt, vor der Clavicula in die Fossa infraclavicularis und senkt sich in die V. cephalica, oder in die V. subclavia oberhalb des M. subclavius, oder mit dem oberen Ende der V. cephalica vereinigt in die V. axillaris. — Aeste: Zuweilen mündet die V. facialis posterior, seltener zugleich auch die V. facialis anterior in die V. jugularis externa; meistens findet jedoch bei dieser Varietät dennoch eine Verbindung zwischen den Vv. faciales und der V. jugularis interna statt: während die ersteren im Kaliber stark reducirt sind, hat sich der normale Communicationsast (II, 683) zwischen den Vv. jugularis externa und facialis posterior erweitert. — Anderweitige Aeste der V. jugularis externa sind: Zweige der V. lingualis, die gesondert einmünden; eine V. thoracica accessoria, welche subcutan von der Brustwarze herkommt und neben dem lateralen Rande des M. quadrigeminus capitis über das Schlüsselbein verläuft.

V. superficialis colli verticalis. Sie communicirt zuweilen mit der V. mammaria interna. — Aus den Vv. superficiales colli verticales dextra und sinistra entsteht eine unpaare *V. mediana colli*, welche vor der Luftröhre in der Medianlinie herabsteigt, bis 1 cm dick sein kann, auch an ihrem unteren Ende mit den Vv. jugulares internae dextra und sinistra oder subclaviae dextra und sinistra und kleineren Venen dieser Gegend communiciren kann.

V. superficialis colli horizontalis. Fehlt zuweilen; alsdann mündet jede V. superficialis colli verticalis lateralwärts umbiegend in die Vv. jugularis externa oder subclavia derselben Seite. Hat zuweilen die Form eines Plexus oder ist sehr klein.

V. vertebralis communis. Verläuft häufig hinter der A. subclavia. Oder sie umgibt die A. subclavia mit zwei Wurzeln (II, 685), welche eigentlich die getrennten Einmündungsstellen der Vv. vertebrales interna und externa darstellen. Aus der Obliteration bald des ersteren, bald des letzteren Ursprunges erklärt sich die wechselnde Verlaufsweise der V. vertebralis selbst.

Die V. vertebralis externa verläuft zuweilen neben der A. cervicalis profunda.

Die V. vertebralis interna ist selten doppelt; geht häufig durch das Foramen transversarium des siebenten Halswirbels. Communicirt zuweilen mit der V. jugularis interna unmittelbar unter dem Foramen jugulare. — Ueber die *V. cervicalis adscendens* s. II, 685.

V. subclavia.

Verläuft höher als gewöhnlich, oder mit der A. subclavia vor dem M. scalenus anticus oder hinter dem letzteren, während die A. subclavia vor

demselben (S. 164) verläuft; oder zwischen der Clavicula und dem M. subclavius. — Aeste: V. superficialis colli verticalis; rechterseits die V. intercostalis suprema.

V. basilica. Läuft zuweilen bis in die Achselhöhle, von der Fascia brachialis bedeckt. — Verläuft sehr dicht an die A. brachialis grenzend. Ist doppelt vorhanden.

V. cephalica. Fehlt (2 %) oder ist doppelt vorhanden. Wird nach dem Vorderarm hin vom N. perforans brachii oberflächlich bedeckt. — Die V. mediana antibrachii wird zuweilen von Aesten des N. cutaneus brachii major bedeckt; ist trotzdem und für gewöhnlich ohne Gefahr der Nerven-Verletzung die zum Aderlassen geeignetste Hautvene des Armes (II, 213).

V. mammaria interna nimmt zwei *Vv. mammariae laterales* auf, welche die gleichnamige Arterie (S. 165) begleiten.

Vv. intercostales supremae. Sehr häufig finden sich Klappen an ihren Einmündungsstellen.

V. azygos.

Sie besitzt in der Regel 1 bis 4 Klappen, welche meist in der Gegend ihrer Krümmung über den dritten Rückenwirbel gelegen sind. Die Klappen fehlen öfters (22 %), wie es scheint häufiger bei Frauen (41 %), als bei Männern (24 %). — In der V. hemiazygos sind selten (3 %) Klappen vorhanden. — Die Einmündungen der Intercostalvenen in die Vv. azygos und hemiazygos besitzen sehr selten Klappen.

Die V. azygos verläuft (ausserordentlich selten) so, dass sie einen accessorischen Lappen der rechten Lungenspitze abtheilt (S. 138).

Abweichend von den bisherigen Angaben lässt v. Brunn[1]) die V. hemiazygos vor ihrer Einmündung sich am häufigsten über den zehnten Rückenwirbel krümmen. Die Einmündungsstelle der V. hemiazygos in die V. azygos liegt nämlich hiernach vor dem 6ten (2 %), 7ten (6 %), 8ten (14 %), 9ten (22 %), 10ten (31 %), 11ten (11 %) Rückenwirbel und in den übrigen Fällen zwischen dem 9ten und 10ten, oder 10ten bis 11ten Rückenwirbel. Indessen nimmt die V. azygos bei Säugethieren zumeist eine ganz bestimmte Anzahl von Intercostalvenen der linken Seite auf (z. B. die VI—XIIte beim Kaninchen[2]). Beim menschlichen Fötus und beim Neugeborenen ist es mindestens die gewöhnliche Regel (W. Krause), dass der Verlauf vor dem 8—9ten Rückenwirbel stattfindet. Nimmt man diese Thatsachen zusammen, so erscheint letzterer Verlauf als der typische und die Angaben v. Brunn's werden durch das (S. 182) Gesagte erklärt. Vergl. V. hemiazygos.

V. hemiazygos. Das vor dem 8—9ten Rückenwirbel verlaufende Einmündungsstück ist häufig schwach entwickelt: alsdann findet sich gewöhnlich ein stärkerer Communicationsast zwischen den Vv. hemiazygos und azygos weiter unten. — Die Communication (sog. *V. hemiazygos accessoria* — II, 690) des unteren Endes der V. intercostalis suprema sinistra mit der V. azygos fehlt zuweilen (15 %), indem einige obere linke Intercostalvenen bis zur fünften oder noch tiefer herab sich zu einem in die V. anonyma sinistra einmündenden Stamme sammeln. Selbständige Zuflüsse, welche die V. azygos von Intercostalvenen der linken Seite her erhält, finden sich in verschiedener Anzahl: 1 (11 %), 2 (33 %), 3 (26 %), 4 (22 %) oder 5 (7 %).

Nach Untersuchungen an 23 Leichen hält Morison[3]) folgende Anordnung der Vv. azygos und hemiazygos für normal. Rechterseits: die V. intercostalis

1) Göttinger Nachrichten. 1878. S. 248. — 2) W. Krause, Anatomie des Kaninchens. 1868. S. 201. — 3) Journal of anatomy and physiology. 1879. Vol. XIII. S. 346.

suprema nimmt das Blut aus dem ersten Intercostalraum auf und senkt sich in die V. anonyma dextra oder vertebralis dextra. Die Venen des zweiten und dritten oder auch des vierten Intercostalraumes gehen vereinigt oberhalb der Lungenwurzel in die V. azygos. — Linkerseits: im ersten Intercostalraum begleitet eine *V. intercostalis suprema comitans* die A. intercostalis suprema. Die eigentliche V. intercostalis suprema (*propria*) stammt aus dem zweiten und dritten Intercostalraum. Ferner entsteht eine *V. azygos minor inferior sinistra* (oder V. hemiazygos) aus den unteren Intercostalräumen und eine *V. azygos minor superior* (*sinistra*) aus den zwischen dem obersten Ast der ersteren und der selbständig verlaufenden V. intercostalis suprema übrig bleibenden Intercostalräumen.

Varietäten der V. cava inferior und ihrer Aeste.

Aeste der V. cava inferior: Vv. renales accessoriae (zuweilen). Feine Zweige der V. portarum, welche an der Wand der V. cava inferior einen Plexus bilden (in der Norm nach Bernard [1]).

V. renalis. Besitzt an der Mündung zuweilen zwei auf einander folgende Klappen. Häufig (in der Norm nach v. Lenhossék [2]) theilt sich die V. renalis zunächst in einen dorsalen und einen ventralen Ast.

V. spermatica interna. Die linke verläuft ausnahmsweise hinter der Aorta abdominalis zur V. renalis sinistra.

V. iliaca externa.

Verläuft an der lateralen Seite der Arterie (sehr selten).

V. epigastrica inferior geht durch den Annulus cruralis (sehr selten).

V. cruralis.

Verläuft durch eine Oeffnung im M. adductor magnus, die bedeutend höher liegt, als die von der A. cruralis durchsetzte Spalte. Oder sie begleitet die A. perforans tertia (sehr selten). Mitunter bildet sie Inseln. — Aeste: Eine *V. comitans cruralis tertia.* Eine *V. articularis genu communis* [3]).

V. saphena magna. Sie ist zuweilen sehr schwach, oder doppelt, selten dreifach vorhanden. Nimmt öfters die V. saphena parva auf; häufig die V. epigastrica superficialis oder Hautvenen vom Dorsum des Penis [4]).

V. poplitea.

Verläuft vor der A. poplitea, während die V. saphena magna an deren lateraler Seite liegt und erstere die Fortsetzung der A. ischiadica (S. 175) darstellt. — Ist doppelt vorhanden oder bildet mehrere Inseln. — In eine V. comitans cruralis setzt sich zuweilen die gleichnamige V. comitans poplitea fort.

V. hypogastrica.

Abgesehen von den Vv. obturatoria, iliolumbalis und sacrales laterales entsteht dieselbe (in der Norm nach Lenhossék [5]) beim Manne aus drei Hauptwurzeln. Nämlich aus einem Plexus oder einer *V. pudendoglutea,* welche die Vv. ischiadica und glutea aufnimmt; einem Plexus oder einer *V. seminourethrosacralis,* in welche die V. sacralis lateralis inferior einmündet; und aus einer *V. cornu,* Hornvene. Letztere geht aus dem hinteren zugespitzten Ende eines jederseits von den Venen der unteren Abtheilungen der Plexus vesicalis und pudendalis gebildeten Convolutes oder Hornes hervor, welches sich nach oben, hinten und lateralwärts krümmt.

---

1) Comptes rendus. 1850. S. 694. — 2) Archiv für pathologische Anatomie. 1876. Bd. 68. S. 373. — 3) s. *poplitea collateralis.* — 4) *Vv. dorsales penis subcutaneae.* — 5) Das venöse Convolut der Beckenhöhle beim Manne. 1871.

V. obturatoria senkt sich zuweilen ganz in die V. iliaca externa (vergl. II, 698 u. 700) oder in die V. epigastrica inferior; jedoch ist diese Varietät selten und existirt nicht immer bei der so häufigen (S. 176 u. II, 640) abnormen Anordnung der A. obturatoria.

Varietäten der Venen des Pfortaderkreislaufes.

V. portarum.

Aeste: Vv. lienalis accessoria, pancreatico-duodenalis (in der Norm nach Luschka, 1863), gastro-epiploica dextra. — In den R. dexter mündet häufig die V. cystica.

V. mesenterica magna. Nimmt zuweilen statt der Vv. pancreaticae und duodenales eine gemeinschaftliche *V. pancreatico-duodenalis* auf. Sie empfängt (selten) eine V. lienalis accessoria. — Die V. gastro-epiploica dextra fliesst zuweilen mit der V. colica media zu einem gemeinschaftlichen Stamme, *V. gastrocolica*, zusammen.

V. lienalis. Sie nimmt zuweilen die V. coronaria ventriculi auf. — Die V. lienalis communicirt (in der Regel, Luschka[1]) durch Aeste, die in der Gegend der Cauda des Pancreas emporsteigen, mit dem System der V. azygos.

Vv. hepaticae.

Klappen an ihren Mündungen in die V. cava inferior sind sehr selten. In eine der Vv. hepaticae senkt sich zuweilen die V. phrenica inferior dextra.

Praktische Bedeutung haben unter den erwähnten Venen-Varietäten diejenigen der Vv. mediana colli (S. 185), die Verbindung der V. jugularis externa (S. 185) mit der V. cephalica, die Verlaufs-Varietäten der V. subclavia (S. 185), die Anomalien der V. basilica (S. 186) und mediana in Betreff des nur noch selten (II, 213) ausgeführten Aderlasses und die der Vv. obturatoria (s. oben), cruralis und poplitea (S. 187) bei Operationen in den betreffenden Gegenden.

Varietäten der Blutgefässe des Lungenkreislaufes.

Varietäten der A. pulmonalis.

Aeste: Eine doppelte A. pulmonalis dextra und sinistra (selten). Der Ductus arteriosus bleibt zuweilen so weit offen, dass derselbe als enger Kanal mit freiem Auge wahrgenommen werden kann. — Die A. pulmonalis gibt eine *A. coronaria cordis accessoria* ab (einmal beobachtet, W. Krause[2]), welche dicht oberhalb der Anheftungsstelle der vorderen linken Valvula semilunaris des Ostium arteriosum pulmonale entspringt, als ein 1,5 mm dickes Stämmchen (Fig. 23. Nr. *8*) nach hinten verläuft, die Muskelsubstanz des rechten Ventrikels am Ostium arteriosum, sowie die Wand der A. pulmonalis versorgt, indem

---

1) Die Lage der Bauchorgane des Menschen. 1873. S. 15. — 2) Zeitschrift für rationelle Medicin. 1865. Bd. 25. S. 225.

sie mit den Aa. coronariae cordis dextra und sinistra anastomosirt. Zugleich gibt die A. pulmonalis dextra das Lig. arteriosum ab (Fig. 23. Nr. 2).

Fig. 23.

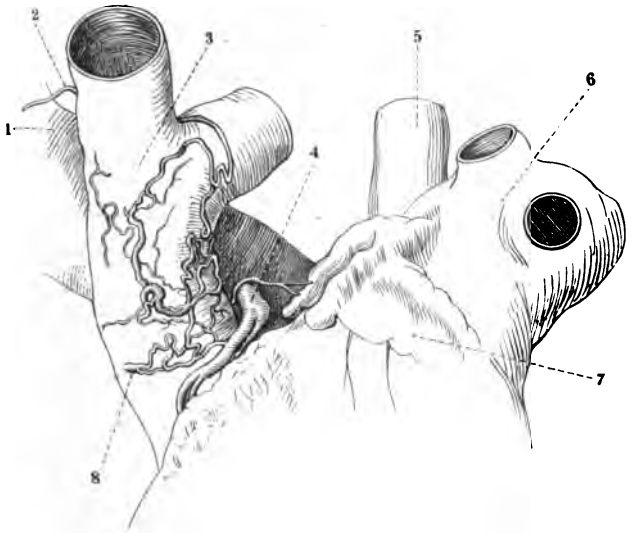

Ursprung einer abnormen A. coronaria cordis aus der A. pulmonalis. Das Herz von links her gesehen, die Aorta adscendens und A. pulmonalis sind nach vorn und rechts geschlagen. V. 1/2. *1* Aorta adscendens. *2* Lig. arteriosum, abnormer Weise an der A. pulmonalis dextra entspringend. *3* A. pulmonalis. *4* A. coronaria cordis sinistra. *5* V. cava superior. *6* Linker Vorhof. *7* Linkes Herzohr. *8* *A. coronaria cordis accessoria* (injicirt), welche mit der A. coronaria sinistra (*4*) anastomosirt.

Varietäten der Vv. pulmonales.

Die Lungenvenen der einen Seite fliessen öfters zu einem sehr kurzen, 2 cm dicken, gemeinschaftlichen Stamme, einer *V. pulmonalis communis* zusammen und zwar häufiger linkerseits, als rechterseits. Selten ist eine solche V. pulmonalis communis länger, z. B. 3 cm lang. — Es können fünf bis sieben (sehr selten) Vv. pulmonales vorhanden sein, indem sich eine *V. pulmonalis dextra media* von der oberen V. pulmonalis dextra gesondert hat; selten sind linkerseits oder beiderseits drei Lungenvenen vorhanden. — Eine V. bronchialis mündet (selten) in die V. pulmonalis dextra superior oder an deren Einsenkungsstelle in das Atrium sinistrum.

Lymphgefässsystem.

Ductus thoracicus.

Sehr selten ist der Ductus thoracicus in seiner ganzen Länge doppelt, so dass beide Stämme erst an ihrem oberen Ende sich vereinigen, oder der eine auf der linken, der andere auf der rechten Seite in die Vv. anonymae sich ergiesst. Höchst selten geht der einfache Stamm in die V. anonyma dextra; ebenfalls äusserst selten (pathologisch?) endigt er innerhalb des Thorax, in der Höhe des achten bis neunten Rückenwirbels durch Einmündungen in die V. azygos. — Steigt (selten) vor dem rechten M. longus colli, hinter dem Oesophagus bis zum sechsten Halswirbel in die Höhe, biegt sich über die A. thyreoidea inferior, um in die V. jugularis dextra einzumünden. Seine sonst normale Einmündung geschieht zuweilen (13 %) mit zwei, seltener (8 %) mit drei (oder bis 6) Mündungen. — Nimmt (häufig) etwa in der Höhe des siebenten Rückenwirbels einen parallel der Richtung der V. hemiazygos aufsteigenden *Ductus hemithoracicus* auf.

Truncus lymphaticus communis dexter. Häufig senken sich die drei Stämmchen: Trunci lymphatici subclavius dexter, jugularis dexter, bronchomediastinicus dexter, welche seine Wurzeln darstellen, anstatt einen einfachen Stamm zu bilden, abgesondert oder zu zwei vereinigt in die V. anonyma oder in die Vv. jugularis communis dextra oder subclavia dextra; zerfallen auch wohl in noch mehrere einzelne Stämmchen.

Lymphdrüsen.

Auf dem Thränensack, unmittelbar hinter der Einmündungsstelle der Thränenkanälchen soll öfters eine kleine Lymphdrüse von 2—4 mm Länge, 1 mm Breite und Dicke gelegen sein (Krehbiel[1]).

Gl. antibrachii liegen sehr selten längs der Aa. radialis oder ulnaris.

Gl. epigastrica. Sehr selten findet sich eine solche Lymphdrüse ungefähr in der Mitte der Regio epigastrica.

Gl. sternales. Ihre Vasa efferentia münden (selten) direct in die Vv. jugularis communis oder subclavia.

Gl. mediasticinae posteriores. Die oberflächlichen Lymphgefässe der convexen Oberfläche des rechten Leberlappens gehen in die genannten Drüsen über oder münden theilweise direct in den Ductus thoracicus.

Gl. hypogastricae. Am inneren Eingange des Canalis obturatorius liegt eine mässig grosse *Gl. foraminis obturatorii* (constant nach Cruveilhier, 1867). — Einige kleine Lymphdrüsen sitzen (nach Einigen in der Regel) an der hinteren oder den lateralen Wänden der Harnblase oder (selten) am Fornix vaginae.

Varietäten des Rückenmarkes, Gehirnes und der Nerven.

Das Rückenmark und Gehirn bieten anscheinend sehr wenige Varietäten. Dies hat wohl zum Theil seinen Grund darin, dass dieselben, wenn sie beträchtlicher sind, unter dem Namen von Missbildungen der pathologischen Anatomie anheimfallen, hauptsächlich aber darin, dass Störungen in der Anlage dieses höchst complicirten Apparates vielerlei secundäre Veränderungen nach sich ziehen, mit denen der Fortbestand der embryonalen Entwicklung unverträglich ist. Letzteres führt dann zum Abortus in den ersten Schwangerschaftsmonaten, welcher meist unbeachtet vorübergeht. Bleibt das Leben fortbestehen, so werden die grösseren Abweichungen, wie z. B. Mangel des Balkens, beträchtliche Asymmetrien der Gross- oder Kleinhirnhemisphären wie gesagt zum pathologischen Gebiet gerechnet.

Was die Varietäten der peripherischen Nerven anlangt, so ist ihre Bedeutung insofern eine geringe, als sie wesentlich nur Umwege (I, 468) repräsentiren, die von Nervenfaserbündeln eingeschlagen werden. Ursprung und Endigung — in den Centralorganen resp. in peripherischen Organen, namentlich Muskeln und Haut ändern sich nicht. Es kommt wohl vor, dass ein Nervenstamm zu einem nächstbenachbarten höher oder tiefer gelegenen Foramen intervertebrale verfolgt werden kann, anstatt zu dem eigentlich entsprechenden; oder dass ein Hirnnerv an etwas ungewöhnlicher Stelle aus dem Centralorgan austritt: z. B. der N. abducens den Pons (Fig. 24. S. 198) durchbohrt, anstatt an dessen unterem Rande herauszukommen. Niemals

[1]) Die Muskulatur der Thränenwege etc. 1878. S. 15.

aber werden Organe von Nerven versorgt, die nicht schon normaler Weise in sie eintreten, niemals vicariiren benachbarte Hirnnerven für einander. Ausnahmen sind nur scheinbar und kommen wie die meisten Nerven-Varietäten auf folgende Art zu Stande. Irgend ein Nerv theilt sich früher oder später, als es in der Norm der Fall ist, gibt anomale Aeste ab, die sich an andere Zweige benachbarter Nerven anlegen und eine Strecke weit mit denselben verlaufen: dadurch kann es so aussehen, als ob ein Muskel von einem sensiblen Nervenstamm mit motorischen Fasern versorgt würde (und umgekehrt bei Hautnerven). In Wahrheit handelt es sich, wie schon gesagt, um mehr oder weniger complicirte Umwege, welche bestimmte Nervenfaserbündel einschlagen und in physiologischer Hinsicht — obgleich jene nicht in jedem Einzelfall als solche nachgewiesen werden können — sind die Umwege so gleichgültig, als es z. B. für die Leitung in einem Telegraphendraht sein würde, wenn derselbe zeitweise die Eisenbahn verlässt, um der Chaussee zu folgen u. s. w.

In praktischer Hinsicht kommen Varietäten der Lagerungsweise der Nerven in Betracht, insofern ihre Beziehungen zu benachbarten Theilen sich ändern. Ferner, wenn ein Nerv abweichenden Verlauf einhält, daher beim Aufsuchen nicht an seiner gewöhnlichen Stelle angetroffen wird; endlich wenn wegen des Vorhandenseins eines der geschilderten Umwege die Nervendurchschneidung nicht den vorauszusagenden, sonst erwarteten Effect hat, nämlich die nervöse Leitung nach einem bestimmten Organ zu unterbrechen. Sind die betreffenden Fasern gar nicht in dem durchschnittenen Nervenstamm enthalten, so bleibt die Operation in dieser Hinsicht ohne alle Wirkung.

Häufig verlaufen feinere Zweige eines Nerven zu einem bestimmten Organ eine Strecke weit vereinigt; sie bilden somit einen etwas stärkeren Ast, der peripherisch jene Zweige absendet. Solche nicht constante Aeste werden manchmal mit besonderen Namen (z. B. N. sublingualis. II, 847, Anm. 5) bezeichnet; da letztere unter den Synonymen (Bd. II, in den Anm.) aufgeführt wurden, brauchen sie hier nicht besonders erwähnt zu werden. Aus dem Gesagten erklärt sich auch die häufige Erscheinung, dass ein Nervenzweig aufwärts oder abwärts gerückt erscheint: vom Stamme entspringt, statt von einem Ast desselben, oder umgekehrt von einem benachbarten Ast u. s. w.

Nerven ohne Ende, *Anastomosis regressiva.* Unter diesen wenig passenden Namen versteht man Plexusbildungen feiner Nervenfäden, welche die Gestalt einer langgezogenen Schlinge haben und namentlich bei Anastomosen verschiedener Hirnnerven unter einander gelegentlich vorkommen. Der eine Schenkel derselben ist rückläufig, kehrt aber nur scheinbar zum nervösen Centralorgan zurück; in Wahrheit verlässt er den Stamm, dem er sich anlegte, weiter proximalwärts, um dann peripherische Richtung einzuschlagen. Etwas anderes Verhalten zeigt sich in dem bekanntesten Beispiel der sog. Ansa suprahyoidea n. hypoglossi (S. 203), wobei Fasern beider Nn. hypoglossi oder eines der letzteren die Medianebene überkreuzen. Da man aus technischen Gründen solche verschlungenen Umwege der feinsten Nervenfäden nicht immer entziffern kann, so entstand unter dem Vorurtheil der Annahme peripherischer Nervenschlingen (I, 538) überhaupt die sich immer noch fortschleppende Bezeichnung: Nerven ohne Ende. Nicht selten werden sie durch den Verlauf von Blutgefässen bedingt (z. B. an Ciliarnerven — s. Variet. des Ganglion ciliare), welche bei ungleichmässigem Wachsthum der Theile eine solche Schlinge stark in die Länge dehnen. — S. a. S. 204).

Varietäten des Rückenmarkes und Gehirnes.

Rückenmark.

Asymmetrien beider Rückenmarkshälften entstehen im oberen Cervicalmark dadurch, dass die Pyramidenbündel in einer gegebenen Ebene, z. B. von rechts hinten her, in der darauf folgenden Ebene von links hinten her die Medianebene durchkreuzen, was natürlich den benachbarten Rückenmarksquerschnitten ein sehr verschiedenes Ansehen ertheilt. Die beiden Seitenhälften des Rückenmarkes (und des Subencephalon) sollen nun — abgesehen von jener durch die Pyramidenkreuzung bedingten Asymmetrie in einigen Horizontalebenen — nach Flechsig[1]) bei sehr vielen Individuen ähnliche Asymmetrien zwischen Links und Rechts in verschiedenen ihrer Abschnitte darbieten. Diese Angabe beruht offenbar auf Fehlern in der Härtungsmethode, vor denen schon Stilling[2]) gewarnt hatte. Denn wenn diese Fehlerquelle vermieden wäre, würde schwerlich unterlassen sein, die getroffenen Vorsichtsmaassregeln mitzutheilen. Die scheinbaren Asymmetrien kommen nämlich durch gekrümmte Lage des Rückenmarkes in Härtungs-Flüssigkeiten zu Stande: dasselbe muss mit der Dura mater, am unteren Ende beschwert, senkrecht hineingehängt werden.

Fehlen der (unteren) Pyramidenkreuzung ist häufig beobachtet, aber nicht sichergestellt, ob nicht die Kreuzung auf microscopischem Wege, gleichsam feiner vertheilt, doch nachzuweisen war. Nach Flechsig[3]) sollen die Vorderstrang-Pyramidenbahnen öfters beiderseitig (11 %) oder einseitig (14 %) fehlen: im letzteren Fall besitzt das Rückenmark zwei Seitenstrang- und eine Vorderstrang-, im Ganzen also drei Pyramidenbahnen. Wenn aber auch in der Norm eine Zusammensetzung[4]) der Pyramiden aus Vorderstrang- und Seitenstrang-Pyramidenbahnen stattfindet, so soll doch jede einzelne Pyramide ihre Fasern in allen möglichen Proportionen bei verschiedenen Individuen (und bei demselben Individuum asymmetrisch), sowohl aus der Vorderstrang- als aus der Seitenstrang-Pyramidenbahn empfangen können: in der Regel erhält die Pyramide nur 3—9 % aus der Vorderstrangbahn, den Rest ihrer Fasern aus der Seitenstrangbahn (Flechsig).

Conus medullaris.

Sein unteres Ende schwillt zuweilen oberhalb seiner untersten Spitze zu einem oder zwei kleinen, durch flache seitliche Eindrücke abgegrenzten Knötchen an. Diese Bildung beruht auf einer Erweiterung des Ventriculus terminalis.

Gehirn.

Subencephalon.

Medulla oblongata.

Die (queren[5]) Striae medullares können fehlen: entweder beiderseitig (6 % bei Frauen, in 4 % bei Männern) oder einseitig und zwar bei Frauen häufiger (10 %) linkerseits, als rechterseits (5 %); bei Männern (10 %) findet sich kein Unterschied. Eine schräg aufwärts und lateralwärts verlaufende

---

1) Die Leitungsbahnen im Gehirn und Rückenmark. 1876. — 2) Neue Untersuchungen über den Bau des Rückenmarkes. 1857—59. — 3) Archiv der Heilkunde. 1877. Bd. 18. S. 296. — 4) Semidecussation. — 5) Striae acusticae (Engel, Wiener medicinische Wochenschrift. 1879. S. 1097).

Stria medullaris adscendens (II, 757) ist in 49 % bei Männern, in 35 % bei Frauen vorhanden: bei den ersteren in 29 %, bei den letzteren in 23 % nur einseitig.

Die Striae medullares sollen mit anderen Hirnnerven (N. glossopharyngeus) sich verbinden oder in das Crus cerebelli ad pontem übergehen können.

Die Lamina cinerea setzt sich an ihrem lateralen Ende häufig auf die Striae medullares fort; selten (1 %) fehlt sie lateralwärts (sog. *Taeniola cinerea*) zwischen letzteren gänzlich.

Kleines Gehirn.

Wurm.

Die Zahl der Endäste des Arbor medullaris vermis schwankt zwischen 127 bis 244 (Engel, l. c.). — Dagegen zählte Stilling[1]) im Vermis superior anterior und posterior allein 78—154, im Mittel 115—145 Gyri auf dem Medianschnitt.

Die als Vermis superior posterior bezeichnete Commissur der Lobi superiores posteriores soll öfters fehlen.

Vermis inferior anterior. Lateralwärts tritt zuweilen neben demselben jederseits ein kleines accessorisches Läppchen des Wurmes auf: die Nebenpyramide, *Pyramis vermis accessoria.*

Hemisphären.

Flocculi. Neben denselben sind sehr häufig kleine secundäre Läppchen vorhanden: Nebenflocken, *Flocculi accessorii*[2]), welche den Crura cerebelli ad pontem angeheftet sind.

Velum medullare anterius.

Die Spitze der Lingula ist öfters (4—5 %) isolirt, unterwärts mit Gyri versehen oder verdoppelt. Oder die Spitze ist getheilt (selten) oder mit einer Raphe versehen.

Ventriculus quartus. Häufig zerfällt die Ligula in zwei Portionen, die als *Ponticulus* oder eigentliche Ligula und *Velum medullare inferius*[3]) unterschieden werden (Regel nach Henle, 1871). Ersterer kann, mit dem Ponticulus der anderen Seite zusammenfliessend, den Boden des vierten Ventrikels oberhalb des Obex überbrücken und eine Länge von 5 mm auf 0,5 mm Dicke erreichen. Letzteres ist die erwähnte (II, 757, vergl. auch I, 412 u. 465) schmale und dünne Marklamelle; sie verläuft vom vorderen Rande des Ponticulus hinter dem N. acusticus um das Corpus restiforme sich herumbiegend, lateralwärts gegen den Flocculus des kleinen Gehirnes. Beide sind Reste der ursprünglich nervösen hinteren Wand oder Decke des vierten Ventrikels und hängen mit der Tela chorioidea desselben zusammen.

Pons Varolii.

Die Taenia pontis fehlt häufig.

Eminentia quadrigemina.

Aquaeductus Sylvii. An der Decke seiner hinteren Mündung verläuft häufig ein queres Markblättchen, *Lamina medullaris transversa aquaeductus Sylvii.*

---

[1]) Neue Untersuchungen über den Bau des kleinen Gehirnes des Menschen. 1878. S. 33. — [2]) s. *secundarii.* — [3]) Füllhorn, Blumenkörbchen.

Grosses Gehirn.

Seitentheile der Gehirnbasis.

Tractus opticus. Derselbe enthält an der Stelle, wo (in der Regel nach Calori[1]) seine Verbindung mit dem Gyrus hippocampi stattfindet, sehr selten einen Kanal im Innern: ein Rudiment der embryonalen Höhlung, die mit dem dritten Ventrikel communicirt.

Mitteltheil des grossen Gehirnes.

Chiasma opticum. Als grösste Seltenheit wurden im 16ten bis 18ten Jahrhundert einige Fälle von mangelnder Durchkreuzung beschrieben, so dass beide Sehnerven getrennt zu den gleichseitigen Augen verlaufen. — Oder statt der Durchkreuzung verbindet (ebenso selten) ein queres Nervenstück die beiden Nn. optici.

Conarium. Seine Form ist häufig durch Einlagerung von Hirnsand (II, 786) verändert, auch die Höhlung des Recessus conarii obliterirt.

Commissura mollis. Wenn sie doppelt vorhanden ist (I, 437), wird die obere von der A. chorioidea (posterior) media (II, 606), die untere von der A. communicans posterior versorgt.

Fornix. Zuweilen werden die aus einander weichenden Crura durch eine nach oben vom Balken getrennte, nach hinten freiliegende, dreieckige horizontale Marklamelle verbunden, welche dem das Psalterium repräsentirenden *Fornix transversus* der Säugethiere homolog ist. — Zwischen den aus einander weichenden Crura fornicis und dem Splenium corporis callosi findet sich eine kleine, glattwandige, tetraëderförmige, unten geschlossene Höhle, *Ventriculus triangularis* (W. Krause), von einigen Millimetern Durchmesser, deren Spitze sich nach vorn richtet. Dieselbe ist dem Ventriculus septi pellucidi homolog.

Seitentheile des grossen Gehirnes.

Fascia dentata. Das obere, an der Unterfläche des Splenium corporis callosi gelegene Ende der Fascia dentata besteht häufig (in der Norm nach Zuckerkandl[2]) aus mehreren, deutlich den Grosshirngyri homologen Wülsten von 3—4 mm Länge, etwa 2 mm Breite und 1 mm Höhe, die mit dem Gyrus hippocampi in Verbindung stehen.

Oberfläche der Hemisphären.

Gyrus hippocampi. Die Substantia reticularis alba soll nach Henle (1871) in der Norm aus weissen Inseln bestehen, die von grauen Netzen umgeben werden. Dieses Verhalten ist Folge eines unvorsichtigen Abziehens der Pia mater (wobei die Gehirnrinde verletzt wird) und somit Kunstproduct.

Die mannigfachen kleinen Abweichungen der Tertiärwindungen und Tertiärfurchen (II, 804) brauchen nicht besonders erörtert zu werden. Wichtiger sind gewisse Abweichungen der Primär- und Secundärfurchen.

Fossa Sylvii. Der Ramus anterior fossae Sylvii setzt sich häufig in den Sulcus praecentralis fort, so dass der Gyrus centralis anterior mit der unteren Stirnwindung nicht zusammenhängt.

---

[1]) Memmorie dell' accademia di scienze di Bologna. 1872. — [2]) Vergl. die Abbildungen von Burdach (Vom Bau und Leben des Gehirns. Bd. II. 1822. Taf. VI) und Zuckerkandl (Zeitschrift für Anatomie und Entwicklungsgeschichte. 1877. Bd. II. Taf. XX).

Oefters (Pansch, 1879; constant nach Broca) ist ein *Ramus anterior horizontalis* am vorderen Ast der Fossa Sylvii vorhanden, der dadurch eine > förmige Gestalt erhält. — Der vordere Theil des Gyrus frontalis inferior wird (in der Norm [1]) als *Pars triangularis* bezeichnet, der hintere als *Pars opercularis*, letzterer soll (linkerseits) der Sitz der Sprache sein [2]) — vergl. jedoch II, 805.

Insel. Zuweilen sind nur drei Gyri breves vorhanden, oder die Furche, welche den vierten abgrenzt, ist sehr unbedeutend. Eine mittlere Furche: *Sulcus*[3]) *interinsularis*, zeichnet sich häufig durch Tiefe aus.

Grosshirnlappen[4]). Einige der secundären Furchen fehlen: Sulcus frontalis superior (1 %), Sulcus frontalis inferior (16 %), Sulcus praecentralis superior (6 %), die Querfurche des Sulcus triradiatus (1 % — vergl. unten, Stirnlappen), Sulcus parietalis (2 %), Sulcus postcentralis (25 %), Sulcus occipitalis superior (6 %), Sulcus temporalis inferior (43 %). Andere Furchen verdoppeln sich durch stärkeres Hervortreten von Tertiärfurchen. Der Ramus posterior fossae Sylvii sendet zwei (40 %) oder mehr (6 %) Seitenäste nach oben.

Stirnlappen. Die Sulci praecentrales superior und inferior fliessen zu einem einzigen Sulcus praecentralis zusammen (13 %). — Die untere Fläche des Stirnlappens zeigt an Stelle des Sulcus triradiatus häufig einen *Sulcus supraorbitalis transversus*, welcher dem fast stets (99 %) vorhandenen queren Theil des Sulcus triradiatus entspricht und einen (3 %) oder zwei (29 %) oder drei (54 %), oder vier (14 %) *Sulci supraorbitales longitudinales*. Durch dieselben werden sagittale *Gyri supraorbitales internus*, *medius* und *externus*[5]) gesondert.

Sulcus centralis. Die vordere und hintere Centralwindung stehen gewöhnlich in der Tiefe durch ein paar niedrige Querwülste in Verbindung (II, 808). Selten erhebt sich eine solche Tertiärwindung an die Oberfläche, den Sulcus centralis überbrückend.

Wagner[6]) sah eine solche Windung linkerseits am Gehirn des Göttinger Klinikers Fuchs, welche den Sulcus centralis ungefähr halbirte; Feré [7]) fand sie an der Grenze zwischen unterem und mittlerem Drittheil einmal beiderseitig, einmal linkerseits; Heschl[8]) beobachtete sie in 0,6 %, W. Krause einmal (bei einem Handwerker).

Scheitellappen. Der Sulcus postcentralis kann, statt mit dem Sulcus parietalis, mit dem Ramus posterior fossae Sylvii zusammenhängen (31 %), oder selbständig werden (9 %). — Der Sulcus fornicatus superior ist sehr häufig (56 %) doppelt, indem oberhalb desselben und parallel eine zweite bogenförmige Furche verläuft. Häufig (40 %) wird eine kleine Furche selbständig, sog. *Sulcus arcuatus praecunei*, welche an der medialen Fläche der Hemisphäre den Gyrus parietalis superior vom hinteren Ende des Gyrus cinguli trennt.

Hinterhauptslappen. Der Sulcus occipitalis superior ist sehr häufig (55 %) verdoppelt, oder es sind drei (12 %) querverlaufende Furchen in dieser Gegend vorhanden.

Schläfelappen. Der Sulcus temporalis medius wird sehr häufig durch mehrere strahlenförmige oder gefiederte Tertiärfurchen ersetzt.

---

1) Schwalbe s. Nothnagel, Topische Diagnostik der Gehirnkrankheiten. 1879. S. 488. — 2) Nothnagel daselbst. — 3) s. *Fissura*. — 4) Die Zahlenangaben rühren von Sernow (Archiv für Anthropologie. 1879. Bd. XI. S. 287) her und beziehen sich auf 100 Gehirne von Russen. — 5) s. *lateralis*. — 6) Vorstudien zu einer wissenschaftlichen Morphologie und Physiologie des menschlichen Gehirnes. Abth. II. 1862. S. 14. Taf. I. — 7) Bulletin de la Société anatomique. 1876. T. I. S. 172. — 8) Wiener medicinische Wochenschrift. 1877. S. 985.

Varietäten der Nerven.

Cerebrospinalnerven.

In Beziehung auf alle Details und die überhaupt nur einmal beobachteten Varietäten ist die ausführliche Darstellung von W. Krause u. Telgmann (Die Nerven-Varietäten beim Menschen. 1867) zu vergleichen.

Hirnnerven.

I. N. olfactorius.

Fehlt häufig bei angeborener Lippenspalte (Hasenscharte).

II. N. opticus.

(Vergl. S. 194.) — Sein Querschnitt ist selten hufeisenförmig: die Rille, welcher der embryonale N. opticus bildet (I, 153), hat sich nicht ganz geschlossen.

III. N. oculomotorius.

Ein vorderes Wurzelbündel ist zuweilen durch einen grösseren Zwischenraum von den übrigen geschieden (Henle, 1871; vergl. II, 736). — Einige seiner Wurzelfäden kommen (sehr selten) aus der Brücke; auch wurde einmal eines seiner Bündel von Malacarne (1791), aus dem Crus cerebelli ad pontem hervortretend, beobachtet. — Durchbohrt (sehr selten) den M. rectus oculi inferior (S. 127). — Sehr selten gibt der R. superior oder der R. inferior auch einen Zweig zum M. rectus externus oculi (Letzteres ist normal bei Echinorhinus spinosus [1]).

IV. N. trochlearis.

Verbindet sich (selten) durch einen langen, über den M. obliquus oculi superior hinlaufenden Faden mit dem N. infratrochlearis. Oder (zuweilen) mit dem N. supratrochlearis oder nasociliaris.

V. N. trigeminus.

An der oberen wie an der unteren Fläche des Geflechtes (II, 836), welches die Portio major hinter dem Ganglion Gasseri bildet, finden sich öfters kleine accessorische Ganglien.

N. ophthalmicus.

Aus dem Anfange des N. ophthalmicus geht (selten) ein sehr feiner, 4—5 mm langer Faden in den N. abducens über (Rosenthal [2]).

Oder es verläuft (zuweilen [3]) ein accessorischer *R. recurrens* zur Dura mater der mittleren Schädelgrube und Ala magna, der in den R. meningeus des N. maxillaris superior übergehen kann; oder ein *N. tentorii cerebelli accessorius* verläuft quer über das Ganglion Gasseri oder die drei Aeste des N. trigeminus, gelangt auch zum Sinus petrosus superior [3]).

N. lacrymalis. Ist öfters stärker als gewöhnlich und ersetzt den N. supraorbitalis am oberen Augenlide grösstentheils. — An seinem Anfange bildet er (selten) ein Geflecht. — Anastomosirt öfters mit dem N. supraorbitalis oder nasociliaris.

N. frontalis. Der N. frontalis kann zuweilen stärker sein als der N. supraorbitalis. — Der N. supratrochlearis geht selten durch die Trochlea. —

---

1) Jackson and Clarke, Journal of anatomy and physiology. 1875. Vol. X. S. 80. — 2) Sitzungsberichte der k. Akademie der Wissenschaften zu Wien. Math. naturw. Cl. 1878. Bd. 67. — 3) Nahmmacher, Die Nerven der Dura mater cerebri. Diss. Rostock. 1879. S. 24.

Der N. frontalis (im engeren Sinne) gibt öfters den N. supratrochlearis ab, oder (selten) einen horizontalen Ast zum lateralen Theile des oberen Augenlides, oder anastomosirt mit dem N. lacrymalis oder infratrochlearis. — Der Zweig (II, 741) des N. supraorbitalis für die Pars frontalis des Stirnbeines gibt zuweilen einen Ast zur Haut der Stirn ab, der den Knochen wieder verlässt. — Der N. supraorbitalis gibt an das obere Augenlid nur einen, querlaufenden Ast, den *N. palpebralis* (in der Norm nach Henle, 1873).

N. nasociliaris. Gibt zuweilen den oberen Ast des N. infratrochlearis direct ab. Die gewöhnliche Dicke des N. ethmoidalis posterior von 0,1 mm kann sich (manchmal, Bock[1]) vergrössern. — Er soll zuweilen den M. rectus oculi internus durchbohren, anstatt über demselben zu verlaufen[2]). Die in den Muskel (und den M. rectus oculi superior — II, 841) eindringenden Fäden sind selbstverständlich Gefässnerven. — Sein Verbreitungsbezirk beschränkt sich selten auf das Septum narium. Gibt selten einen Faden zur Schleimhaut der Cellulae ethmoidales anteriores oder des Sinus frontalis. — Nach Nahmmacher[3]) ist dagegen ein *N. meningeus anterior* constant, welcher vom N. ethmoidalis in der Augenhöhle entspringt, getrennt von ihm, oder mit demselben durch das Foramen ethmoideum in die Schädelhöhle gelangt und sich in der Dura mater auf und neben der Lamina cribrosa verästelt. Derselbe kann sich mit dem sympathischen Plexus der A. ethmoidalis anterior verbinden, auch Zweige zu meist microscopischen auf der Lamina gelegenen Ganglien (10 %) abgeben.

Der N. infratrochlearis gibt zuweilen den N. nasalis anterior externus ab, oder (selten) Fäden an den Sinus frontalis. Selten vereinigt sich sein unterer Ast mit einem Zweige vom N. trochlearis[4]).

N. maxillaris superior.

N. subcutaneus malae. Selten fehlt der R. temporalis oder verläuft durch das laterale Ende der Fissura orbitalis inferior; sein R. facialis wird öfters vom N. infraorbitalis ersetzt. Gibt (selten) Zweige des N. temporalis profundus anterior ab.

N. sphenopalatinus. Entsendet (selten) den N. nasopalatinus, oder gibt den N. palatinus lateralis oder auch den medialis direct ab. — Der N. dentalis superior posterior entspringt zuweilen schon im Canalis infraorbitalis. — Gibt (selten) den N. buccinatorius ab, resp. die Aeste desselben an die Schleimhaut (II, 845).

N. infraorbitalis. Vergl. Os maxillare superius (S. 69 u. 162). Gibt öfters den R. facialis des N. subcutaneus malae ab, wobei das Foramen zygomaticum faciale fehlt (S. 70).

Der N. dentalis superior anterior gibt selten einen Zweig durch ein eigenes Knochenkanälchen zur Haut der Oberlippe.

Was den Plexus dentalis superior anbetrifft, so findet sich selten ein engmaschiger *Plexus supramaxillaris posterior*[5]) oberhalb des zweiten Backenzahnes.

Die Nn. palpebrales inferiores verlaufen mit den Nn. nasales laterales durch ein eigenes Knochenkanälchen, medianwärts vom Foramen infraorbitale (s. oben). — Selten verläuft einer der Nn. labiales superiores auf dem Periost der Orbita und über den Margo infraorbitalis zur Oberlippe.

---

1) Beschreibung des fünften Nervenpaares. 1817. S. 18. — 2) Luschka, Archiv für Anatomie und Physiologie. 1857. S. 321. — 3) Die Nerven der Dura mater cerebri. Diss. Rostock. 1879. S. 22. — 4) Henle (Nervenlehre. 1871. S. 363. 1879. S. 409) und in Folge davon Merkel (Graefe und Saemisch, Handbuch der Augenheilkunde. Bd. I. 1874. S. 131) verwechseln die Nn. oculomotorius und trochlearis. — 5) s. *Ganglion supramaxillare posterius.*

N. maxillaris inferior.

N. massetericus (vergl. II, 845).

N. temporalis profundus posterior. Fehlt zuweilen oder anastomosirt mit dem anterior unter der Ala magna oss. sphenoidei.

N. buccinatorius. S. N. dentalis superior posterior (S. 197).

N. auriculotemporalis. Zuweilen ist nur eine Wurzel, zuweilen sind deren drei bis vier (anstatt zwei) vorhanden, von denen eine aus dem N. mandibularis stammt. Anastomosirt selten mit dem N. lacrymalis. — Entsendet einen feinen Ast zum N. mandibularis ehe letzterer in das Foramen maxillare inferius eintritt (in der Norm nach Cruveilhier, 1871; Sappey, 1872).

Der untere der Nn. meatus auditorii externi fehlt häufig und wird dann durch den N. auricularis magnus ersetzt.

N. auricularis anterior. Gibt selten einen Zweig zur Haut der hinteren Fläche der Ohrmuschel.

Der N. temporalis superficialis fehlt zuweilen oder ist schwach entwickelt und wird vom R. temporalis des N. subcutaneus malae ersetzt. — Anastomosirt mit einem die Fascie durchbohrenden Zweige des N. temporalis profundus (in der Norm nach Cruveilhier, 1871).

N. lingualis. Gibt selten (3 %) den N. pterygoideus externus ab; oder Zweige an die Mm. pterygoideus internus und glossopharyngeus. — An der lateralen Seite der Gl. sublingualis bilden die Aeste des N. lingualis für die Drüse häufig einen kleinen *Plexus sublingualis*, anstatt dessen auch ein *Ganglion sublinguale*, Blandin'sches Ganglion, sich finden soll. — Arnold (1851) bestreitet, dass der N. sublingualis überhaupt einen Zweig zur Gl. sublingualis abgebe.

N. mandibularis. Entspringt zuweilen mit zwei Wurzeln oder anastomosirt unterhalb der A. maxillaris interna mit dem N. lingualis. — Ein aus dem Ganglion Gasseri entstandener *N. alveolaris inferior minor* soll häufig (44 %) oberhalb des N. dentalis inferior verlaufen und die Zahnalveolen versorgen.

Fig. 24.

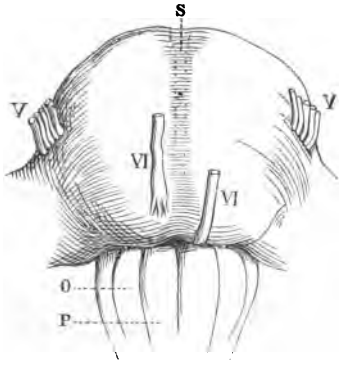

Varietät des Ursprunges des N. abducens. Pons und Medulla oblongata von vorn und unten gesehen. N. Gr. *V* N. trigeminus. *VI* N. abducens; der rechtsseitige entspringt mit drei Wurzeln aus der Brücke, der linksseitige nahe der Medianlinie. *S* Sulcus basilaris der Brücke. *O* Olive. *P* Pyramidenstrang der Medulla oblongata.

Einer der Zweige des N. mylohyoideus, der *R. dentolingualis*, verbindet sich durch den hinteren Rand des M. mylohyoideus hindurch mit dem N. lingualis (in der Norm nach Sappey, 1852, 1872), auch mit dem Ganglion sublinguale und verästelt sich an die Zungenpapillen im mittleren Theile der Zunge.

VI. **N. abducens.**

Der Ursprung fand in einem Falle[1]) mit drei Wurzeln (Fig. 24) in der Höhe von ungefähr 8 mm über dem unteren Ende des Pons statt. — Anastomosirt (sehr selten) mit den Nn. ciliares; oder mit dem N. ophthalmicus (S. 196); der N. abducens hat auch einmal den N. nasociliaris abgegeben.

VII. **N. facialis.**

Chorda tympani. Häufig verlaufen einige Fasern der Chorda (aufsteigende Facialiswurzel der Chorda tympani) an deren Abgangs-

1) W. Krause, Die terminalen Körperchen der einfach sensiblen Nerven. 1860. S. 29.

stelle im Stamm des N. facialis peripherisch (II, 737); sie stammen vielleicht aus dem Ganglion oticum, oder dem R. auricularis n. vagi. — Sie anastomosirt zuweilen durch einen innerhalb der Fissura petroso-angularis entstehenden Faden mit dem Plexus tympanicus.

Unmittelbar, ehe der N. facialis aus dem Foramen stylomastoideum heraustritt, gibt derselbe (constant nach Jacob[1]) einen *R. stylopharyngeus* ab, welcher einen Verbindungszweig zum R. stylopharyngeus des N. glossopharyngeus darstellt, zwischen den Mm. stylopharyngeus und styloglossus abwärts steigt und öfters dem ersteren Muskel direct Zweige zusendet, während er an dessen lateraler Seite herabläuft.

R. digastricus. Derselbe anastomosirt (in der Norm nach verschiedenen Autoren) mit dem N. accessorius oder dem N. vagus oder gibt einen Zweig an den M. styloglossus. — Ein von dem zum N. glossopharyngeus gelangenden (II, 853) Faden desselben herstammender unterer Zweig steigt abwärts und anastomosirt (in der Norm nach Meckel[2]) mit dem N. laryngeus superior. Derselbe kreuzt sich ebenfalls mit der A. occipitalis, geht quer unter dem M. stylohyoideus und dem Stamm der A. temporalis (A. carotis externa?) hindurch, setzt sich nach vorn, unten und medianwärts fort und inserirt sich vor der A. temporalis, hinter dem Processus styloideus unter spitzem Winkel in den N. laryngeus superior. Die älteren Handbücher folgen diesen Angaben, bis auf Arnold (1851); seitdem verschwindet die fragliche Anastomose aus der Literatur. Jener an sich ganz unverständlichen Beschreibung Meckel's liegen offenbar verschiedene (0,5 mm dicke) Zweige zu Grunde, welche einerseits vom R. digastricus in den Plexus caroticus internus, andererseits vom N. laryngeus superior in den Plexus caroticus externus gelangen. Da diese beiden Plexus carotici (durch die Gl. intercarotica) anastomosiren, so lässt sich, wenn man will, auch eine Anastomose auf Umwegen zwischen den Nn. facialis und vagus herausfinden, womit über den Faserverlauf innerhalb der Plexus natürlich gar kein Aufschluss gewonnen wird. (Jener beschriebene Zweig vom R. digastricus besteht aus breiten doppeltcontourirten Nervenfasern von 0,016 mm Durchmesser.)

Nn. faciales temporales sollen nach den meisten Autoren (Luschka, 1867, Hoffmann, 1872) den M. antitragicus in der Norm versorgen — welche Angaben auf einen Präparationsfehler Arnold's[3]) zurückzuführen sein dürften.

Nn. subcutanei colli (superiores). Die Angabe von C. Krause[4]), dass der vordere Bauch des M. digastricus Fäden von den Nn. subcutanei colli erhalte, ist (II, 855) durch ein Versehen beim Drucke[5]) wiederholt; in Wahrheit wird der vordere Bauch nur vom N. mylohyoideus versorgt[6]).

VIII. N. acusticus.

Die Portio intermedia setzt sich öfters scheinbar aus einer Wurzel vom N. acusticus und einer solchen vom N. facialis zusammen.

Die von den Fila intermedia (II, 856) vermittelten Anastomosen der Nn. facialis und acusticus im Meatus auditorius internus betreffen Bündel des N. acusticus, die dem N. vestibuli angehören und es scheinen die mannigfaltigen Varietäten, welche die Anastomosen beider Hirnnerven zeigen, wohl mit für die Annahme zu sprechen, dass es sich um Fasern der Portio intermedia handelt, welche schliesslich wieder zurück in den N. vestibuli gelangen (vergl. jedoch I, 190 u. II, 738). Weder die Fila intermedia im Anfange des

1) Die Verbreitung des N. glossopharyngeus. 1873. S. 12. — 2) Histoire de l'académie royale des sciences de Berlin. 1751. S. 73. — 3) Handbuch der Anatomie des Menschen. 1851. Bd. II. S. 873. — 4) Zweite Auflage. 1843. S. 1058. — 5) Vergl. Bd. II. S. 183, 736 u. 737. — 6) W. Krause, Anatomie des Kaninchens. 1868. S. 230.

Meatus auditorius internus, noch die Verbindung zwischen dem N. acusticus und dem Ganglion geniculum sind nämlich constant; namentlich die letztere scheint häufig zu fehlen; auch verlaufen die Nervenbündel bald in der Richtung vom N. facialis zum N. acusticus, bald umgekehrt. An der Abgangsstelle der zuletzt erwähnten Verbindung scheint zuweilen ein kleines Ganglion vorzukommen.

N. vestibuli. Ein feiner Zweig dieses Nerven gelangt (in der Norm nach Reichert[1]) zwischen den Löchern des hinteren Endes des Tractus spiralis foraminosus und den für die Macula cribrosa media bestimmten auf dem Boden des Meatus auditorius internus befindlichen Löchern zu der Macula cribrosa recessus cochlearis und durch diese (sog. Macula cribrosa quarta s. II, 332) zum Septum zwischen beiden Säckchen des Vorhofes. Es scheint jedoch eine Verwechslung mit dem N. ampullaris inferior vorzuliegen. (Mündliche Mittheilung von Middendorp an W. Krause.)

IX. N. glossopharyngeus.

Der oberste Wurzelfaden verlässt (in der Norm nach Henle, 1871) das verlängerte Mark zwischen den Ursprüngen der Nn. facialis und acusticus. — Das Ganglion jugulare n. glossopharyngei fehlt (häufig?) oder ist in microscopische Ganglienzellengruppen aufgelöst. — Ein Theil seiner Wurzelfäden geht am Ganglion jugulare vorbei, ohne mit demselben sich zu verbinden (ganz in der Regel nach Joh. Müller[2]). — Der Verbindungszweig zum R. auricularis n. vagi soll (in der Norm nach Garibaldi[3]) einen Faden zum Stamm des N. facialis abgeben, der vielleicht der Chorda tympani Geschmacksnervenfasern zuführt.

Der Verbindungszweig und jener letztere Nervenfaden zusammen werden *R. jugularis n. glossopharyngei* genannt.

N. tympanicus. Derselbe ist in seinem ganzen Verlaufe stellenweise mit Ganglienzellen durchsetzt, die sich zuweilen hier und da zu grösseren Gruppen vereinigen können. Solche sind dann irrthümlich als constante Ganglien beschrieben: so das Gangliolum tympanicum (Valentin[4]), welches als Glandula tympanica bezeichnet werden muss (II, 860), und ein microscopisches Ganglion (S. 217) an der Theilungsstelle des N. petrosus superficialis minor (E. Bischoff[5]). — Der Nerv theilt sich zuweilen dicht oberhalb seines Eintrittes in die Paukenhöhle oder häufiger etwas weiter oben in zwei Aeste, die sich in die Nn. petrosi profundus minor und superficialis minor fortsetzen.

Gl. tympanica. Der Ramulus tympanicus der A. pharyngobasilaris verläuft eine Strecke getrennt vom N. tympanicus in einem besonderen Knochenkanälchen. In diesem Falle begleitet die Substanz der Gl. tympanica interessanter Weise die Arterie, nicht den Nerven (einmal beobachtet, W. Krause).

Der N. glossopharyngeus gibt einen Zweig zum hinteren Bauch des M. digastricus, oder nach einer Beobachtung von Cruveilhier (1871) einen feinen Faden zum Anfang des N. laryngeus superior.

R. pharyngobasilaris. Anastomosirt häufig mit dem Plexus pharyngeus.

Der Zweig des Nerven zum M. tensor veli palatini fehlt (vergl. II, 737), wenn der von ihm versorgte Theil des Muskels sehnig ist.

---

1) Beitrag zur feineren Anatomie der Gehörschnecke. 1864. — 2) Archiv für Anatomie und Physiologie. 1844. S. 335. — 3) La liguria medica. 1868. — 4) Archiv für Anatomie und Physiologie. 1840. S. 287. — 5) Microscopische Analyse der Anastomosen der Kopfnerven. 1865. S. 25.

R. stylopharyngeus. Gibt öfters Fäden an die Schleimhaut der Tonsillen und der Basis der Epiglottis.

R. lingualis. Ein in den Plexus pharyngeus übergehender R. pharyngeus zeichnet sich öfters durch seine Stärke aus, so dass die übrigen Rr. pharyngei vom R. lingualis abgegeben zu werden scheinen: letztere *Rr. pharyngei lingualis* gelangen dann direct zum Pharynx. — Sehr häufig [1]) anastomosiren feinste Zweige der Rr. linguales in der Gegend des Foramen coecum linguae in der Weise, dass ein solcher quer über die Medianlinie hinüberreicht.

X. N. vagus.

Derselbe anastomosirt häufig noch in der Schädelhöhle mit dem N. glossopharyngeus durch *Rr. communicantes n. glossopharyngei cum n. vago superiores*, welche die Ganglia jugularia beider Nerven direct verbinden können: ein Rest der ursprünglichen Vereinigung beider Ganglien zu einem *Ganglion intervertebrale capitis posterius*, d. h. einer den Spinalganglien homologen Anschwellung der hinteren Wurzel des vierten Schädelnerven (I, 403). — Die Anastomose zwischen N. glossopharyngeus und Plexus ganglioformis n. vagi (II, 863) scheint als *R. communicans n. glossogharyngei cum n. vago inferior* bezeichnet zu werden und öfters fehlen zu können. Vielleicht gehört hierher auch der von Cruveilhier (1871) erwähnte Fall, in welchem der N. tympanicus einen Verstärkungszweig vom N. vagus empfing. — Zuweilen findet sich eine sehr enge Verbindung und selbst Verschmelzung zwischen N. vagus und dem Ganglion cervicale superius. — Selten verläuft der rechte N. vagus am Halse vor der A. carotis communis und V. jugularis communis in der Scheide, welche beide Blutgefässe trennt; sehr selten zerfällt ersterer in zwei Nervenstämme, die sich unten am Halse wieder vereinigen. Der accessorische Stamm ist *N. proprius n. vagi* genannt worden. — Vom Stamm, namentlich des linken N. vagus, gelangen öfters feine Fäden zur hinteren Wand des Pericardium. — Ein Verbindungszweig des N. vagus geht zuweilen [2]) zum N. hypoglossus.

R. auricularis. Soll fehlen können und dann durch den N. facialis ersetzt werden.

N. laryngeus superior. Verläuft selten vor der A. carotis interna.

Der N. laryngeus superior externus anastomosirt zuweilen mit dem N. cardiacus superior. Diese Anastomose ist von Interesse, weil sie ein Homologon derjenigen Wurzel des N. depressor des Kaninchens darstellt, welche bei letzterem aus dem N. laryngeus superior entspringt (vergl. II, 866 — II, 867 — u. I, 303), obgleich diese Fasern dann beim Menschen in der Bahn des N. cardiacus superior verlaufen, der seinerseits mit den Rr. cardiaci des N. vagus sich verbindet (II, 921). — Gibt zuweilen den vierten Ast (II, 867) des N. laryngeus superior internus anstatt des letzteren ab. Der N. laryngeus superior externus selbst verläuft zuweilen anfangs innerhalb des Kehlkopfes, von der Schleimhaut der Fossa laryngopharyngea bedeckt, und dringt dann von innen nach aussen durch das Foramen thyreoideum der Lamina cartilaginis thyreoideae (II, 412), wobei derselbe von der A. laryngea superior sowie der gleichnamigen Vene begleitet werden kann. — Ein feiner Zweig verläuft zuweilen durch das Foramen thyreoideum zur Mitte der Schleimhaut des Taschenbandes. — Der Zweig des N. laryngeus superior internus, welcher in der Norm mit dem N. laryngeus inferior anastomosirt, kreuzt sich zuweilen mit letzterem und gelangt zur Schleimhaut der hinteren Wand des Pharynx in der Höhe der Lamina cartilaginis cricoideae.

---

[1]) Jacob, Die Verbreitung des N. glossopharyngeus. 1873. S. 12. — [2]) Arnold, Handbuch der Anatomie des Menschen. Bd. II. 1851. S. 849. — Vergl. jedoch II, 863.

N. recurrens. Ist zuweilen doppelt. — Selten sendet der N. vagus, anstatt einen R. recurrens abzugeben, den betreffenden Ast direct zum Kehlkopf. Dieser seitdem öfters beobachtete Verlauf wurde zuerst bemerkt von Stedmann[1]). Alsdann wurde von Hart[2]) zuerst richtig erkannt, dass diese Varietät abhängig ist von einem abnormen Verlauf der betreffenden A. subclavia dextra hinter dem Oesophagus. Bei solchem Verlauf entspringt, wie früher erwähnt (S. 164), die A. subclavia dextra als letzter Ast des Aortenbogens. Dass jene beiden Varietäten constant und nothwendiger Weise zusammen vorkommen, erklärt sich aus der Entwicklungsgeschichte folgendermassen. Die A. subclavia dextra ist im normalen Körper das rechtsseitige Homologon des Arcus aortae, und wie dieser aus dem linken Aortenbogen, geht sie aus dem rechten Aortenbogen hervor, welche in einer frühen Fötalperiode vorhanden sind, und zur Aorta descendens thoracica mit ihren unteren Enden zusammenfliessen. (Der untere Theil des rechten Aortenbogens obliterirt bei den Säugern; der obere wird, wie gesagt, zur A. subclavia dextra, während z. B. bei Amphibien beide Aortenbogen das ganze Leben hindurch bestehen. — Vergl. Fig. 19. S. 159 u. II, 552.) Wenn nun durch Störungen in der fötalen Entwicklung der obere Theil des rechten Aortenbogens frühzeitig obliterirt, so bleibt alsdann der untere Theil offen, und bildet im späteren Leben die A. subclavia dextra, die dann aber als letzter Ast des Arcus aortae resp. schon aus dem Anfang der Aorta descendens thoracica entspringt, und dicht vor der Wirbelsäule und hinter dem Oesophagus zur Durchtrittsstelle zwischen den Mm. scaleni anticus und medius rechterseits gelangt. Die A. axillaris dextra ist mithin ein Gefäss secundärer Bildung, sie entsteht als ein anfänglich sehr kleiner Seitenast zugleich mit der hervorsprossenden oberen Extremität. In jener frühen Periode liegt das Herz, sowie natürlich auch der Aortenbogen hoch oben am Halse, und der N. recurrens gelangt beiderseits unter den Aortenbogen zum Kehlkopfe. Er behält letztere Lage auch später, wenn das Herz in die Brusthöhle hinabrückt, wodurch derselbe seinen eigenthümlichen Verlauf erhält, indem er enorm in die Länge gedehnt wird resp. auswächst. Wenn nun aber der obere Theil des rechten Aortenbogens frühzeitig obliterirt und verschwindet, so fällt für den N. recurrens dexter der Grund seines Hinabwachsens in die Brusthöhle fort, und hieraus wird es jetzt selbstverständlich, dass die beschriebenen Anomalien des N. recurrens und der A. subclavia dextra zusammen vorkommen müssen (s. auch W. Krause[3]). — Die Rr. oesophagei des N. recurrens enthalten zuweilen Ganglienzellengruppen.

N. laryngeus inferior. Einmal[4]) gab der N. laryngeus inferior Aeste an die Schilddrüse. — Der laterale Ast soll Zweige an den M. cricothyreoideus geben (in der Norm, C. Krause, 1838; bisweilen Valentin, 1841; manchmal, Arnold, 1851, in 12 % Bach[5]).

Plexus pulmonalis. Aus demselben gelangen öfters feine Fäden zum Pericardium.

Plexus gastrici. Häufig (27 %) geht ein Ast in den Plexus über, welcher die A. coronaria dextra des Magens begleitet, und kehrt längs eines Astes derselben zum Pylorus zurück.

XI. N. accessorius.

Seine Ursprungsfäden entspringen (öfters) bei verschiedenen Individuen und an beiden Seiten desselben Rückenmarkes um zwei Spinalnervenwurzeln

1) Edinburgh Medical and surgical Journal. 1823. S. 564. — 2) Daselbst. 1826. Vol. 25. — 3) Varietäten der Arterien (Arcus aortae) in Henle's Handbuch der Anatomie. Bd. III. 1867. 1876. — 4) Schlemm, Archiv für Anatomie und Physiologie. 1836. S. XXIV. — 5) Annotationes anatomicae de nervis hypoglosso et laryngeis. Turici. 1835.

weiter proximalwärts oder distalwärts [1]). Kleine *accessorische Ganglien* [2]) finden sich selten innerhalb des Canalis vertebralis oder in der Schädelhöhle oder im Foramen jugulare oder an der Verbindungsstelle mit der hinteren Wurzel des N. cervicalis I. Der N. accessorius ersetzt selten die letztgenannte hintere Wurzel, indem ersterer den hinteren Ast des N. cervicalis I entsendet. — Gibt selten einen *R. meningeus spinalis* (S. 204) ab.

R. externus. Derselbe verläuft häufig am Halse hinter der V. jugularis interna, anstatt vor derselben; ebenfalls (selten) am hinteren Rande des M. quadrigeminus capitis, anstatt letzteren zu durchbohren. Oder er durchbohrt dessen Portio cleidomastoidea bei fehlender Portio cleido-occipitalis. Anastomosirt öfters innerhalb des M. quadrigeminus capitis mit dem N. cervicalis III; die Fasern des letzteren gehen theilweise im Stamm des N. accesorius proximalwärts (sog. Nerven ohne Ende, S. 191). — Gibt (sehr selten) einen R. pharyngeus direct ab, welcher statt des R. pharyngobasilaris des N. glossopharyngeus den M. levator veli palatini versorgen hilft; oder einen mit dem N. hypoglossus oder dem R. descendens des letzteren anastomosirenden Zweig.

XII. N. hypoglossus.

Sehr selten findet sich an einem seiner Wurzelfäden ein kleines accessorisches Ganglion, welches vielleicht einer Anastomose mit einer Vaguswurzel angehört. — Selten nimmt der Nerv, ehe derselbe in das Foramen condyloideum anterius eintritt, ein Fädchen von der hinteren Wurzel des N. cervicalis I auf. — Gibt selten einen Faden zur Gl. intercarotica. — Die rückläufig im Stamm des N. hypoglossus aufwärts steigenden (II, 739) Fasern des R. descendens sollen aus dem N. cervicalis I stammen und in der Norm (Luschka [3]) sich vom N. hypoglossus ablösen, um den M. rectus capitis anticus minor zu versorgen.

R. descendens. Fehlt (selten) und seine Aeste entspringen (anscheinend) aus dem N. vagus. Oder er verläuft (II, 872) eine Strecke weit innerhalb des Perineurium des N. vagus (15 %). — Oefters fehlt der R. cardiacus und zugleich die Verbindung des N. hypoglossus mit dem N. vagus (II, 872). — Selten gibt der N. hypoglossus Aeste zum M. mylohyoideus (C. Krause, 1838).

Rr. linguales. Zuweilen (10 %) anastomosiren der linke und rechte N. hypoglossus innerhalb des M. geniohyoideus oder zwischen diesem und dem M. genioglossus mittelst einer *Ansa suprahyoidea n. hypoglossi.*

Man hat diese Ansa dem Schlundring wirbelloser Thiere parallelisirt und ferner nach Schneider [4]) Anastomosen der beiderseitigen Rr. tertii n. trigemini bei Fischen, sowie solche der beiderseitigen Nn. laryngei bei Vögeln nach Wyman [5]) damit verglichen. Eine Homologie ist jedoch keineswegs anzunehmen (Gegenbaur [6]) — um so weniger, da wenigstens jene Hypoglossusschlinge von Ganglienzellen frei ist (W. Krause).

Rückenmarksnerven.

Der N. coccygeus ist beiderseits (einmal in sieben Leichen) oder einerseits (einmal in sieben Leichen) doppelt vorhanden: *N. coccygeus inferior* (Schlemm [7]), oder an einem N. coccygeus befinden sich zwei Ganglien. Nach

---

1) Holl (Archiv für Anatomie und Physiologie. 1878. Anat. Abth. S. 499) fand den Ursprung in 7 % beim dritten, in 12 % beim vierten, in 38 % beim fünften und in 21 % beim sechsten Cervicalnerven. Es ist jedoch keine Sicherheit vorhanden, dass nicht feinere distale Ursprungsfäden übersehen worden sind. — 2) *Ganglia aberrantia.* — 3) Archiv für Anatomie und Physiologie. 1856. S. 62. — 4) Beiträge zur vergleichenden Anatomie und Entwicklungsgeschichte der Wirbelthiere. 1879. — 5) American Journal of the medical sciences. 1864. Vol. XLVII. S. 349. — 6) Morphologisches Jahrbuch. 1879. Bd. V. S. 528. — 7) Observationes neurologicae. 1834. S. 5.

Rauber[1]) sind die Stämmchen doppeltcontourirter Nervenfasern, welche das Filum terminale begleiten (I, 401) als rudimentäre vordere und hintere Wurzeln eines unterhalb des N. coccygeus entspringenden 32sten und 33sten Nervenpaares zu betrachten, obgleich über ihre peripherische Verbreitung nichts ermittelt ist. In einem Falle waren im Ganzen 7 solcher Stämmchen von 0,06—0,12 Durchmesser vorhanden. Dieselben würden dem Zwischenraum zwischen zweitem und drittem, sowie drittem und viertem Caudalwirbel entsprechen. Da in der Norm beim Embryo 34 Wirbel im Ganzen, resp. 5 Caudalwirbel angelegt werden (S. 73), so könnte die Maximalzahl hiernach[2]) nicht höher als auf 35 statt der normalen 31 Nervenpaare steigen.

Die vordere und hintere Wurzel der einzelnen Spinalnerven stehen zuweilen proximalwärts vom Ganglion spinale durch Nervenfäden mit einander in Verbindung. Auch finden sich öfters zwischen homologen, distalwärts auf einander folgenden Wurzeln sog. Nerven ohne Ende (S. 191). In diesen schleifenförmigen Anastomosen verlaufen die beiden Schenkel der Schlinge scheinbar: theils beide proximalwärts, theils beide distalwärts.

Selten entspringen aus den Rückenmarksnervenwurzeln feine, aber mit freiem Auge sichtbare *Nn. spinales meningei* für die Pia mater (I, 401) und bilden einen *Plexus subarachnoideus*[3]).

Cauda equina. Selten stehen die Nerven derselben im Wirbelkanal durch Zwischenfäden in Verbindung; diese Verbindungen betreffen jedoch ausschliesslich die vorderen und hinteren Wurzeln, jede Abtheilung unter sich (Sappey, 1872). — Das Spinalganglion des N. sacralis V befindet sich zuweilen noch innerhalb des Sackes der Dura mater, dasjenige des N. coccygeus (vergl. II, 875) kann bis zur Höhe des unteren Endes des oberen Viertels des Filum terminale aufwärts gerückt sein, sich in der Mitte der Länge der Cauda equina befinden oder zuweilen an der Stelle des Durchtrittes des N. coccygeus durch die Dura mater.

Nn. cervicales.

Accessorische *Ganglia aberrantia* finden sich (sehr selten) an den hinteren Wurzeln der drei oberen Cervicalnerven.

N. cervicalis I. Sein hinterer Ast anastomosirt zuweilen vermittelst eines den M. obliquus capitis major durchbohrenden Zweiges mit dem hinteren Ast des N. cervicalis II.

N. occipitalis major. Gibt selten einen *R. auricularis* zur Haut der hinteren Fläche der Ohrmuschel, oder den N. occipitalis minor ab.

Plexus cervicalis.

N. cervicalis II. Gibt zuweilen einen Zweig zum M. obliquus capitis minor, sowie aus dem Muskelast für den M. splenius capitis einen an dessen medialem Rande verlaufenden Hautast ab.

Die Verbindungszweige der Ansae cervicales II u. III zum N. accessorius gelangen öfters nur in den M. cucullaris, unterhalb des Abganges der Zweige für den M. quadrigeminus capitis.

N. cervicalis III. Gibt öfters nach unten und hinten einen Ast zur Haut, welche den M. cucullaris bedeckt. — Selten entsendet derselbe einen isolirt zum Zwerchfell herabsteigenden *N. diaphragmaticus secundarius*, der nicht mit dem N. phrenicus accessorius (S. 205) zu verwechseln ist.

---

1) Gegenbaur's Morphologisches Jahrbuch. 1876. Bd. III. S. 603. — 2) Der 17 mm lange, bis 2 mm dicke Schwanz des in der Anm. 2 (S. 75) erwähnten Fleischmann'schen viermonatlichen Embryo's enthielt aber nach L. Gerlach (Gegenbaur's Morphologisches Jahrbuch. 1880. Bd. VI. S. 106) Knorpelgewebe (Chorda dorsalis) und quergestreifte Muskelfasern, welche letzteren jedoch verschiedenen (?) Metameren angehören. — 3) Hinrichsen, Zur Kenntniss der Spinalnerven. Diss. Königsberg. 1878. S. 17.

N. cervicalis IV. Hilft (selten) den R. descendens n. hypoglossi verstärken.

N. occipitalis minor. Soll auch den N. occipitalis major ersetzen können. Zuweilen reicht er nicht bis zum Hinterhaupt, sondern verbreitet sich nur in der seitlichen Nackenhaut. Zuweilen ist er doppelt, durchbohrt mit einem hinteren Aste den M. cucullaris oder ersetzt den N. auricularis magnus, namentlich den N. auricularis posterior superficialis.

N. auricularis magnus. (Vergl. S. 198.) — Der N. auricularis inferior ist zuweilen stärker als der N. auricularis posterior superficialis und schickt dann Zweige an die Haut der Backengegend. Zuweilen versorgt er den M. occipitalis.

N. subcutaneus colli inferior. Bardeleben[1]) bestreitet, dass in der Norm Fasern dieses Nerven zum Platysma gelangen (II, 881). Der Nerv ist in die Uebersicht der polyneuralen Muskeln (II, 735) nicht aufgenommen, weil nicht behauptet werden kann, dass es nicht Facialisfasern sind (vergl. II, 737), die in seiner Bahn zum Platysma gelangen.

Nn. supraclaviculares. Die medii verlaufen nach Henle[2]) und Luschka[3]), wie Gegenbaur[4]) meint, in der Norm hinter dem oberen Bauche des M. omohyoideus. Indessen braucht die Henle'sche, trotz ihrer Unklarheit von Luschka einfach adoptirte Angabe nicht nothwendig, wie angeführt, verstanden zu werden. — Einer der genannten Nerven durchbohrt (selten) die Clavicula in der Mitte ihrer Länge oder an der Grenze zwischen ihrem mittleren und lateralen Drittheil.

N. phrenicus. Entsteht nur aus dem N. cervicalis IV (38 %); oder aus dem IV u. V (16 %); oder aus dem III, IV u. V (22 %); oder aus dem III u. IV (19 %). Die Verbindung mit dem N. cervicalis V fehlt zuweilen (6 %). Erhält (selten) Verstärkungen aus den Nn. cervicales I, VII; angeblich auch aus dem N. dorsalis I. Seine Wurzeln aus den Nn. cervicales II, III u. IV scheinen nicht selten mit den Verbindungsfäden zwischen den Cervicalnerven und dem Ganglion cervicale superius zusammenzuhängen; namentlich wird zuweilen der R. communicans des vierten Cervicalnerven vom N. phrenicus abgegeben. — Der Nerv durchbohrt sehr selten den M. scalenus anticus, oder die V. subclavia, oder verläuft vor der letzteren. — Er gibt dem letztgenannten Muskel (selten) einen feinen Zweig. — Die Zweige zum Herzbeutel fehlen: nach Einigen häufiger linkerseits, als rechterseits.

Selten existirt ein *N. phrenicus accessorius* aus dem fünften und sechsten Cervicalnerven, namentlich aus dem ersteren, der vor dem Plexus brachialis in die Brusthöhle hinabsteigt, vor der V. subclavia hinabläuft und sich tiefer unten mit dem N. phrenicus vereinigt.

Plexus brachialis.

Sehr selten verlaufen alle Nerven des Plexus brachialis oberhalb der Arterie, so dass diese in ihrem ganzen Verlaufe frei liegt.

N. subclavius. Gibt öfters einen Verstärkungszweig zum N. phrenicus, so dass also die vom N. cervicalis V kommenden Fasern des letzteren eine Strecke weit in der Bahn des N. subclavius verlaufen. Oder er anastomosirt mit einem N. thoracicus anterior.

N. suprascapularis. Gibt öfters gleich nach seinem Ursprunge dem M. scalenus medius einen Zweig. — Der vom Ast für den M. infraspinatus

---

1) Jena'sche Zeitschrift für Naturwissenschaft. 1880. Bd. XIII. Suppl.-Heft. 2. S. 128. — 2) Muskellehre, 1858. S. 116. 1871. S. 121. — 3) Anatomie des Menschen. Bd. I, 1. 1862. S. 181. — 4) Morphologisches Jahrbuch. 1875. Bd. I. S. 245

zum Schultergelenk abgegebene Faden (II, 743) fehlt häufig. — Der Nerv gibt (selten) einen Zweig an die Mm. teres minor oder subscapularis ab.

Nn. thoracici posteriores. Der Zweig des N. dorsalis scapulae zum M. serratus posticus superior fehlt. (Angeblich sehr häufig, nach Rieländer[1]).

Nn. thoracici anteriores. Es findet sich nur ein N. thoracicus anterior, der dann mit zwei Wurzeln entspringt. — Nach Einigen nehmen sie mit Fäden, welche den M. pectoralis major perforiren, in der Norm Antheil an der Versorgung der Haut der Mamma. — Ein N. thoracicus anterior versorgt die Portio clavicularis des M. deltoideus. (Normal nach C. Krause [vergl. II, 735] und Turner[2]).

Nn. subscapularis. Vergl. N. axillaris, S. 207.

N. cutaneus brachii minor. Fehlt zuweilen ganz. — Der N. cutaneus posterior medialis verbindet sich (zuweilen) nicht mit dem N. cutaneus minor, oder der erstere erhält zuweilen einen Verbindungsfaden vom N. cutaneus pectoralis des dritten, anstatt des zweiten N. dorsalis.

N. cutaneus brachii major. Stammt zuweilen vom N. dorsalis I allein. Aus dem an der ulnaren Kante des Vorderarmes verlaufenden Hautzweige gehen (der Regel nach, Valentin, 1841) Fäden für das Ellenbogengelenk hervor, oder der Nerv selbst entsendet am oberen Theile des Oberarmes einen langen dünnen Faden (constant nach Cruveilhier, 1871), welcher bedeckt von der V. basilica, neben dem Condylus ulnaris humeri zur Gelenkkapsel gelangt. Derselbe ist wohl mit dem R. cutaneocondyloideus (s. unten) identisch. Die Vertheilung der Nervenzweige in der Ellenbogengegend wechselt fast ebenso häufig wie die Verzweigung der Hautvenen daselbst (II, 213). Im Allgemeinen bleiben die V. mediana oder diese wenigstens nahe an ihrer Einmündung in die V. cephalica, sowie letztere Vene selbst von Hautnerven unbedeckt. Zuweilen kommt es vor, dass alle Zweige des N. cutaneus brachii major in dieser Gegend oberflächlicher als die Hautvenen verlaufen. Was die Details anlangt, so gibt der N. cutaneus brachii major oder häufiger sein R. ulnaris einen *R. cutaneocondyloideus ulnaris*[3]) ab, welcher in der Richtung auf den Condylus ulnaris humeri zur Haut- oder Ulnarseite des Ellenbogengelenkes herabläuft. Die Theilungsstelle des N. cutaneus brachii major in die Rr. cutanei volaris und ulnaris (oder in jene drei Aeste) befindet sich in der Mitte der Länge des Oberarmes oder unterhalb derselben, seltener weiter oben; jedoch können die genannten beiden Rr. cutanei jeder für sich aus dem Plexus brachialis hervorgehen. Die V. basilica wird nun entweder vom N. cutaneus brachii major selbst (II, 888) oder von dessen beiden Aesten begleitet. In der Regel verläuft der Nerv resp. sein R. ulnaris an der medialen Seite der Vene, oder vor oder hinter ihr; seltener verlaufen zwei Nervenzweige, der eine an der medialen, der andere an der lateralen, oder noch ein dritter (s. oben) an der vorderen oder hinteren Seite der Vene. Der R. volaris verläuft häufig (25 %) an der volaren Seite der V. mediana. Sehr häufig überkreuzt ein Nervenzweig die V. mediana in der Mitte oder dem oberen Drittheil ihrer Länge, oder verläuft in dem Winkel, welchen sie mit mit der V. cephalica bildet[4]).

N. perforans brachii. Fehlt (7 %) und wird vom N. medianus ersetzt. Entspringt zuweilen nur vom fünften und sechsten, zuweilen nur vom fünften und siebenten N. cervicalis. Oefters (8—10 %) durchbohrt der N. perforans

---

[1]) Hasse, Anatomische Studien. I. 1870. S. 12. — [2]) Natural history review. Octbr. 1864. S. 612. — [3]) s. *internus* (Barkow, Die Venen der oberen Extremität des Menschen. 1868). — [4]) Krais, Chirurgische Anatomie der Ellenbogenbeuge. Tübingen. 1847. S. 25.

brachii den M. coracobrachialis nicht. In solchen Fällen erhält dieser Muskel direct aus dem Plexus brachialis einen Ast. Selten durchbohrt der N. perforans brachii ausser dem M. coracobrachialis auch den M. brachialis internus. Oefters verläuft der ganze N. perforans brachii, oder einer seiner grösserén Zweige auch unterhalb der Kreuzungsstelle des N. medianus mit der A. brachialis lateralwärts und mehr oder weniger dicht auf derselben, bevor er sich zwischen die bekannten Muskeln (II, 889) begibt, um seinen Weg weiter fortzusetzen. In diesen Fällen durchbohrte der N. perforans brachii bald den M. coracobrachialis, bald nicht; bald legte er sich bloss an den N. medianus an, bald verband er sich inniger mit ihm (vergl. N. medianus, S. 208). — In 7 bis 10 % verbindet sich ein Zweig des N. perforans brachii unterhalb der Kreuzungsstelle der A. brachialis mit dem N. medianus und geht häufiger vor, selten hinter der Arterie zum N. medianus. — Der etwas stärkere N. perforans brachii gibt selten (3 %) gleich nach seinem Durchtritt noch einen oder zwei ungewöhnliche Aeste ab. Der obere verläuft vor der Insertion des M. coracobrachialis medianwärts; dieser Ast kann auch fehlen. Der untere ziemlich starke Ast steigt schief zu jener Stelle des N. medianus hinab, legt sich nur an denselben, oder tauscht Fasern mit ihm aus, trennt sich etwas später wieder von ihm, um zur A. brachialis zu gelangen, zieht auf dieser bis zu ihrer Theilungsstelle hin, passirt durch ihren Theilungswinkel und strahlt in einen aufwärts zum N. medianus zurückkehrenden, und einen abwärts in den M. pronator teres sich vertheilenden Zweig aus. Oder der N. perforans gibt nach der Durchbohrung des Muskels einen stärkeren Zweig ab, der zur lateralen Seite der A. brachialis unterhalb der Kreuzungsstelle des N. medianus direct, ohne sich irgendwie mit dem letzteren zu verbinden, bis zur Theilung der Arterie heruntersteigt, durch die Theilungsstelle medianwärts verläuft, um sich dem N. medianus da anzulegen, wo dieser den M. pronator teres durchbohrt, oder um mit demselben noch weiter abwärts eine Verbindung einzugehen. — Wenn ein überzähliger Kopf (S. 103) des M. quadrigeminus brachii vorhanden ist, so liegt der N. perforans brachii in der Regel lateralwärts von demselben und sendet ihm einige Zweige zu. Ausnahmsweise liegt der Stamm oder ein Aestchen des N. perforans brachii medianwärts von einem solchen Bündel, oder das Bündel in einer Schlinge des Nerven. Am seltensten wird ein solches Bündel vom N. perforans brachii durchbohrt. — In einem Falle [1]) beim Vorhandensein eines zweiten Kopfes des M. pronator teres lag der für den zweiten Kopf bestimmte Ast des N. perforans auch auf der A. brachialis.

Der N. perforans brachii gibt (normal nach Cruveilhier, 1871) einen den M. quadrigeminus brachii durchbohrenden Faden zur radialen Seite des Ellenbogengelenkes, während der (II, 743) beschriebene Gelenknerv die A. collateralis ulnaris inferior begleitet. — Sein stärkster Ast (II, 889), welcher die V. cephalica begleitet, verläuft bald an der radialen, bald an der ulnaren Seite, auch wohl bedeckt von der Vene, selten oberflächlicher als die letztere. Aus diesem Aste geht ein *R. profundus* [2]) hervor, welcher die A. radialis (normal nach Cruveilhier, 1871) mit mehreren Fäden umspinnt, die auch zur volaren sowie zur dorsalen Seite der Kapsel des ersten Handgelenkes gelangen.

N. axillaris. Entspringt zuweilen aus dem fünften und sechsten N. cervicalis, zuweilen aus dem fünften N. cervicalis bis zum N. dorsalis I inclusive. — Er kann den M. subscapularis (S. 102) durchbohren; oder einen Faden zum Caput longum m. tricipitis entsenden. — Der N. axillaris gibt öfters den mittleren N. subscapularis ab (II, 890). — Der erstere spaltet sich zuweilen, wo er sich

[1]) Gruber, Neue Anomalien als Beiträge zur Anatomie. 1849. Taf. IV. Fig. 2. — [2]) s. *articularis*.

nach unten wendet, in zwei Theile. Der hintere kleinere geht zum M. teres minor, der vordere grössere Ast zum M. deltoideus.

N. medianus. Entspringt häufig von den Nn. cervicales V, VII, VIII und dem N. dorsalis I, oder aus den Nn. cervicales V—VII und dem N. dorsalis I oder endlich aus den Nn. cervicales VII und VIII und dem N. dorsalis I. Er entsteht häufig weiter unten als normal aus dem Plexus brachialis. — Derselbe verläuft bedeckt von der A. brachialis (20 %), anstatt umgekehrt, oder parallel derselben (5 %) und zwar (3 %) an deren lateraler Seite. — Oder der Nerv gelangt am unteren Drittheil des Oberarmes hinter der Arterie (6 %), anstatt vor derselben auf ihre mediale Seite. — Er gibt öfters (15 %) am oberen Drittheil des Vorderarmes einen Verbindungsast von ungefähr 0,5 bis 2 mm Dicke ab, der gewöhnlich (79 %) in Begleitung der A. ulnaris verlaufend, sich dem N. ulnaris anschliesst. (Fast constant bei einigen Affen.) — Der Verbindungszweig zum N. perforans brachii fehlt häufig (32 %), oder ist doppelt vorhanden (12 %), oder wird von zwei nachträglich verbundenen Aesten gebildet. Am häufigsten ist der N. perforans brachii um das Doppelte oder Dreifache stärker als der in ihn eintretende Zweig, öfters sind beide gleich stark, selten überwiegt der letztgenannte Zweig oder der N. perforans brachii wird vom N. medianus ersetzt (S. 206); die Verbindung zwischen beiden findet bald höher, bald tiefer am Oberarm statt: entweder oberhalb oder unterhalb der Durchbohrung des M. coracobrachialis. Der Verbindungszweig durchsetzt dann isolirt den Muskel, der durch die beiden Nerven in drei Bündel getheilt wird. — Der Muskelast des N. medianus für den M. flexor pollicis longus entsendet zuweilen den in das Foramen nutritium des Radius eindringenden Nervenzweig.

Der N. interosseus antibrachii volaris gibt öfters einen Ast an den M. flexor digitorum profundus oder den Knochennerven des Radius ab. — Der Faden für das Lig. annulare radii (II, 743) geht häufig nur an das Periost des Radius.

Der R. palmaris longus gibt häufig Zweige zu dem M. palmaris brevis.

N. ulnaris. Entspringt zuweilen von den Nn. cervicales V—VIII, oder von den Nn. cervicales VII—VIII und dem N. dorsalis I, oder von den Nn. cervicalis VIII und dorsalis I. — Verläuft selten an der volaren Seite des Condylus ulnaris humeri. — Gibt zuweilen den N. cutaneus brachii minor oder den major oder beide Hautnerven des Armes ab.

Der N. ulnaris gab einmal[1]) am Oberarm einen dünneren Ast ab, der, in der Scheide des Nerven verlaufend, doch fast auf ganzer Länge des Oberarmes leicht aus derselben zu isoliren war. Derselbe verliess den N. ulnaris ungefähr 6 cm oberhalb des Condylus ulnaris des Humerus, um sich über das Lig. intermusculare mediale hinweg mit einem Hautast des N. cutaneus brachii major zu vereinigen, wodurch eine nach der Ellenbogengrube hin convexe Schlinge entstand. — Sehr selten gibt der N. ulnaris auch dem M. flexor digitorum sublimis einen Muskelzweig[2]). Versorgt häufig auch den oberen Theil des der Mittelfingersehne angehörenden Bauches des M. flexor digitorum profundus. — Soll (in der Norm, nach Henle[3]) die drei Bäuche des genannten Muskels mit Ausnahme des Bauches für den Zeigefinger innerviren. Bei dieser Angabe dürften die vom N. medianus stammenden Muskelzweige übersehen worden sein. — Der R. palmaris longus gibt häufig Aeste an den M. palmaris brevis.

---

1) W. Krause, Archiv für Anatomie und Physiologie. 1864. S. 349. — 2) Turner, Natural history review. 1864. — 3) Muskellehre. 1871. S. 210.

N. ulnaris dorsalis. Verbindet sich zuweilen mit dem N. ulnaris volaris. Einmal[1]) gelangte der N. ulnaris dorsalis, anstatt oberhalb des Capitulum ulnae auf den Rücken des Handgelenkes sich zu begeben, erst unterhalb des Processus styloideus ulnae zwischen diesem und dem Os pisiforme auf den Handrücken. Seine weitere Verzweigung bot nichts Ungewöhnliches.

N. ulnaris volaris. Ein Ast des N. ulnaris volaris superficialis: der N. digitalis volaris communis V gibt in der Norm (II, 894) einen Verbindungszweig zum N. digitalis IV, oder zum N. volaris digitalis radialis des kleinen Fingers ab: aus dieser Anastomose gehen vier feine, die Aa. digitales communes begleitende Hautnerven und Gefässnerven hervor (in der Norm nach Arloing und Tripier[2]). Selten wird die Anastomose durch eine Plexusbildung mehrfach. — Der Muskelzweig des N. digitalis volaris VI zum M. palmaris brevis fehlt und wird seitens der Rr. palmares longi der Nn. medianus und ulnaris oder durch einen von diesen ersetzt (S. 208).

N. ulnaris volaris profundus. Gibt (in der Regel nach Cruveilhier, 1871; H. Meyer, 1861; Henle, 1879) Muskelzweige für den vierten und dritten M. lumbricalis ab.

N. radialis. Entspringt öfters aus den Nn. cervicales V—VIII und dem N. dorsalis I, oder aus den Nn. cervicales VI—VIII, oder aus diesen und dem N. dorsalis I, oder aus den Nn. cervicales V—VII, oder VII und VIII. — Gibt zuweilen den N. thoracicodorsalis ab. — Er selbst oder einer seiner oberen Muskeläste gibt den in das Foramen nutritium magnum des Humerus eindringenden Knochennervenzweig ab. — Der Muskelast für das Caput mediale m. tricipitis gibt häufig einen Faden zur Dorsalseite der Ellenbogengelenkkapsel. Dasselbe soll nach Einigen zuweilen (5 %) für den R. collateralis ulnaris gelten (vergl. II, 743), während das Microscop die motorische Natur dieses Nerven nachweist. (S. a. W. Krause[3]). Der R. muscularis für den M. brachialis internus fehlt öfters. — Der Muskelast für den M. anconaeus verläuft mit dem Ast für das Caput longum m. tricipitis (in der Norm nach H. Meyer, 1861), oder mit demjenigen für das Caput laterale m. tricipitis (die Norm nach Cruveilhier, 1871, und Sappey, 1872), oder mit demjenigen für das Caput mediale (die Norm nach Henle, 1873), oder gelangt rückläufig als Ast des N. radialis profundus (die Norm nach Luschka, 1865) zum genannten Muskel. In Wahrheit dürfte jedoch die Verschiedenheit der Angaben meistentheils auf Präparationsfehler zurückzuführen sein und am häufigsten scheint der untere Theil des Muskels vom N. radialis profundus, der obere Theil von einem Muskelast (II, 895) des N. radialis selbst versorgt zu werden. — Vom Muskelast für den M. anconaeus gelangt ein Faden zum Ellenbogengelenk (Langer, 1865).

N. radialis superficialis. Sein radialer Ast gibt öfters einen Zweig an die Vola manus. — Liefert selten auch Nn. digitales dorsales für den vierten Finger, oder (sehr selten) zugleich für den fünften Finger, während der N. ulnaris dorsalis fehlt. — Häufig (25 %) gelang es an wechselnder Stelle nicht, die Anastomose zwischen den Verbindungsfäden des N. interosseus antibrachii dorsalis und den perforirenden Fäden (II, 742) des N. ulnaris profundus nachzuweisen[4]).

---

1) W. Krause, Archiv für Chirurgie. 1866. Bd. II. S. 149. — 2) Archives de physiologie. 1869. S. 44. — 3) Beiträge zur Neurologie der oberen Extremität. 1865. S. 12. — Archiv für Anatomie und Physiologie. 1869. S. 422. — Prager Vierteljahrsschrift für die praktische Heilkunde. 1872. Bd. 113. Beilage. S. 13. — 4) Rauber, Vater'sche Körperchen der Bänder und Periostnerven. 1865. S. 8.

Nn. dorsales.

Der vordere Ast des N. dorsalis II verbindet sich in der Regel (nach Cunningham[1]) resp. in 84 % einfach, selten doppelt oder dreifach mit dem vorderen Aste des N. dorsalis I.

Nn. cutanei pectorales. Zuweilen vereinigen sich der zweite und dritte dieser Nerven nach ihrem Durchtritt durch die Mm. intercostales externi.

Nn. lumbales, sacrales, coccygeus.

Nn. lumbales. Die lateralen Zweige der hinteren Aeste der Nn. lumbales I—III verbreiten sich als Nn. cutanei clunium superiores an die Haut des Gesässes; die lateralen Zweige der hinteren Aeste der Nn. lumbales IV—V erreichen die Haut nicht, sondern endigen im M. sacrospinalis — beides in der Norm nach den meisten Autoren. Es ist jedoch wegen der Anastomosen der lateralen Zweige aller dieser hinteren Aeste unter einander keine Sicherheit gegeben, dass nicht doch sensible Fasern in dem lateralen Zweige der beiden letztgenannten Nerven enthalten sind.

Die Nn. cutanei clunium superiores sollen zuweilen den N. iliohypogastricus theilweise ersetzen.

Plexus lumbalis.

N. iliohypogastricus. Ersetzt häufig den ilio-inguinalis ganz oder theilweise (II, 902). — Gibt zuweilen einen Hautast, der in die den M. tensor fasciae latae deckende Cutis hinabreicht (vergl. N. ilio-inguinalis).

N. ilio-inguinalis. Ersetzt zuweilen den N. genitocruralis. — Soll in der Norm (nach Henle, 1873) die Haut am M. tensor fasciae latae versorgen. Diese von allen übrigen Autoren abweichende Hervorhebung einer jedenfalls ausnahmsweisen Varietät ist vielleicht auf Verwechslung der Spina anterior superior oss. ilium und des Tuberculum pubis zurückzuführen. Ursprünglich dürfte jene Angabe auf einer Bemerkung Voigt's[2]) beruhen, welche durch einen Druckfehler entstellt ist. — Steigt zuweilen hinter dem Lig. inguinale zum Oberschenkel herab, umschlingt die V. saphena magna und kehrt zu seinem normalen Verästelungsgebiet unter dem Annulus inguinalis anterior zurück. Seine Endzweige: Nn. scrotales oder labiales anteriores fehlen (in der Norm nach Voigt l. c.).

N. genitocruralis. Fehlt, insofern die Nn. spermaticus externus und lumbo-inguinalis jeder für sich aus dem Plexus lumbalis hervorgehen. Henle (1873) beschreibt dies irrthümlich als die Norm.

N. spermaticus externus. Entspringt zuweilen direct aus der Ansa lumbalis II. — Gibt im Canalis inguinalis nach oben gerichtete Fäden an die Mm. obliquus internus und transversus abdominis (in der Norm nach Cruveilhier, 1871).

Der N. lumbo-inguinalis entwickelt sich (selten) direct aus der Ansa lumbalis II, tritt gesondert durch den M. psoas major, und verbindet sich mit dem N. ilio-inguinalis zu einem Stämmchen. Gibt Muskelzweige an die Mm. iliopsoas und transversus abdominis (normal nach Cruveilhier, 1871) oder zuweilen einen oberhalb des Annulus cruralis die Aponeurose des M. obliquus abdominis externus durchbohrenden Zweig, oder zuweilen einen Muskelzweig zum unteren Rande der Mm. obliquus internus und transversus abdominis. — Auch entspringen zuweilen aus der Ansa lumbalis II gesonderte

---

1) Journal of anatomy and physiology. 1877. Vol. XI. S. 539. — 2) Denkschriften der k. Akademie der Wissenschaften zu Wien. Math. naturw. Cl. 1864. Bd. XXII. S. 14.

Nn. cutanei femoris anteriores medius und *internus*[1]), welche unter dem Lig. inguinale herabsteigen.

N. cutaneus femoris lateralis. Begleitet (6 %) den N. cruralis unterhalb des Lig. inguinale. — Anastomosirt zuweilen an der Kniescheibe mit dem N. saphenus. — Gibt zuweilen den N. lumbo-inguinalis ab, oder anastomosirt mit demselben, oder mit einem benachbarten Hautzweig des N. cruralis. Oder er anastomosirt mit dem N. ilio-inguinalis, oder mit dem N. spermaticus externus. Ausserhalb des Beckens entsendet er öfters einen grösseren Ast, der sich über den M. tensor fasciae latae nach hinten biegt, und sich mit mehreren Zweigen an die Haut über dem Trochanter major verästelt.

N. obturatorius. In selteneren Fällen verbindet derselbe nach seinem Durchtritte durch die Fascia lata sich nicht mit dem N. cutaneus femoris medialis, sondern verästelt sich abgesondert in der Haut der medialen Fläche des Oberschenkels bis zur medialen Seite des Knie's herab. — Der Zweig zum M. pectineus fehlt zuweilen. — Aus seinem Anfangsstück entspringt (10 %) ein *N. obturatorius accessorius*, läuft unter dem medialen Rande des M. psoas major zum Ramus superior oss. pubis, kreuzt diesen, tritt hinter den M. pectineus, bildet mit dem aus dem Foramen obturatorium kommenden eigentlichen N. obturatorius eine rückläufige Schlinge, und sendet Zweige an die Mm. pectineus, adductor brevis und an das Hüftgelenk. Der beschriebene Nerv stammt aus den Ansae lumbales III und IV, geht auch zuweilen (5 %) zu den Mm. adductores longus und brevis und bildet durch seinen stärksten Ast eine Schlinge mit dem N. genitocruralis. — Zuweilen ist der Verbindungsast des N. obturatorius zum N. cutaneus femoris medialis stärker als gewöhnlich, verläuft an der hinteren Seite des M. sartorius zur medialen Seite des Knie's, durchbohrt die Fascie, anastomosirt mit dem N. saphenus, und vertheilt sich abwärts an der medialen Seite des Unterschenkels bis zur Mitte desselben. — Von dem Zweige des hinteren Astes, der zum M. adductor magnus tritt (II, 903), entsteht zuweilen der in das Foramen nutritium magnum des Femur eindringende Nervenzweig oder ein Verstärkungszweig des letzteren; oder es verläuft von jenem Muskelzweige öfters ein feiner Faden zur Hinterwand der Kniegelenkkapsel, welcher den Muskel durchbohrt, in die Kniekehle gelangt, an der A. poplitea weiter herabzieht, um durch das Ligamentum popliteum inferius in das Kniegelenk einzudringen.

N. cruralis. Einmal[2]) verlief der N. cruralis dexter zwischen der A. und V. cruralis; die A. epigastrica inferior entsteht gleichzeitig aus der A. cruralis: die Varietät würde bei einer Unterbindung von grosser praktischer Bedeutung sein. — Der N. cruralis entsendet (in der Regel nach Luschka, 1865) einen dünnen Zweig zum M. tensor fasciae latae. — Der N. cutaneus femoris medialis trennt sich oft schon ziemlich hoch von dem N. cruralis ab, oder entspringt direct aus dem Plexus lumbalis, läuft vor dem N. cruralis abwärts und verbindet sich meistens mit letzterem. Von ihm geht nicht selten der Zweig zu dem M. pectineus ab. — Er verbindet sich gewöhnlich mit dem N. cutaneus femoris anterior; zuweilen mit dem N. saphenus.

N. saphenus. Der Kniegelenkzweig des N. saphenus fehlt (häufig), und wird durch den Zweig aus dem Muskelast für den M. vastus medialis ersetzt. — Der N. saphenus tritt öfters mit den A. und V. crurales durch den Schlitz der Sehne des M. adductor magnus in die Fossa poplitea, durch-

[1]) s. *interior*. — [2]) Dubrueil, Des Anomalies artérielles. 1847. Atlas Taf. XIII.

bohrt aber gleich darauf diese Sehne nach vorn, um in die Furche zwischen den Mm. adductor magnus und vastus medialis zurückzukehren. — Gibt (selten) den N. dorsalis hallucis tibialis direct ab, oder betheiligt sich öfters gar nicht an dessen Zusammensetzung (II, 907). — Er gibt am medialen Fussrande feine Fäden zu den Tarsalgelenken (constant nach Sappey, 1872).

Plexus ischiadicus.

Nach älteren Angaben[1]) soll der N. sacralis III sich öfters nicht an der Bildung des Plexus resp. N. ichiadicus betheiligen.

N. gluteus superior. Theilt sich zuweilen gleich an seinem Ursprunge in drei Aeste. Verbindet sich zuweilen durch einen tiefen Ast mit dem N. ischiadicus oder mit dem N. cutaneus femoris posterior oder mit beiden zugleich. — Der Ast zum M. pyriformis scheint öfters zu fehlen. — Gibt (in der Norm, Valentin, 1841) einen Muskelast zum M. gluteus maximus; dieser Ast wird zuweilen selbständig, verläuft durch den M. pyriformis oder vor demselben und anastomosirt mit dem N. gluteus superior.

N. gluteus inferior. Entsteht zuweilen auch von der zweiten Ansa sacralis. — Gibt zuweilen einen Zweig zum M. obturator internus, der auch selbständig aus dem Plexus sacralis entstehen kann.

N. cutaneus femoris posterior. Anastomosirt öfters bei seinem Ursprunge und zuweilen in seinem Verlaufe mit dem N. gluteus inferior. — Ersetzt öfters den N. cutaneus cruris posterior medius. — Sein Verbindungsast zum N. perinaei ist (öfters) stärker als gewöhnlich.

N. ischiadicus. Eine seiner Wurzeln, die in den N. peronaeus übergeht, durchbohrt den M. pyriformis (S. 111). — Theilt sich in letzterem Falle (selten) schon im Becken, oder zuweilen in der Incisura ischiadica major. — Die Anastomose mit dem N. cutaneus femoris posterior will Henle (1871) vermisst haben.

N. peronaeus. Durchbohrt zuweilen den M. pyriformis (S. 111). — Die Anastomose des N. cutaneus cruris posterior lateralis mit dem N. suralis fehlt: beide Hautnerven vertheilen sich selbständig (selten). Oder der letztere Nerv wird öfters vom ersteren theilweise ersetzt.

Das Verhalten der beiden Zweige des N. peronaeus zu einander ist ein sehr wechselndes. Der N. peronaeus superficialis vereinigt sich häufig durch seinen Endast mit dem N. dorsalis hallucis tibialis, zuweilen mit dem N. dorsalis hallucis fibularis. Zuweilen findet gar keine Vereinigung statt. — Der N. peronaeus profundus begleitet zuweilen die A. tibialis anterior mit zwei Aesten, von welchen der laterale in der Gegend des ersten Fussgelenkes sich zur Hälfte mit dem medialen verbindet, und mit der anderen Hälfte im M. extensor digitorum pedis brevis endigt. — Zuweilen werden die Zehennerven bis zur tibialen Seite der dritten Zehe vom N. peronaeus profundus abgegeben. — Der Zweig seines lateralen Astes für das vierte Interstitium interosseum fehlt häufig, der für das dritte Interstitium reicht öfters nur zwischen die Bases der Oss. metatarsi III u. IV. — Zuweilen — wenn der M. interosseus dorsalis II einen accessorischen Kopf vom M. extensor digitorum brevis erhält (Ruge[2]) — wird derselbe vom N. interosseus dorsalis pedis II versorgt. — Der N. suralis empfängt zuweilen nur sehr dünne Zweige vom N. peronaeus superficialis und bildet den N. cutaneus dorsi pedis lateralis ganz

---

[1]) Vergl. v. Ihering. Das peripherische Nervensystem der Wirbelthiere. 1878. S. 211. — [2]) Morphologisches Jahrbuch. Bd. IV. Suppl. 1878. S. 149.

allein. Zuweilen, wenn derselbe schwächer entwickelt ist, vertritt der N. cutaneus dorsi pedis medius vom N. peronaeus superficialis seine Stelle. — Der N. suralis anastomosirt mit dem N. cutaneus cruris posterior lateralis etwas höher als gewöhnlich, schon in der Kniekehle; zuweilen fehlt die Anastomose, dann wird der N. cutaneus dorsi pedis lateralis vom N. suralis des N. tibialis abgegeben. — Zuweilen kommen aus der Verbindung des N. cutaneus dorsi pedis lateralis aus dem N. suralis mit dem N. cutaneus dorsi pedis medius vom N. peronaeus superficialis nur die Nerven für die einander zugekehrten Ränder der vierten und fünften Zehe hervor. — Ein Zweig des N. cutaneus dorsi pedis lateralis ersetzt (selten) die fehlenden Nn. interossei dorsales pedis III u. IV aus dem N. peronaeus profundus; oder der erstere gibt den N. digitalis dorsalis fibularis der vierten Zehe ab, oder (sehr selten) auch die Nn. digitales dorsales tibialis der vierten und fibularis der dritten Zehe.

N. tibialis. Der Muskelast für den M. popliteus soll nach Sappey (1872) zuweilen einen Zweig zum M. tibialis anticus abgeben und Henle (1873) lässt die A. tibialis anterior von einem Faden aus dem N. lig. interossei cruris begleitet werden. Cruveilhier (1871) dagegen sah den fraglichen Faden durch die Membrana interossea wieder auf die hintere Seite des Unterschenkels zurückkehren und sich im M. tibialis posticus vertheilen. — Der Faden zum Fersen-Sprungbeingelenk fehlt sehr häufig.

Der N. plantaris medialis gibt (in Wahrheit selten — in der Norm nach Henle, 1873) anstatt des N. plantaris lateralis den Muskelzweig für den M. flexor digitorum pedis brevis ab. — Entsendet häufig direct oder aus seinem N. digitalis plantaris communis IV (s. unten) einen anastomosirenden Zweig zum N. plantaris digitalis communis V — anstatt dass der N. plantaris lateralis (s. unten) einen solchen abgibt.

Der R. superficialis des N. plantaris lateralis gibt häufig einen anastomosirenden Zweig zum N. digitalis plantaris communis IV, aus welcher Verbindung die Nn. plantares fibularis digiti III und tibialis digiti IV hervorgehen. — Der R. profundus zerfällt öfters in einen medialen und einen lateralen Zweig. Derselbe Ast gibt zuweilen den N. digitalis plantaris communis VI oder auch den V ab.

Plexus pudendalis.

N. pudendus. Gibt zuweilen einen Zweig an den M. obturator internus.

Der N. perinaei soll nach den meisten Autoren in der Norm statt des N. dorsalis penis den M. ischiocavernosus versorgen.

Der N. dorsalis penis gibt zuweilen feine Zweige zum M. bulbocavernosus, oder zum M. transversus perinaei profundus (Fäden von 0,1 mm Durchmesser — in der Norm nach Henle, 1873).

Plexus coccygeus.

Nn. anococcygei. Sie geben Fäden zum M. sphincter ani externus (in der Norm nach H. Meyer[1]).

Sympathisches Nervensystem.

Pars cervicalis n. sympathici.

Ganglion cervicale superius.

Das Ganglion variirt sehr in seiner Grösse. — Sehr selten ist dasselbe in (zwei oder) drei Knoten, *Ganglia intermedia*[2]), zerfallen, welche sich der

[1]) Lehrbuch der Anatomie. 1861. S. 723. — [2]) s. *intercalaria*.

Reihe nach mit dem ersten, zweiten und dritten Cervicalnerv verbinden, während die Rr. communicantes der Nn. cervicales IV u. V zum Ganglion cervicale medium gehen (Neubauer[1]). Diese Varietät zeigt die Homologie des Ganglion mit den Grenzganglien von drei Metameren des Halses. — Verbindet sich (selten) durch einen Communicationsast mit dem N. accessorius. — Zuweilen geht ein von der hinteren Fläche des Ganglion stammender Zweig zur Schilddrüse und anastomosirt auch mit dem N. laryngeus inferior.

N. caroticus internus. Hat zuweilen unterhalb des Canalis caroticus eine (gangliöse) Anschwellung.

N. cardiacus superior. Zuweilen entspringt derselbe aus dem Stamme des N. sympathicus. Oder derselbe entspringt mit zwei Wurzeln, mit einer längeren aus dem Ganglion cervicale superius und mit einer kürzeren aus dem Stamme des N. sympathicus; beide Wurzeln verlaufen anfangs getrennt. Vor ihrer Vereinigung dem vierten und fünften Halswirbel gegenüber geben sie viele Aestchen an den N. vagus, den Stamm des N. sympathicus und auch die Nn. pharyngei medii und inferiores ab. — Manchmal verläuft der N. cardiacus superior, mit Fäden des N. recurrens und des Ganglion cervicale inferius vereinigt, hinter der A. subclavia und der Aorta hinweg, bildet hinter der letzteren ein Knötchen, und vereinigt sich dann über der A. pulmonalis dextra mit dem Plexus pulmonalis anterior. In diesem Falle wird die Stelle des Nerven im Herzgeflechte durch einen besonderen Zweig ersetzt. — Die Anastomose mit dem N. glossopharyngeus (II, 862) fehlt sehr häufig. — Der N. cardiacus superior steht zuweilen mit dem N. phrenicus in Verbindung.

Der Stamm des N. sympathicus ist selten doppelt gefunden worden. Die beiden Nerven können dann die A. thyreoidea superior zwischen sich nehmen. — In Fällen, wo das Ganglion cervicale medium fehlt, entspringt der N. cardiacus medius aus dem Stamme des N. sympathicus.

Ganglion cervicale medium.

Variirt sehr in seiner Grösse; verbindet sich zuweilen mit dem N. phrenicus.

N. cardiacus medius. Derselbe wird zuweilen durch Zweige vom N. cardiacus superior oder vom N. cardiacus inferior, oder von beiden zusammen ersetzt.

Ganglion cervicale inferius.

Verbindet sich ebenfalls zuweilen mit dem N. phrenicus.

N. cardiacus inferior. Ist zuweilen doppelt oder dreifach; im letzteren Falle ist der mittlere Zweig der grösste. Er soll bisweilen aus dem Ganglion thoracicum primum stammen.

Einzelne Ganglien und Plexus am Kopfe und Halse.

Plexus caroticus internus.

Enthält (selten) überzählige *Ganglia carotica accessoria superiora* oder *inferiora*. Verbindet sich zuweilen durch einen von der zweiten Biegung der A. carotis interna rückwärts laufenden Faden mit dem N. petrosus superficialis major resp. dem Ganglion geniculum n. facialis.

N. caroticotympanicus (inferior). Verläuft unterhalb (14 %) des Eintrittes des N. tympanicus in die Paukenhöhle zur Verbindung mit dem letzteren.

---

[1]) Descriptio anatomica nervorum cardiacorum. 1772. Tab. III. Fig. 4.

N. petrosus profundus minor. Gibt zuweilen den Ast des Plexus tympanicus zur Tuba Eustachii ab, oder bildet mit letzterem einen kleinen Plexus. — Soll zuweilen einen Faden zur Chorda tympani abgeben.

Plexus caroticus externus.

Der Plexus maxillaris internus gibt zuweilen einen Faden an das Ganglion sphenopalatinum.

Nach Andersch[1]) und Henle[3]) soll in der Norm ein *Ganglion temporale* (molle) an der Ursprungsstelle der A. auricularis posterior liegen, nach Faesebeck[2]) in dem Theilungswinkel der A. carotis externa in die Aa. temporalis superficialis und maxillaris interna. Aus Andersch's Beschreibung leuchtet ohne Weiteres hervor, dass es sich nicht um ein Ganglion gehandelt haben kann: dasselbe wird geschildert als 14 mm lang, durchsichtig wie das Corpus vitreum, mit röthlichen Längsstreifen und einer Umhüllungsmembran versehen. In Wahrheit ist an der von Henle[3]) abgebildeten Stelle häufig eine platte grauweissliche Anschwellung vorhanden, welche aus einem dichten Plexus von Stämmchen sympathischer Nervenfasern besteht, aber keine Ganglienzellen enthält.

Gl. intercarotica. Erhält zuweilen einen Faden vom N. hypoglossus oder wird nur vom N. glossopharyngeus oder vom N. laryngeus superior versorgt.

Plexus pharyngobasilaris. Soll in der Norm (Valentin[4]) ein 2 bis 3 mm grosses Ganglion pharyngeum (molle) und 1 mm vor letzterem ein kleineres Ganglion linguale (molle) enthalten.

Ganglion ciliare (vergl. II, 929).

Wird sehr selten durch einen Plexus ersetzt. — Wenn es sehr klein ist, so kann der N. oculomotorius fünf Nn. ciliares abgeben. Wird (selten) von einer A. ciliaris posterior longa durchbohrt. Dies scheint damit zusammenzuhängen, dass die genannte Arterie (in der Norm nach Reichart[5]) einen der Ciliarnerven zu einer Schlinge auszieht, in welcher die Nervenfasern zum Ganglion zurückkehren — ohne Zweifel, um es wieder zu verlassen. Der beschriebene Verlauf hat Anlass gegeben, irrthümlich hier sog. Nerven ohne Ende (S. 191) anzunehmen.

Ein *Ganglion ciliare accessorium superius* kommt vor (sehr selten), welches weiter oben liegt und vom N. nasociliaris an dessen Verbindungsstellen mit den Ciliarnerven gebildet wird. Ebenso selten ein unteres *Ganglion ciliare accessorium inferius.*

Radix longa. Sie fehlt (sehr selten); sie entsteht zuweilen aus dem Ganglion Gasseri oder wird vom N. ophthalmicus, oder dem N. frontalis, sehr selten vom N. lacrymalis, abgegeben; in anderen Fällen löst sie sich mit der Radix brevis zusammen aus dem Perineurium des N. oculomotorius, oder (sehr selten) zugleich mit dem N. nasociliaris oder für sich allein aus dem N. abducens.

Die lange Wurzel gibt selten einen Faden ab, welcher zum N. lacrymalis geht, oder sie entsendet einen solchen, der sich in die Mm. levator palpebrae superioris und rectus superior fortsetzt, und mit Zweigen des N. oculomotorius anastomosirt. Zuweilen kommt ein Ciliarnerv direct aus der Radix longa, um zum Augapfel zu gehen.

---

1) Descriptio nervorum cardiacorum, s. Ludwig, Scriptores neurologici minores. Vol. II. 1792. §. LVI. S. 172. — 2) Archiv für Anatomie und Physiologie. 1839. S. 72. — 3) Nervenlehre. 1873, Fig. 306. 1879, Fig. 319. — 4) Hirn- und Nervenlehre. 1841. S. 643. — 5) Beiträge zur Anatomie des Ganglion ophthalmicum. 1875. S. 23.

Radices accessoriae longae. Sehr selten kommt eine Radix accessoria longa aus dem N. lacrymalis. Eine accessorische *Radix longa recurrens*[1]) stammt aus dem N. nasociliaris jenseits des N. opticus, geht zum Ganglion ciliare und bildet mit dem oberhalb liegenden Stücke des N. nasociliaris einen Ring, durch welchen der N. opticus hindurchtritt. Oefters geht sie nicht zum Ganglion selbst, sondern zum ersten Ciliarnerven, an welchem sie bis zum Ganglion zurückläuft[2]). — Die lange Wurzel, welche vom N. nasociliaris ausging, bestand (einmal) aus zwei Wurzeln, die sich wieder vereinigten, und dann rückwärts einen Ast abgaben, welcher sich in das Fett um den N. opticus verlor[3]); oder es läuft eine Wurzel vom N. nasociliaris gegen das Ganglion, theilt sich vor ihrem Eintritt, und verbindet sich mit einem Ast, der von der hinteren Fläche des Ganglion zur Scheide des N. opticus geht. — Zuweilen finden sich drei bis vier accessorische Wurzeln, die isolirt verlaufen, oder sich geflechtartig unter einander verbinden.

Radix brevis. Dieselbe fehlt (selten); zuweilen ist sie doppelt oder mehrfach. Die beiden Wurzeln, *Radices accessoriae breves*, entspringen entweder beide aus dem R. inferior des N. oculomotorius oder eine aus dessen R. superior, oder eine aus dem R. inferior, während die andere aus dem noch ungetheilten Nerven entspringt; in einem solchen Falle fand sich die Radix accessoria longa in vier Nerven aufgelöst, mit deren letztem eine Radix accessoria brevis anastomosirt. — Verbindungen der beiden Wurzeln sind sehr häufig. — Einmal existirten drei Radices accessoriae, und die Radix longa kam direct aus dem N. ophthalmicus. Zuweilen hat man bis zu fünf Radices accessoriae breves gefunden, die theils aus den Nerven für die Mm. recti oculi superior und inferior, theils aus denjenigen für den M. rectus internus, selbst aus denen für die Mm. levator palpebrae superioris und rectus externus kamen. Oder es entwickelten sich (einmal) aus dem unteren Zweige des N. oculomotorius hinter einander vier Wurzelzweige, die getrennt in das mediale untere Ende des Ganglion eintraten. Vor ihnen entstand aus demselben Nerven ein Zweig, der nach verschiedenen Anastomosen mit den Ciliarnerven, ohne in das Ganglion sich einzusenken, zum Augapfel verlief. — Die Radix brevis entspringt zuweilen (7 %) aus dem N. abducens; sie wird dennoch aus dem N. oculomotorius stammen, und sich nur eine Strecke weit an den N. abducens anlegen[4]). — Zuweilen gibt sie direct einen N. ciliaris ab; oder feine Zweige an die Mm. rectus inferior und obliquus inferior.

Die Angabe Schwalbe's[5]), dass die Radix brevis beim Kaninchen in der Norm fehle, ist irrthümlich. Der Fehler wird durch Untersuchung von ausgetrockneten (Alkohol absolutus), anstatt von frischen Präparaten entstanden sein. Die Radix brevis[6]) liegt an der lateralen unteren Seite des Sehnerven, sie hat dem Verhältniss der Körpergrösse einigermassen entsprechend etwa $^1/_{10}$ der Länge von derjenigen des Menschen, und ist der Regel nach doppelt, wie beim Menschen (II, 834). Eine Radix longa, die Schwalbe auch am frischen Präparat nicht finden konnte, ist ebenfalls vorhanden. Ob das Ganglion ciliare in Wahrheit ein Spinalganglion am Kopfe repräsentirt (II, 736), bedarf hiernach weiterer Untersuchung.

Radix media. In einem Falle[7]) entstand diese Wurzel aus verschiedenen Theilen des Plexus caroticus internus. Die Fäden[8]) convergirten bald zu einem gemeinschaftlichen Stamm. Aus diesem Stamme ging bald nach seiner Entstehung ein Fädchen ab, welches ein nur eben noch sichtbares Reiserchen an den N. ophthalmicus abgab, dann mit dem N. lacrymalis,

---

1) s. *inferior*. — 2) Hyrtl, Medicinische Jahrbücher des österreichischen Staates. 1839. Bd. 28, Stück 1. — 3) Svitzer, Von einigen nicht häufig vorkommenden Variationen der Augennerven. 1845. — 4) Hyrtl, l. c. S. 6. 5) Jena'sche Zeitschrift für Naturwissenschaft. 1879. Bd. XIII. Sep.-Abdr. S. 52. — 6) W. Krause, Anatomie des Kaninchens. 1868. S. 260. — 7) Valentin, Archiv für Anatomie und Physiologie. 1840. S. 291. — 8) Vergl. II, 929.

dem Ganglion ciliare und den Ciliarnerven anastomosirte und sich endlich ganz in den N. lacrymalis einsenkte. Der Stamm drang an der hinteren lateralen Seite des Ganglion ein, wo sich sonst die Radix longa einzusenken pflegt. In dem beschriebenen Falle war die letztere ein dünner Faden, der, aus dem N. ophthalmicus entstehend, in das Ganglion mit zwei Fäden eintrat. — Einmal (Henle, 1873) erhielt die Radix media ein Fädchen vom N. oculomotorius.

Eine vom Plexus caroticus internus stammende *Radix accessoria media* verlief (einmal) unter dem Periost des Orbitaldaches, begab sich unter dem M. rectus oculi superior in die Tiefe, und ging in den vorderen Theil des Ganglion ein. — Ein N. ciliaris entsprang (einmal) aus dem Plexus caroticus internus an der Stelle, wo die A. carotis interna ihre dritte Windung macht, und verlief direct zum Augapfel, am unteren Bündel der Nn. ciliares sich erstreckend. Unterwegs verband er sich durch eine Schlinge mit dem Ganglion ciliare [1]).

Nn. ciliares. Selten finden sich Anastomosen mit den Nn. lacrymalis oder subcutaneus malae.

Ganglion sphenopalatinum.

Gibt einen Nervenfaden an die Schleimhaut des Sinus sphenoidalis (in der Norm nach Longet [2]), und soll häufig einen oder mehrere Fäden [3]) zur Scheide des N. opticus entsenden.

N. petrosus superficialis major. Enthält zuweilen in seinem Stamme an der Trennungsstelle vom N. petrosus profundus major ein kleines Ganglion eingelagert. — Einer der Verbindungsfäden des Ganglion sphenopalatinum zum Plexus caroticus internus legt sich öfters an den N. abducens an, oder scheint sich mit ihm zu verbinden.

N. nasopalatinus. Ist stärker als gewöhnlich (bei Gaumenspalte, S. 69) und gibt die Nn. dentales superiores anteriores ab.

Nn. palatini. Der N. palatinus anterior entsendet (in der Norm nach Cruveilhier, 1871) feine Fäden zum Sinus maxillaris und durch die mediale Wand desselben zu den hinteren Backenzähnen, sowie am Foramen pterygopalatinum (II, 45) einen *R. staphylinus*, dessen obere Zweige zur Nasenschleimhaut gehen (II, 934), während die unteren sich am Gaumensegel verbreiten. — Der N. palatinus lateralis fehlt zuweilen.

Ganglion oticum.

Versorgt den M. pterygoideus tertius (S. 92), wenn ein solcher vorhanden ist.

M. petrosus superficialis minor. Selten befindet sich an seiner Theilungsstelle (S. 200) in den oberen und unteren Ast ein (microscopisches) ovales Ganglion: *Gangliolum tympanicum superius.* — Von seinem Ursprunge geht ein feiner Faden zum Foramen spinosum und verbindet sich mit dem N. spinosus des R. inferior des N. maxillaris inferior (in der Norm nach Rauber [4]). — Vom oberen Ast des N. petrosus superficialis minor soll zuweilen ein Faden oberhalb der Fenestra ovalis in das Vestibulum eindringen und sich vielleicht mit dem N. ampullaris superior verbinden.

---

1) Patruban, Medicinische Jahrbücher des österreichischen Staates. 1844. S. 20. — 2) Anatomie et physiologie du système nerveux. 1842. Vol. II. S. 125. — 3) Orbitalfilamente (vergl. Arnold, Kopftheil des vegetativen Nervensystems. 1830). — 4) Ueber den sympathischen Grenzstrang des menschlichen Kopfes. 1872. S. 14.

N. musculi tensoris veli palatini. Einige Autoren [Meckel[1]), C. Krause, 1843; u. A.] lassen den N. musculi tensoris veli palatini aus dem N. pterygoideus internus, Andere [Arnold[2]); Langer, 1865 etc.] indirect aus dem genannten Nerven, zunächst aber aus dem Ganglion oticum — Valentin (1841), dessen Angaben übrigens unklar oder durch Schreibfehler entstellt sind, aus dem Ganglion oticum und bisweilen aus dem N. pterygoideus internus entspringen. Dagegen sollen nach Henle (1873) beide Nerven in der Norm gleichzeitig vorhanden sein und nach Hein[3]) zuweilen zwei solche Nerven aus dem Ganglion oticum entspringen. In Wahrheit ist diese letzte Angabe die richtige.

Plexus tympanicus.

Zuweilen soll ein aus dem N. petrosus profundus minor (S. 215) stammender Verbindungsfaden zur Chorda tympani gehen.

Ganglion maxillare.

Gleicht selten mehr einem Plexus, als einem compacten Ganglion.

Von der hinteren Wurzel des Ganglion gehen (selten) einige Fäden in die Mundschleimhaut; an der Abgangsstelle liegt ein kleines accessorisches Ganglion. Zuweilen tritt aus dem vorderen Ende des Ganglion ein Zweig zum N. hypoglossus und begibt sich mit diesem zum M. genioglossus.

Häufig ist ein *Ganglion submaxillare*[4]) s. sublinguale (oder statt dessen ein Nervenplexus) vorhanden, welches am lateralen Rande der Gl. sublingualis, zwischen dieser und dem M. mylohyoideus liegt. Dasselbe ist nach Faesebeck[5]) 2 mm breit und lang, hängt durch einen Zweig mit dem N. lingualis, durch einen anderen mit der Chorda tympani, und durch einige Fäden mit dem Plexus caroticus externus zusammen. Aus dem unteren und vorderen Theile des Ganglion treten Rr. glandulares hervor, von denen ein Ast den Ductus sublingualis major bis zur Schleimhaut der Zunge begleitet. Der mit dem N. lingualis zusammenhängende Zweig des Ganglion gibt sechs bis acht Zweige ab, welche zur Schleimhaut des Bodens der Mundhöhle hinauf verlaufen.

Pars dorsalis n. sympathici.

Selten finden sich zwölf Ganglia dorsalia. — Die Ganglia dorsalia I und II verschmelzen oft zu einem einzigen. — Das erste Dorsalganglion sendet, wie es scheint, Zweige zu dem Nn. cardiacus inferior (Rr. cardiaci anteriores — in der Norm, nach Rüdinger[6]).

N. sympathicus. Der Stamm des Nerven durchbohrt öfters das Crus externum diaphragmatis, um in die Bauchhöhle zu gelangen. — Zuweilen ist der Stamm zwischen dem letzten Dorsal- und ersten Lumbalganglion (äusserst selten weiter oben) scheinbar unterbrochen; dann wird gleichwohl eine Verbindung durch den N. renalis posterior (II, 938) bewirkt.

N. splanchnicus major. Seine Wurzeln lassen sich (in der Regel microscopisch nach Rüdinger[7]) bis in das dritte oder sogar in das zweite Ganglion dorsale n. sympathici aufwärts verfolgen. Ihre Zahl schwankt zwischen 3—4 bis 8. — Oberhalb seines Durchtrittes durch das Zwerchfell, enthält der Nerv öfters (77 % nach Cunningham[8]) ein grösseres *Ganglion*

---

1) De quinto pare nervorum cerebri. 1748. — 2) Ueber den Ohrknoten. 1828. — 3) Archiv für Anatomie und Physiologie. 1844. S. 331. — 4) Unterzungendrüsenknoten. — 5) Archiv für Anatomie und Physiologie. 1842. S. 473. — 6) Die Rückenmarksnerven der Baucheingeweide. 1866. S. 15. — 7) l. c. S. 16. — 8) Journal of anatomy and physiology. 1875. Nr. XVI. S. 303.

splanchnicum[1]) (Fig. 25. Nr. *10*), von 4—7—9 mm Länge und 2 mm Breite, oder mehrere kleinere *Ganglia splanchnica*[2]). Hinter der Aorta descendens thoracica können sich diese Ganglien von beiden Körperhälften her verbinden.

Fig. 25.

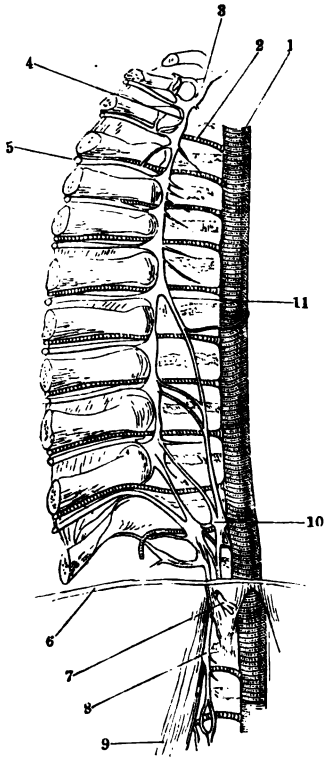

Rechter sympathischer Grenzstrang der Brusthöhle von einem Kinde. Die erste bis zwölfte Rippe sind abgesägt. V. 2/3. *1* Aorta descendens. *2* A. intercostalis dextra III. *3* Ganglion dorsale I. *4* Grenzstrang, dessen Ganglien Rr. communicantes zu den Intercostalnerven entsenden. Letztere kommen, von den Ganglia dorsalia bedeckt, aus der Tiefe; nur der Xte liegt daselbst etwas freier. *5* N. intercostalis anterior IV. *6* Durchschnitt des Diaphragma. *7* Rechter N. splanchnicus major, der das Crus internum des Zwerchfelles durchbohrt und dann abgeschnitten ist. *8* Ganglion lumbale I. *9* Rechter M. psoas major. *10* Zuweilen vorkommendes *Ganglion splanchnicum*. *11* N. splanchnicus major, der nahe seinem obersten Ursprunge vom Ganglion dorsale VI und VII einen Faden zur Aorta für den Plexus aorticus thoracicus entsendet.

N. splanchnicus minor. Enthält selten ein kleines *Ganglion suprarenale*[3]). — Linkerseits wird der N. renalis posterior (s. N. splanchnicus minor) selbständig (in der Norm nach Frankenhäuser[4]).

N. splanchnicus superior[5]) entsteht (sehr selten) aus dem Plexus cardiacus und den oberen Ganglia dorsalia n. sympathici, läuft im Cavum mediastini posterioris herab und geht in die Plexus oesophagei, oder den N. splanchnicus major oder in den Plexus coeliacus über.

Ganglienplexus in der Brusthöhle.

Plexus aorticus thoracicus.

Hängt öfters mit dem Plexus pulmonalis posterior durch einen Faden zusammen.

Pars lumbosacralis n. sympathici.

In seltenen Fällen finden sich fünf Ganglia sacralia.

N. sympathicus. Zuweilen ist der Grenzstrang zwischen dem letzten Lumbal- und dem ersten Sacralganglion unterbrochen, dann scheint gleichwohl eine Verbindung der getrennten Abschnitte auf Umwegen stattzufinden. — Der Grenzstrang war (einmal) vom Plexus coeliacus an doppelt vorhanden; der accessorische Strang vereinigte sich an der A. mesenterica inferior mit dem der anderen Seite. Der obere paarige Theil nahm in seiner ganzen Länge Zweige von den Nn. lumbales und vom N. sympathicus selbst auf[6]).

Ganglion coccygeum. Zuweilen zeigt sich an Stelle des Ganglion coccygeum eine plexusartige oder einfach schlingenförmige Verbindung der unteren Enden des N. sympathicus: *Arcus nervosus sacralis*.

---

1) s. *Ganglion n. splanchnici*. — 2) s. *Gangliola splanchnica dispersa*. — 3) s. *splanchnico-suprarenale* s. *n. splanchnici minoris*. — 4) Die Nerven der Gebärmutter. 1867. — 5) s. *supremus*. — 6) Rüdinger, Ueber die Rückenmarksnerven der Baucheingeweide. 1866.

Ganglienplexus in der Bauchhöhle.

Als *Semicirculus nervosus anterior cardiae* (Valentin, 1841) wird die Verbindung zwischen Zweigen des linken Nn. vagus, der Plexus oesophagei, gastrici, der Nn. splanchnici und des linken Ganglion semilunare beschrieben, welche mit letzterem durch einen Zweig des Plexus coeliacus zur vorderen Wand des Magens vermittelt wird.

Plexus phrenici.

Ein grösseres, 8 mm langes, 3 mm breites *Ganglion phrenicum* [1]) liegt (constant nach Valentin, 1841) am oberen Ende der rechten Nebenniere.

Plexus renalis.

Der Ureter soll constant nach Lobstein [2]), wie Henle (1873) anführt, seiner Länge nach von einem parallel laufenden Nerv begleitet werden. Der Werth dieser Angabe erhellt jedoch schon daraus, dass der fragliche Nerv als „firmus" bezeichnet wird.

Plexus suprarenalis.

Vom Ganglion lumbale I treten häufig Fäden an denselben; ferner treten rechterseits Fäden der Rr. phrenico-abdominales (II, 884) in den Plexus phrenicus, welche durch den Plexus suprarenalis zur rechten Nebenniere gelangen sollen (die Norm nach Luschka [3]).

Plexus spermaticus.

Enthält in seinem Anfange ein *Ganglion spermaticorenale* von 2—3 mm Ausdehnung (in der Norm nach Valentin, 1841) oder (in der Regel nach Frankenhäuser [4]) ein grösseres oberes und ein kleineres unteres *Ganglion spermaticum*, welche zwei von den Ggl. lumbal. II u. III stammende Nerven erhalten.

Plexus hypogastricus inferior.

Von demselben lässt sich (selten) ein ziemlich starker Nerv direct längs des Vas deferens bis zum Hoden verfolgen.

Plexus lienalis.

Seit Kölliker (1854) läugnen die meisten Autoren die Ganglien des Plexus lienalis: letztere können allerdings sich sehr nahe an das Ganglion semilunare sinistrum anschliessen. Sie finden sich vorzugsweise am Anfangs-Drittel der A. lienalis, sind länglich und z. B. 2 mm dick, ihre Zellen meistens gelb pigmentirt. Von den kleinen Lymphdrüsen derselben Gegend unterscheiden sie sich bekanntlich schon dadurch, dass die letzteren weich sind.

---

1) s. *diaphragmaticum*. — 2) De nervi sympathici fabrica. 1823. S. 27. — 3) Der N. phrenicus. 1853. S. 30. — 4) Die Nerven der Gebärmutter. 1867.

Anatomische Tabellen.

Bemerkungen zu den Tabellen.

Dieselben sind nicht nur zur Repetition bestimmt, wobei man abwechselnd rechterhand oder linkerhand die verschiedenen Columnen zudecken kann, sondern — besonders die vorletzte Tabelle — für den Gebrauch des praktischen Arztes. Will man sich die anatomische Kenntniss eines Körpertheiles, und namentlich die Art der Versorgung irgend eines Organes mit Blut und Nerven auffrischen, so ergibt sich aus jener Tabelle, welche Details der descriptiven Anatomie zu recapituliren sind, ohne dass es nöthig wäre, für diesen Zweck ein in anderem Style und mit abweichender Nomenclatur verfasstes Lehrbuch der eigentlich sog. topographischen Anatomie zur Hand zu nehmen. Der Vortheil ist gewiss nicht zu unterschätzen, wenn ein und derselbe anatomische Codex den Arzt oder Operateur ins praktische Leben hinein begleitet. — Die letzte Tabelle entspricht besonders electrotherapeutischen Zwecken; bei ihrer Benutzung sind die Erörterungen in der allgemeinen Neurologie (II, 732—745) nicht ausser Acht zu lassen.

Die Knochen und Knorpel

als Stellen des Ursprunges, der Insertion, der Befestigung und des Durchganges der weichen Theile.

U: bedeutet „Ursprung des".
I: „ „Insertion des".
O: „ „enthält" oder „lässt hindurchgehen".
Wo kein Zeichen gesetzt ist, lässt sich die Befestigung des genannten Theiles nicht genau als Ursprung oder als Insertion bezeichnen.
Varietäten sind durch Klammern eingeschlossen.

Kopf.

Os sphenoideum.

Corpus.	
Sella	**O**: Hypophysis cerebri; Sinus circularis.
Processus clinoidei posteriores	Tentorium cerebelli.
Processus clinoidei anteriores .	**U**: Mm. recti oculi externus u. superior.
Foramen opticum	**U**: Mm. levator palpebrae superioris, rectus oculi superior, obliquus oculi superior.
	O: A. ophthalmica; N. opticus.
Seitenfläche	**U**: Mm. recti oculi internus, externus u. inferior.
Sulcus caroticus	**O**: A. carotis interna; Plexus caroticus internus.
Ala magna.	
Lamina triangularis	**U**: Mm. pterygoideus externus, mallei internus.
Spina angularis	**U**: Lig. maxillare mediale; Mm. tensor veli palatini (u. mallei externus).
Superficies temporalis	**U**: M. temporalis.
Superfic. interna, Sulci meningei	**O**: A. meningea media.
Fissura orbitalis superior . . .	**O**: Rr. orbitales aus dem R. anterior a. meningeae mediae; Vv. ophthalmicae superior u. inferior; Nn. ophthalmicus, abducens, trochlearis u. oculomotorius.
Spina orbitalis superior	**I**: Lateraler Zipfel des gemeinschaftlichen Sehnenstreifens für die Mm. recti oculi externus, inferior u. internus.

Spina orbitalis inferior	U: M. orbitalis.
	Ast der A. ophthalmica und Ast der V. ophthalmica inferior.
Foramen rotundum	O: N. maxillaris superior.
Foramen ovale	O: Rete venosum foraminis ovalis; N. maxillaris inferior.
Foramen spinosum	O: A. meningea media; Plexus meningeus.
Emissarium diploicum	O: V. diploica temporalis anterior.
Proc. pterygoideus, Lam. later.	U: M. pterygoideus externus.
„ „ *Lam. medial.*	U: Mm. tensor veli palatini, pterygopharyngeus.
Hamulus pterygoideus	Fascia buccopharyngea; Tendo m. tensoris veli palatini.
	U: M. pterygopharyngeus.
Fossa pterygoidea	U: M. pterygoideus internus.
Sulcus tubae Eustachii	Pars cartilaginea tubae Eustachii.
Canaliculus pharyngeus	O: A. pharyngea suprema; R. pharyngeus ganglii sphenopalatini.
Canalis Vidianus	O: A. Vidiana; N. petrosus superficialis major, N. petrosus profundus major.
Canaliculi sphenoidales	O: Nervuli sphenoidales internus u. externus.

Os occipitis.

Foramen magnum occipitale .	O: Lig. tectorium; Sinus basilares, Plexus circularis foraminis magni; A. meningea posterior interna, Aa. vertebrales spinales anteriores u. posteriores; Nn. accessorii, Wurzeln der Nn. cervicales, I; Medulla oblongata.
Vorderer Umfang d. For. magn.	I: Crus superius lig. cruciati.
Hinterer Umfang „ „ „	Lig. obturatorium atlantis posterius.
Pars basilaris	I: M. rectus capitis anticus major.
	Paries posterior pharyngis; Lig. obturatorium atlantis anterius.
Crista basilaris	U: Lig. longitudinale anterius.
Crista muscularis	I: M. rectus capitis anticus minor.
Clivus	I: Lig. tectorium.
Semisulcus petrosus inferior . .	O: Sinus petrosus inferior.
Pars condyloidea.	
Processus condyloideus	Lig. capsulare articulationis atlanto-occipitalis, Lig. alare proc. odontoidei.
Foram. condyloideum posterius	O: Emissarium occipitale resp. V. diploica occipitalis.
Foram. condyloideum anterius	O: Rete venosum condyloideum; N. hypoglossus.

Basis proc. jugularis	I: M. rectus capitis lateralis.
Sulcus jugularis	O: Sinus transversus.
Pars squamosa.	
Protuberantia occipitalis extern.	U: Lig. nuchae; M. cucullaris.
Crista occipitalis externa . . .	U: Lig. nuchae.
Linea semicircularis superior.	U: Mm. occipitalis, cucullaris.
Linea semicircularis media . .	U: (M. subcutaneus nuchae).
	I: M. splenius capitis.
	I: M. semispinalis capitis.
	Fascia nuchae.
Linea semicircularis inferior.	I: Mm. recti capitis postici major und minor, obliquus capitis minor.
Protuberant. occipitalis interna	Falx cerebri, Tentorium cerebelli u. Confluens sinuum.
Sulcus longitudinalis	Falx cerebri.
	O: Sinus sagittalis superior.
Sulci transversi	Tentorium cerebelli.
	O: Sinus transversi.
Crista occipitalis interna . . .	Falx cerebelli.
Fossae occipitales superiores .	O: Lobi occipitales cerebri.
Fossae occipitales inferiores .	O: Hemisphaerae cerebelli.

Os temporum.

Pars squamosa.	
Aeussere Fläche	U: M. temporalis.
Sulcus meningeus	O: A. meningea media.
Processus zygomaticus	U: M. masseter; Lig. auriculare anterius.
	Lig. maxillare laterale.
Fossa mandibularis	Lig. capsulare articulationis maxillaris.
Tuberculum articulare	Lig. capsulare articulationis maxillaris.
Pars mastoidea	U: Mm. auriculares postici.
	I: M. splenius capitis.
Processus mastoideus	U: Lig. auriculare posterius.
	I: Mm. quadrigeminus capitis, longissimus capitis.
Incisura mastoidea	U: M. digastricus.
Foramina mastoidea	O: Emissarium mastoideum resp. V. diploica temporalis posterior; A. meningea posterior externa.
Canaliculus mastoideus	O: R. auricularis n. vagi.
Fossa sigmoidea	O: Sinus transversus.
Pars petrosa.	
Foramen lacerum	Rete venosum foraminis laceri.

Superficies inferior	U: Mm. levator veli palatini, cephalopharyngeus.
Fissura Glaseri	O: Lig. mallei anterius (oder M. mallei externus); A. u. V. tympanica.
Angulus anterior	U: M. mallei internus.
Fissura petroso-angularis . . .	O: Chorda tympani, N. petrosus superficialis minor.
Foramen jugulare	O: (A. meningea posterior externa); V. jugularis interna; Nn. glossopharyngeus vagus, accessorius, Ganglion jugulare n. glossopharyngei, Ganglion jugulare n. vagi.
Fossa jugularis	O: Bulbus venae jugularis internae; R. auricularis n. vagi.
Processus styloideus	U: M. stylohyoideus.
	Lig. stylohyoideum, Lig. stylomaxillare.
	U: M. styloglossus, M. stylopharyngeus.
Foramen stylomastoideum . . .	O: A. u. V. stylomastoidea; N. facialis.
Canalis facialis	O: N. facialis, Chorda tympani; A. stylomastoidea, R. petrosus superficialis a. meningeae mediae.
Canalis caroticus	O: A. carotis interna; Rete venosum canalis carotici; Plexus caroticus internus.
Fossula petrosa	O: Ganglion petrosum n. glossopharyngei, N. tympanicus.
Apertura aquaeductus cochleae	O: Sinus cochleae.
Sutura petrosobasilaris	Syndesmosis basilaris.
Superficies superior	O: N. petrosus superficialis major.
Angulus superior	Tentorium cerebelli.
Sulcus petrosus superior	O: Sinus petrosus superior.
Hiatus canalis facialis	O: Nn. petrosi superficiales major und minor; R. petrosus superficialis a. meningeae mediae.
Canaliculi petrosi	O: Nn. petrosi superficiales minor (und tertius).
Superficies posterior	O: N. facialis, N. acusticus; A. u. Vv. auditivae internae.
Porus acusticus internus	
Apertura aquaeductus vestibuli	O: Aquaeductus vestibuli membranaceus; Ramuli der Vv. auditivae internae.

Knochen und Knorpel des Gehörorganes.

Cartilago auris.	
Eminentia fossae triquetrae . .	I: M. auricularis superior.
Eminentia scaphae	I: Mm. auricularis anticus, transversus auriculae.
Eminentia conchae	U: M. transversus auriculae.

Agger	I: Mm. auriculares postici.
Helix	I: M. helicis major.
Spina helicis	I: M. auricularis anticus.
	U: M. helicis major.
Crus helicis	U, I: M. helicis minor.
Tragus	U, I: M. tragicus.
Anthelix	U: M. antitragicus.
Antitragus	I: M. antitragicus.
Meatus auditorius externus.	
Incisura tympanica	U: Lig. mallei externum.
Cavitas tympani.	
Sulcus tympani	Membrana tympani.
Paries superior	U: Ligg. mallei superius, incudis superius.
Paries posterior	U: Lig. incudis posterius.
Fenestra ovalis	O: Basis stapedis; Lig. annulare baseos stapedis.
Fenestra rotunda	Membrana tympani secundaria.
Sulcus promontorii	O: N. tympanicus.
Canalis chordae tympani	O: Ramulus tympanicus a. stylomastoideae; Chorda tympani.
Canaliculus tympanicus	O: Ramulus tympanicus a. pharyngobasilaris; N. tympanicus.
Eminentia papillaris	U, O: M. stapedius.
	O: Nervulus stapedius.
Sulcus muscularis	U, O: M. mallei internus.
Foraminula caroticotympanica	O: R. caroticotympanicus a. carotidis internae; Nn. petrosus profundus minor u. caroticotympanicus (inferior).
Capitulum mallei	I: Lig. capsulare des Hammer-Ambosgelenkes.
	I: Lig. mallei superius.
Collum mallei	I: Ligg. mallei externum u. anterius (M. mallei externus).
Manubrium mallei	Membrana tympani.
	I: M. mallei internus.
Processus brevis mallei	Membrana tympani.
	I: Lig. capsulare des Hammer-Ambosgelenkes.
Corpus incudis	I: Lig. incudis superius.
Crus breve incudis	I: Lig. incudis posterius.
Processus lenticularis	Lig. capsulare des Ambos-Steigbügelgelenkes.
Capitulum stapedis	Lig. capsulare des Ambos-Steigbügelgelenkes.
Collum stapedis	I: M. stapedius.

Vestibulum.	
Macula cribrosa superior . . .	O: N. saccularis major, Nn. ampullares superior u. lateralis.
Macula cribr. med. rec. sphaer.	O: N. ampullaris inferior.
Macula cribrosa inferior . . .	O: N. saccularis minor.
Macula cribrosa recess. cochlear.	Gefässchen für den Vorhofsblindsack des Ductus cochlearis.
Cochlea.	
Tractus spiralis foraminosus, Canal. central. u. spiral. mod.	O: Rami n. cochleae.
Meatus auditorius internus .	O: Nn. facialis, acusticus; A. u. Vv. auditivae internae.
Apertura interna canalis facial.	O: N. facialis.
Foramina posteriora	O: Nn. saccularis major, ampullares superior u. lateralis; Rr. ad vestibulum a. et v. auditivae internae.
Foramina inferiora	O: N. ampullaris inferior, N. saccularis minor.
Tractus spiralis foraminosus .	U: N. cochleae; Rr. ad cochleam a. et v. auditivae internae.

Os frontis.

Glabella	U: M. frontalis.
Arcus superciliaris	U: Mm. frontalis, corrugator supercilii.
Linea temporalis	Fascia temporalis.
Processus zygomaticus	Fascia temporalis. U: M. temporalis.
Crista frontalis interna	Falx cerebri.
Sulcus longitudinalis	Falx cerebri. O: Sinus sagittalis superior.
Pars orbitalis.	
Incisura frontalis	O: A. frontalis; N. frontalis.
Foramen supraorbitale . . .	O: A. supraorbitalis; N. supraorbitalis.
Fovea (Spina) trochlearis . . .	Trochlea m. obliqui oculi superioris.
Fossa glandularis	O: Glandula lacrymalis superior.
Foramen ethmoideum anterius	O: A. ethmoidalis anterior; N. ethmoidalis.
Foramen ethmoideum posterius	O: A. ethmoidalis posterior; N. ethmoidalis posterior, R. spheno-ethmoidalis ganglii sphenopalatini.
Pars nasalis	U: Mm. frontalis, orbicularis palpebrarum, levator labii superioris alaeque nasi, pyramidalis nasi.
Foramen coecum	O: Ramulus a. ethmoidalis anterioris; Venöse Communication zwischen dem Sinus sagittalis superior u. den Vv. nasales internae anteriores.

Os parietale.	
Linea temporalis superior . . .	Galea aponeurotica, Fascia temporalis.
	U: M. auricularis superior.
Linea temporalis inferior . . .	U: M. temporalis.
Planum temporale	U: M. temporalis.
Foramen parietale	O: Emissarium parietale (resp. V. diploica temporalis posterior).
Sulcus transversus	O: Sinus transversus.
Sulci meningei	O: Rr. a. meningeae mediae.
Os ethmoideum.	
Crista galli	Falx cerebri.
Foramina cribrosa	O: Nn. olfactorii, ethmoidalis; A. ethmoidalis anterior.
Os maxillare superius.	
Processus nasalis	U: M. orbicularis palpebrarum; Lig. palpebrale mediale.
Corpus.	
Sulcus lacrymalis	O: Ductus nasolacrymalis.
Margo infraorbitalis	U: Mm. levator labii superioris proprius, obliquus oculi inferior.
Fissura orbitalis inferior . . .	O: N. subcutaneus malae; V. ophthalmica inferior; A. u. V. infraorbitalis; N. infraorbitalis.
Canalis infraorbitalis	O: A. u. V. infraorbitalis; N. infraorbitalis, Nn. dentales superiores medius u. anterior.
Tuber maxillare	U: M. pterygoideus internus.
Foramina maxillaria superiora	O: A. u. V. alveolaris superior; R. dentalis n. dentalis superioris posterioris.
Superficies facialis	U: M. compressor nasi.
Fovea maxillaris	U: M. levator anguli oris.
Foramen infraorbitale	O: Nn. palpebrales inferiores, nasales laterales, labiales superiores; A. infraorbitalis.
Canalis alveolaris anterior . .	O: N. dentalis superior anterior; Plexus supramaxillaris.
Canalis alveolaris medius . . .	O: N. dentalis superior medius.
Canalis alveolaris posterior . .	O: R. dentalis n. dentalis superioris posterioris.
Processus alveolaris	U: M. buccinator.
Kanälchen der Knochenmasse	O: Plexus dentalis superior, Nervuli gingivales superiores u. dentales superiores.

Jugum alveol. dentis incisiv. II	U: M. incisivus superior.
Jugum alveolaris dentis angul.	U: M. depressor alae nasi.
Canalis incisivus	O: Ductus incisivus; Ramuli a. palatinae anterioris; Plexus nasopalatinus.

Os palatinum.

Pars palatina.	
Spina palatina	U: M. uvulae.
Processus pyramidalis	U: M. pterygoideus externus.
Pars nasalis.	
Fossa pterygopalatina	O: Ramus profundus v. facialis anterioris, Vv. opthalmica inferior, pterygopalatina, sphenopalatina; Nn. subcutaneus malae, maxillaris superior; Aa. maxillaris interna, pterygopalatina, sphenopalatina; Ganglion sphenopalatinum, Rami pharyngei ganglii sphenopalatini.
Canalis pterygopalatinus . . .	O: Nn. palatini, nasales posteriores medius u. inferior; A. u. V. pterygopalatina.
Foramina palatina posteriora	O: Nn. palatini; Rr. a. pterygopalatinae.
Foramen sphenopalatinum . . .	O: A. u. V. sphenopalatina; Nn. nasales posteriores superiores, nasopalatinus.

Os zygomaticum.

Pars facialis	U: Mm. zygomatici major u. minor.
Arcus zygomaticus	Fascia temporalis.
	U: M. masseter.
Processus maxillaris	U: M. levator labii superioris proprius.
Processus frontalis	U: Lig. palpebrale laterale.
Superficies temporalis	U: M. temporalis.
Canalis zygomaticus	O: N. subcutaneus malae; Ramuli a. lacrymalis u. a. temporalis profundae.

Os nasi.

Vordere Fläche	U: M. frontalis.
Sulcus ethmoidalis	O: N. nasalis anterior internus des N. ethmoidalis.

Nase.

Cartilago nasi lateralis	I: M. compressor nasi.
Cartilago alae nasi major . .	I: Mm. levator alae nasi, depressor alae nasi.
Septum mobile	I: M. depressor septi mobilis narium.

Os lacrymale.

Crista lacrymalis	U: M. lacrymalis.
Fossa lacrymalis	O: Saccus lacrymalis.

Maxilla inferior.

Corpus.	
Basis	I: M. digastricus.
	U: Mm. depressor anguli oris, depressor labii inferioris.
	I: M. masseter.
Corpus, äussere Fläche	O: Mm. depressor anguli oris, depressor labii inferioris.
Jugum alveol. dentis incis. II	U: M. incisivus inferior.
Jugum alveolare dentis angul.	U: M. levator menti.
Linea obliqua externa	U: M. buccinator.
Foramen mentale	O: N. mentalis; A. mentalis.
Fossa digastrica	I: M. digastricus.
Innere Fläche des Corpus	I: M. pterygoideus internus.
Spina mentalis	U: Mm. geniohyoideus, genioglossus.
Linea obliqua interna	Fascia buccopharyngea.
	U: Mm. mylohyoideus, mylopharyngeus.
Canalis maxillaris	O: N. (Plexus) dentalis inferior; A. alveolaris inferior; N. mentalis.
Ramus.	
Angulus maxillae inferioris	I: Mm. masseter, pterygoideus internus.
	Lig. stylomaxillare.
Incisura maxillae inferioris	O: A. u. Vv. massetericae; N. massetericus.
Processus coronoideus	I: M. temporalis.
Collum processus condyloidei	Ligg. maxillaria laterale u. mediale, capsulare articulationis maxillaris.
Fovea processus condyloidei	I: M. pterygoideus externus.
Foramen maxillare inferius	I: Lig. maxillare mediale.
	O: N. mandibularis; A. u. V. alveolaris inferior.
Sulcus mylohyoideus	O: N. mylohyoideus.

Os hyoideum.

Corpus	Fascia cervicalis.
	U: Vorderer Bauch des M. digastricus.
	I: Mm. mylohyoideus, geniohyoideus.
	U: M. basioglossus.
	I: Mm. sternohyoideus, omohyoideus, thyreohyoideus.
	Lig. thyreohyoideum medium.
	U: Lig. hyo-epiglotticum.
Cornu majus	I: M. thyreohyoideus.
	U: Mm. ceratoglossus, ceratopharyngeus.
	Membrana thyreohyoidea, Lig. thyreohyoideum laterale.

Cornu minus	I: M. stylohyoideus. Lig. stylohyoideum. U: Mm. chondroglossus, chondropharyngeus.

Kehlkopf.

Cartilago thyreoidea.	
Lamina, oberer Rand	I: M. stylopharyngeus. Membrana thyreohyoidea.
Incisura thyreoidea	Lig. thyreohyoideum medium. U: Lig. thyreo-epiglotticum.
Cornu superius	U: M. thyreopharyngeus. Lig. thyreohyoideum laterale.
Aeussere Fläche	I: M. sternothyreoideus. U: Mm. thyreohyoideus, thyreopharyngeus.
Aeuss. Fläch. d. Basis corn. sup.	U: M. pharyngopalatinus.
Hinterer Rand	U: M. pharyngopalatinus.
Unterer Rand	Lig. cricothyreoideum medium. I: M. cricothyreoideus.
Cornu inferius	U: M. cricopharyngeus. Ligg. cricothyreoidea capsulare, laterale u. posterius.
Innere Fläche	U: Mm. thyreo-arytaenoidei, thyreo-epiglotticus. I: M. cricothyreoideus.
Innerer Winkel	U: Ligg. cricothyreo-arytaenoideum, thyreo-arytaenoidea superius u. inferius.
Cartilago cricoidea.	
Arcus	Ligg. cricothyreoidea medium, capsulare, laterale, posterius; Lig. cricothyreo-arytaenoideum. U: Mm. cricothyreoideus, crico-arytaenoideus lateralis.
Lamina	Ligg. crico-arytaenoidea capsulare u. posterius. U: M. crico-arytaenoideus posticus.
Cartilago arytaenoidea.	
Basis	Ligg. crico-arytaenoidea capsulare u. posterius.
Processus vocalis	Ligg. cricothyreo-arytaenoideum, thyreo-arytaenoideum inferius.
Processus muscularis	I: Mm. crico-arytaenoidei posticus u. lateralis, thyreo-arytaenoideus inferior. U: M. arytaenoideus obliquus.
Vorderer Rand	Ligg. thyreo-arytaenoidea superius u. inferius.

Aeussere Fläche	I: M. thyreo-arytaenoideus inferior.
Lateraler äusserer Rand . . .	I: M. thyreo-arytaenoideus superior lateralis.
	U: M. thyreo-arytaenoideus superior medialis. — M. arytaenoideus transversus.
Hintere Fläche	M. arytaenoideus transversus.
Medialer Rand	Lig. crico-arytaenoideum posterius.
Spitze	Synchondrosis arysantoriana.
	I: M. arytaenoideus obliquus.
	U: M. ary-epiglotticus.
Cartilago epiglottica.	
Vordere Fläche	I: Lig. hyo-epiglotticum.
Seitenrand	I: Mm. thyreo-ary-epiglotticus, thyreo-arytaenoideus superior medialis.
Spitze	I: Lig. thyreo-epiglotticum.

Wirbelsäule.

Vertebrae cervicales.

Atlas.	
Tuberculum anterius	I: M. longus colli.
	Lig. longitudinale anterius.
Arcus anterior	Lig. obturatorium anterius.
Massa lateralis	U: M. rectus capitis anticus minor.
	Lig. capsulare articulationis atlanto-occipitalis, Lig. cruciatum.
Processus transversus.	
Tuberculum anterius	I: M. scalenus medius.
	U: Mm. recti capitis anticus major, lateralis.
Tuberculum posterius . . .	U: M. levator scapulae.
	I: Mm. splenius cervicis, longissimus cervicis, obliquus capitis major.
	U: Mm. rectus capitis lateralis, obliquus capitis minor.
Arcus posterior	Lig. obturatorium posterius, Lig. intercrurale I.
Tuberculum posterius . . .	Lig. nuchae.
	U: Mm. cucullaris, rectus capitis posticus minor.
Epistropheus.	
Processus odontoideus	Ligg. suspensorium epistrophei et alaria.
Corpus	Lig. cruciatum.

Vertebrae colli II—VII.	
Corpora vertebrarum colli II—V	I: M. longus colli.
II—VII	Lig. longitudinale anterius.
III—VII	Lig. longitudinale posterius.
III	Lig. tectorium.
V—VII	U: M. longus colli.
Arcus II—VII	Ligg. intercruralia.
	I: M. multifidus.
Processus transversi	Ligg. intertransversaria.
Tuberculum anterius I—VII	U: M. scalenus medius.
II—VII	U, I: M. intertransversarii antici.
III—VI	U: Mm. rectus capitis anticus major, longus colli.
IV—VI	U: M. scalenus anticus.
VI—VII	I: M. longus colli.
VII	U: Lig. costotransversarium longum anterius.
	I: M. iliocostalis dorsi.
Tuberculum posterius I—IV	U: M. levator scapulae.
	I: M. splenius colli.
I—V	I: M. longissimus cervicis.
IV—VI	I: M. iliocostalis cervicis.
III—VII	U: Mm. longissimus capitis, semispinalis capitis (biventer et complexus), multifidus.
V—VII	U: M. scalenus posticus.
VI—VII	U: M. longissimus cervicis.
II—VII	U, I: Mm. intertransversarii postici.
VII	U: M. levator costae I brevis.
Canalis transversarius	O: A. vertebralis; V. vertebralis interna; Plexus gangliosus vertebralis.
Processus spinosi II—VII	Lig. nuchae.
	U: M. cucullaris.
II . .	U: Mm. rectus capitis posticus major, obliquus capitis major.
III—VII . .	U: M. splenius capitis.
VI—VII . .	U: Mm. rhomboideus superior, serratus posticus superior.
	I: M. semispinalis dorsi.
VII . .	U: M. biventer cervicis.
II—V . .	I: M. semispinalis cervicis.
II—VII . .	I: M. multifidus.
	U, I: Mm. spinalis cervicis, interspinales.
	Ligg. interspinalia.

Processus obliqui	Ligg. capsularia.
	U: M. multifidus.
Foramina intervertebralia . . .	O: Nn. cervicales; Rr. spinales a. vertebralis; Rr. spinales der Vv. spinales longitudinales anteriores.

Vertebrae dorsales.

Corpora I—XII	Ligg. longitudinalia anterius u. posterius, Ligg. capitulorum costarum radiata.
I—III	U: M. longus colli.
XII	U: M. psoas major.
Arcus I—XII	Ligg. intercruralia.
	I: M. multifidus resp. Mm. rotatores dorsi.
Processus transversi I—III . .	U: M. longissimus capitis.
I—IV .	U: M. longissimus cervicis.
I—VII . .	U: M. semispinalis capitis.
I—V . .	U: M. semispinalis cervicis.
I—XI . .	U: Mm. levatores costarum breves.
I—XII . .	I: Fasciculi mediales m. longissimi dorsi.
	U: M. multifidus.
	Ligg. costotransversaria brevia posteriora u. brevia anteriora.
	U, I: Mm. intertransversarii.
	Ligg. intertransversaria.
I—X . .	Ligg. costotransversaria longa anteriora.
II—XI . .	Ligg. costotransversaria longa posteriora.
VI—X . .	U: M. semispinalis dorsi.
VI—XII . .	U: Fasciculi accessorii m. longissimi dorsi.
IX—XII . .	U: Mm. levatores costarum longi.
Processus spinosi I—XII . .	U: M. cucullaris.
	Lig. apicum.
III—XII . .	Hinteres Blatt der Fascia lumbodorsalis.
I—III . .	U: M. splenius capitis.
III—IV . .	U: M. splenius cervicis.
I—IV . .	U: M. rhomboideus inferior.
I—II . .	U: M. serratus posticus superior.
I . .	U: M. biventer cervicis.
VI—VII . .	I: M. semispinalis dorsi.
II—VIII . .	I: M. spinalis dorsi.
X—XII . .	U: M. spinalis dorsi.
I—XII . .	I: M. multifidus.
	I, U: Mm. interspinales.
	Ligg. interspinalia.

Processus obliqui	Ligg. capsularia.
Foramina intervertebralia . . .	**O**: Nn. dorsales; Rr. spinales der Aa. intercostales supremae und intercostales; Rr. spinales der Vv. spinales longitudinales anteriores.

Vertebrae lumbales.

Corpora, I	**U**: Crus externum diaphragmatis, M. psoas minor.
II	**U**: Crus medium diaphragmatis.
III—IV	**U**: Crus internum diaphragmatis.
I—V	Fascia transversalis.
	U: M. psoas major.
	Ligg. longitudinalia anterius u. posterius.
Arcus	Ligg. intercruralia.
	I: M. multifidus.
Processus transversi I	Arcus tendineus fasciae lumbodorsalis.
	U: Crus externum diaphragmatis.
I—IV	**I**: M. quadratus lumborum.
I—V	**U**: Mm. psoas major, quadratus lumborum.
	Vorderes Blatt der Fascia lumbodorsalis.
	I: M. sacrospinalis.
	U, I: Mm. intertransversarii.
V	**U**: M. iliacus.
	U: Lig. iliolumbale.
Processus spinosi I—V	Hinteres Blatt der Fascia lumbodorsalis, Lig. apicum.
	U: M. sacrospinalis.
	I: M. multifidus.
	U, I: Mm. interspinales.
	Lig. interspinalia.
I—II	**U**: M. spinalis dorsi.
Processus obliqui	Ligg. capsularia vertebrarum.
Proc. accessorii et mamillares	**U**: M. multifidus.
	U, I: Mm. interaccessorii.
	I: M. longissimus dorsi.
Foramina intervertebralia . . .	**O**: Nn. lumbales; Rr. spinales der Aa. lumbales; Rr. spinales der Vv. spinales longitudinales anteriores.

Os sacrum.

Obere Fläche	Lig. iliolumbale, Ligg. sacro-iliaca anteriora.
Processus obliquus I	Lig. capsulare.
Apertura super. canalis sacralis	Ligg. intercrurale lumbale V, longitudinale posterius.

Vorderfläche	Fascia pelvis.
	U: M. pyriformis.
	Ligg. sacro-iliaca anteriora, Lig. sacrococcygeum anterius.
Foramina sacralia anteriora	**O**: Rr. anteriores nervorum sacralium I–IV; Rr. dorsales der Aa. sacrales laterales u. media; Rr. spinales der Vv. spinales longitudinales anteriores.
Incisura sacrococcygea	**O**: R. anterior n. sacralis V.
Seitenrand	Ligg. sacrotuberosum, sacrospinosum, sacrococcygeum laterale.
Hinterfläche	Hinteres Blatt der Fascia lumbodorsalis, Fascia lata.
	U: Mm. gluteus maximus, sacrospinalis, multifidus, intertransversarius lumbalis V.
	Ligg. sacro-iliaca posteriora longum u. breve, Ligg. sacro-iliaca interossea, sacrococcygeum medium.
Cornu sacrale	Lig. sacrococcygeum posterius.
Foramina sacralia posteriora	**O**: Rr. posteriores der Nn. sacrales I—IV.
Apertura inf. canalis sacralis	**O**: N. sacralis V; N. coccygeus.

Os coccygis.

Vorderfläche	Fascia pelvis, Lig. sacrococcygeum anterius.
Seitenrand	**I**: M. coccygeus.
	Ligg. sacrotuberosum, sacrospinosum, sacrococcygeum laterale.
Hinterfläche	Ligg. sacrococcygeum medium, caudale.
Cornu coccygeum	Lig. sacrococcygeum posterius.
Spitze	Fascia perinaei; M. sphincter ani externus; Lig. anococcygeum.

Thorax.

Costae.

Capitulum I—XII	Ligg. capituli costae radiata.
II—X	Ligg. capituli costae interarticularia.
Collum I—X	Ligg. costotransversaria brevia anteriora.
I—XI	Ligg. costotransversaria longa anteriora.
II—XI	Ligg. costotransversaria longa posteriora.
Tuberculum I—XII	Ligg. costotransversaria brevia posteriora.
XI—XII	Ligg. costotransversaria brevia anteriora.
Angulus III—XII	Hinteres Blatt der Fascia lumbodorsalis.
I—VII	**I**: M. iliocostalis dorsi.

Angulus IV—XI	I: M. iliocostalis lumborum.
Sulcus costalis I—XII	Aa. intercostales I et II der Aa. intercostales supremae, u. Aa. intercostales posteriores.
Extremitas vertebralis I—XII	I: Mm. levatores costarum.
	U, I: Mm. intercostales externi.
I—V	U: M. iliocostalis cervicis.
II—V	I: M. serratus posticus superior.
IV—X	I: Fasciculi laterales m. longissimi dorsi.
VII—XII	U: M. iliocostalis dorsi.
XII	I: M. quadratus lumborum.
Corpus I	I: Mm. scaleni anticus u. medius.
II	I: M. scalenus posticus.
I—XII	U, I: Mm. intercostales externi und interni.
IX—XII	I: M. serratus posticus inferior.
XII	I: M. iliocostalis lumborum.
	Arcus tendineus fasciae lumbodorsalis.
Extremitas sternalis I—XII .	U, I: Mm. intercostales externi und interni.
I—IX .	U: M. serratus anticus major.
III—V .	U: M. pectoralis minor.
V—XII .	U: M. obliquus externus abdominis.
X—XII .	U: M. latissimus dorsi.
	I: M. obliquus internus abdominis.
Rippenknorpel I—XII . .	U, I: Mm. intercostales interni, externi.
III—X . .	Ligg. coruscantia.
I . .	I: M. subclavius.
	U: M. sternothyreoideus.
	Lig. costoclaviculare.
II—VII . .	U: M. pectoralis major.
	Ligg. sternocostalia radiata.
II—V . .	Ligg. sternocostalia interarticularia.
III—VI . .	I: M. triangularis sterni.
V—VII(—VIII) . .	U: M. rectus abdominis.
VI—XII . .	U: M. transversus abdominis.
VII . .	Lig. costoxiphoideum.
VII—XII . .	U: Pars costalis diaphragmatis.
IX—X . .	I: Aponeurosis m. obliqui interni abdominis.

Sternum.

Manubrium	U: Mm. pectoralis major, quadrigeminus capitis.
	Lig. sternoclaviculare, Fascia cervicalis.
	U: Mm. sternohyoideus, sternothyreoideus.

Incisura sternalis	Lig. interclaviculare.
Corpus	U: Mm. pectoralis major, triangularis sterni.
Incisurae costales II—VI.	Ligg. sternocostalia interarticularia.
Processus xiphoideus	Linea alba.
	U: M. rectus abdominis.
	Lig. costoxiphoideum.
	U: M. triangularis sterni, Pars costalis diaphragmatis.
Obere Oeffnung des Thorax.	O: Mm. sternohyoidei, sternothyreoidei, Vv. anonymae, mammariae internae, Nn. phrenici, Aa. mammariae internae, Nn. vagi, Aa. subclaviae, carotides communes, V. thyreoidea ima, Trachea, Truncus lymphaticus bronchiomediastinicus dexter, Ductus thoracicus, Vv. vertebrales communes, Nn. recurrentes, cardiaci, Oesophagus, Ganglia cervicalia inferiora, Aa. intercostales supremae, Mm. longi colli.

Obere Extremität.

Clavicula.

Extremitas sternalis	U: Mm. quadrigeminus capitis, pectoralis major.
	Lig. capsulare der Articulatio sternoclavicularis; Lig. interclaviculare.
Tuberositas costalis	Lig. costoclaviculare.
Corpus	U: Mm. pectoralis major, subclavius.
Extremitas acromialis	U: Portio clavicularis des M. deltoideus.
	Lig. capsulare der Articulatio acromioclavicularis.
Tuberositas acromialis . .	Lig. coracoclaviculare.

Scapula.

Basis	I: Mm. rhomboidei, serratus anticus major.
Margo anterior.	
Labium anterius (Tuberculum infraglenoidale) .	U: Caput longum m. tricipitis brachii, M. subscapularis.
Labium posterius	U: Mm. teres minor, teres major.
Margo superior	U: M. omohyoideus.
	Lig. transversum scapulae superius.
Incisura scapularis	O: V. (u. A.) transversa scapulae; N. suprascapularis.

Angulus superior	I: M. levator scapulae.
Angulus inferior	U: M. teres major.
	I: M. serratus anticus major.
Fossa subscapularis	U: M. subscapularis.
Spina scapulae.	
Labium superius	I: M. cucullaris.
Labium inferius	U: Portio spinoscapularis m. deltoidei.
Acromion	I: M. cucullaris, Portio acromialis des M. deltoideus.
	Lig. capsulare der Articulatio acromio-clavicularis, Lig. coraco-acromiale.
Fossa supraspinata	U: M. supraspinatus.
Fossa infraspinata	U: Mm. infraspinatus, teres minor.
Cavitas glenoidea (Tuberculum supraglenoidale)	U: Caput longum m. quadrigemini brachii.
Collum scapulae	Lig. capsulare articulationis humeri.
Processus coracoideus	I: M. pectoralis minor.
	U: Mm. (coracocervicalis), coracobrachialis, Caput breve m. quadrigemini brachii.
	Ligg. coracohumerale, coracoclaviculare, coraco-acromiale.
Humerus.	
Collum	Lig. capsulare articulationis humeri.
Impressiones musculares des Tuberculum majus	I: Mm. supraspinatus, infraspinatus, teres minor.
Tuberculum minus	I: M. subscapularis.
Spina tuberculi majoris	I: M. pectoralis major.
Spina tuberculi minoris	I: Mm. subscapularis, coracobrachialis, teres major, latissimus dorsi, Caput mediale m. tricipitis brachii.
Sulcus intertubercularis	O: Caput longum m. quadrigemini brachii.
Tuberositas	I: M. deltoideus.
Mittelstück, vord. later. Fläche	U: Caput laterale u. Caput mediale m. tricipitis brachii.
Mittelstück, vord. med. Fläche	I: M. deltoideus.
	U: M. brachialis internus.
Angulus lateralis	I: M. deltoideus.
	U: Caput laterale u. Caput mediale m. tricipitis brachii, Mm. brachialis internus, brachioradialis, extensor carpi radialis longus.
	Lig. intermusculare laterale.
Angulus medialis	U: Caput mediale m. tricipitis brachii. M. brachialis internus.
	Lig. intermusculare mediale.

Angulus anterior	I: M. deltoideus.
Condylus radialis	U: M. brachialis internus.
	U: Mm. extensores carpi radiales longus u. brevis, extensores digitorum communis u. digiti minimi proprius, extensor carpi ulnaris, anconaeus, supinator.
	Lig. collaterale radiale articulationis cubiti.
Condylus ulnaris	U: M. palmaris longus, Caput humerale des M. pronator teres; Mm. flexor carpi radialis, flexor digitorum sublimis, flexor carpi ulnaris.
	Lig. collaterale ulnare articulationis cubiti.
Processus cubitalis	Ligg. capsulare u. anterius articulationis cubiti.
Ulna.	
Olecranon	I: M. triceps brachii.
	U: M. flexor carpi ulnaris.
Processus coronoideus	I: M. brachialis internus.
	U: Caput ulnare des M. pronator teres; Mm. flexor digitorum sublimis, flexor digitorum profundus, flexor pollicis longus.
Tuberositas	I: M. brachialis internus.
	Lig. cubitoradiale.
Incisura semilunaris major . .	Ligg. capsulare u. collaterale ulnare articulationis cubiti.
Incisura semilunaris minor . .	Ligg. annulare radii u. articul. cub. anter.
	U: M. supinator.
Ulnare Fläche	I: M. triceps brachii.
	U: M. pronator quadratus.
Dorsaler Winkel	I: Mm. triceps brachii, anconaeus.
Dorsale Fläche	I: M. anconaeus.
	U: Mm. supinator, extensor indicis proprius.
Crista ulnae	U: Mm. abductor pollicis longus, extensor pollicis longus, extensor pollicis brevis, extensor indicis proprius.
	Lig. interosseum antibrachii.
Volare Fläche	U: M. flexor digitorum profundus.
Volarer Winkel	U: Mm. flexor carpi ulnaris, flexor digitorum profundus, pronator quadratus.
Capitulum	Ligg. carpi dorsale, capsulare der Articulatio cubitoradialis inferior.

Processus styloideus	Ligg. carpi dorsale, capsulare articulationis carpi u. collaterale carpi ulnare, subcruentum.
Radius.	
Tuberositas	I: Tendo m. quadrigemini brachii, M. supinator.
Radiale Fläche	Lig. cubitoradiale.
	U: (M. abductor pollicis longus).
	I: Mm. pronator teres, supinator.
Volarer Winkel	U: Mm. flexor pollicis longus, flexor digitorum sublimis.
	I: Mm. pronator quadratus, supinator, brachioradialis.
	Lig. carpi dorsale.
Volare Fläche	U: Mm. flexor digitorum sublimis, flexor pollicis longus.
	I: Mm. supinator, pronator quadratus.
Crista radii	Lig. interosseum antibrachii.
Dorsale Fläche	U: Mm. extensor digitorum communis, abductor pollicis longus, (extensor pollicis brevis).
Eminentiae radii	Lig. carpi dorsale.
Cavitas glenoidea	Ligg. carpi obliquum, carpi rhomboideum u. capsulare articulationis carpi.
Processus styloideus	Lig. carpi dorsale; Ligg. carpi obliquum u. collaterale articulationis carpi radiale, carpi radiatum, carpi rhomboideum.
Ossa carpi.	Ligg. ossium carpi dorsalia, volaria, interossea, Ligg. ossium carpi et metacarpi.
Os carpi radiale	Ligg. carpi obliquum, collaterale carpi radiale u. capsulare articulationis carpi.
Tuberositas	Lig. carpi volare proprium.
	U: Caput radiale m. flexoris pollicis brevis.
Os carpi intermedium . . .	Ligg. carpi obliquum, carpi rectum, carpi rhomboideum u. capsulare articulationis carpi.
Os carpi ulnare	Ligg. carpi dorsale, carpi obliquum, carpi rectum, carpi rhomboideum, collaterale carpi ulnare u. capsulare articulationis carpi.
Os pisiforme	I: M. flexor carpi ulnaris.
	U: M. abductor digiti minimi.

Os pisiforme	Ligg. carpi volare proprium, carpi dorsale, Portio recta lig. pisometacarpei, Ligg. piso-uncinata.
Os carpale I	I: M. abductor pollicis longus.
	U: M. interosseus dorsalis I resp. abductor indicis.
Tuberositas	U: Mm. abductor pollicis brevis, opponens pollicis.
	Lig. carpi volare proprium.
Sulcus	O: Tendo m. flexoris carpi radialis.
Os carpale II	U: Caput ulnare m. flexoris pollicis brevis.
Os carpale III	U: Caput ulnare m. flexoris pollicis brevis, M. adductor pollicis.
Tuberositas	Lig. carpi radiatum.
Os carpale IV	U: Caput ulnare m. flexoris pollicis brevis, M. adductor pollicis.
Processus hamatus	U: Mm. flexor digiti minimi brevis, opponens digiti minimi.
	Ligg. carpi volare proprium, piso-uncinata.
Lig. carpi volare proprium . .	U: Mm. abductor pollicis brevis, opponens pollicis, Caput radiale m. flexoris pollicis brevis; Mm. abductor, flexor brevis u. opponens digiti minimi.
	O: Tendines der Mm. flexores digitorum sublimis et profundus u. des M. flexor pollicis longus; N. medianus.
Lig. carpi dorsale	O: Tendines der Mm. abductor pollicis longus u. extensor pollicis brevis, sowie der Mm. extensor pollicis longus, extensores carpi radiales longus u. brevis, extensor indicis proprius, extensor digitorum communis, extensor digiti minimi proprius, extensor carpi ulnaris.
Ossa metacarpi.	
Bases	Ligg. carpi et metacarpi, Ligg. baseos metacarpi dorsalia.
Capitulum II—V	Ligg. capitulorum ossium metacarpi volaria u. dorsalia, Ligg. capsularia der Articulationes metacarpophalangeae.
Capitula V	I: M. opponens digiti minimi.
Os metacarpi I s. *pollicis*	U: M. interosseus dorsalis I resp. abductor indicis, Caput ulnare m. flexoris pollicis brevis.
	I: M. opponens pollicis.
Basis	I: M. abductor pollicis longus.

Os metacarpi II	U: Caput ulnare m. flexoris pollicis brevis, Mm. interossei dorsales I, II, volaris I.
Basis	Lig. baseos metacarpi volare.
	I: Mm. extensor carpi radialis longus, flexor carpi radialis.
Os metacarpi III	U: Mm. adductor pollicis, interossei dorsales II, III, (volaris I).
Basis	Portio reflexa lig. pisometacarpei, Ligg. baseos metacarpi volaria.
	I: Tendo m. flexoris carpi ulnaris resp. Lig. pisometacarpeum; Mm. extensor carpi radialis brevis, flexor carpi radialis.
Os metacarpi IV	U: Mm. adductor pollicis, interossei dorsales III, IV, volaris II.
Basis	Portio reflexa lig. pisometacarpei, Ligg. baseos metacarpi volaria.
	I: Tendo m. flexoris carpi ulnaris resp. Lig. pisometacarpeum.
Os metacarpi V	I: M. opponens digiti minimi.
	U: Mm. interossei dorsalis IV, volaris III.
Basis	I: Tendo m. flexoris carpi ulnaris resp. Lig. pisometacarpeum.
Tuberositas	I: M. extensor carpi ulnaris, Portio recta lig. pisometacarpei resp. Tendo m. flexoris carpi ulnaris.

Phalanges digitorum manus.

Mittelstücke	Ligg. vaginalia digitorum u. cruciata vaginarum tendinum.
Endstücke	Ligg. annularia vaginarum tendinum, transversa volaria, collateralia, capsularia articulationum metacarpophalang. et digitorum.
Phalanx I pollicis	I: Mm. extensores pollicis brevis u. longus, abductor pollicis brevis, flexor pollicis brevis, adductor pollicis.
Phalanx II pollicis	I: Mm. extensor pollicis longus, flexor pollicis longus.
Digitorum II—V.	
Phalanx I	I: Aponeuroses m. extensoris digitorum communis u. der Mm. lumbricales.
Phalanx II	I: Crura media tendinum m. extensoris digitorum communis, M. flexor digitorum sublimis.

Phalanx III	I: Crura lateralia tendinum m. extensoris digitorum communis, M. flexor digitorum profundus.
Phalanx I digiti indicis . . .	I: Mm. interosseus dorsalis I resp. abductor indicis, interosseus volaris I.
Phalanx I digiti medii	I: Mm. interossei dorsales II, III.
Phalanx I digiti annularis . .	I: Mm. interosseus dorsalis IV, interosseus volaris II.
Phalanx I digiti minimi . . .	I: Mm. abductor u. flexor brevis digiti minimi, interosseus volaris III.

Ossa sesamoidea.

Pollicis radiale	M. abductor pollicis brevis, Caput radiale m. flexoris pollicis brevis.
	Lig. transversum volare.
Pollicis ulnare	Caput ulnare m. flexoris pollicis brevis, M. adductor pollicis.
	Lig. transversum volare.
Phalangis II pollicis	M. flexor pollicis longus.

Untere Extremität.

Os coxae.

Supercilium acetabuli	U: M. rectus femoris.
	Ligg. capsulare articulationis coxae, iliofemorale, Labrum fibrocartilagineum acetabuli u. Lig. transversum acetabuli.
Incisura acetabuli	O: A. acetabuli.
Fossa acetabuli	U: Lig. teres femoris.

Os ilium.

Aeussere Fläche	U: Mm. gluteus medius u. gluteus minimus.
Linea arcuata externa	U: M. gluteus minimus.
Innere Fläche	U: M. iliacus.
	Ligg. sacro-iliaca anteriora.
Linea arcuata interna	Fascia iliaca, Fascia pelvis.
Tuberositas oss. ilium	Ligg. sacro-iliaca interossea.
Crista oss. ilium	U: M. sacrospinalis.
	Lig. iliolumbale.
Labium externum	Hinteres Blatt der Fascia lumbodorsalis.
	I: M. obliquus externus abdominis.
	Fascia lata.
	U: Mm. gluteus medius u. gluteus maximus.

Linea intermedia	U: M. obliquus internus abdominis.
Labium internum	U: M. transversus abdominis.
	Fascia iliaca.
	U: M. iliacus.
Spina anterior superior	Lig. inguinale.
	U: Mm. obliquus internus u. transversus abdominis, iliacus, sartorius, tensor fasciae latae, gluteus medius.
Spina anterior inferior	U: Mm. iliacus, rectus femoris.
Spina posterior superior . . .	Ligg. sacrotuberosum, sacro-iliacum posterius longum.
Spina posterior inferior	Ligg. sacrotuberosum, sacro-iliacum posterius breve.
Margo incisurae ischiad. maj. .	U: M. pyriformis.

Os ischii.

Corpus	Lig. ischiofemorale.
Spina ischii	U: M. gemellus superior.
	Lig. sacrospinosum.
	U: M. coccygeus.
	Arcus tendineus fasciae pelvis.
	U: M. levator ani.
Tuber ischii	Fascia lata.
	U: Mm. semitendinosus, semimembranosus, Caput longum m. bicipitis femoris, Mm. adductor magnus, gemellus inferior, quadratus femoris.
	Lig. sacrotuberosum, Fascia perinaei.
	U: M. ischiocavernosus.
Ramus inferior	Fascia lata.
	U: Mm. (transversus perinaei medius), adductor magnus.
	Ligg. sacrotuberosum, falciforme. Fascia perinaei.
	U: Mm. (adductor minimus), transversus perinaei profundus, ischiocavernosus.
Incisura ischiadica major . . .	O: A. u. Vv. gluteae; N. gluteus superior; M. pyriformis; A. u. Vv. ischiadicae; Nn. gluteus inferior, ischiadicus, cutaneus femoris posterior; A. u. Vv. pudendae internae; Nn. pudendus, haemorrhoidalis inferior.
Incisura ischiadica minor . . .	O: M. obturator internus; A. u. Vv. pudendae internae; Nn. pudendus, haemorrhoidalis inferior.

Os pubis.

Corpus	Lig. pubofemorale.
Tuberculum iliopectineum . . .	Ligg. iliopectineum u. pubofemorale.
Ramus superior	Fascia recta abdominis.
	I: Crus laterale m. recti abdominis.
	Ligg. pubofemorale u. arcuatum superius.
	U: Mm. gracilis, adductores longus u. brev.
	Lig. puboprostaticum resp. pubovesicale laterale.
Tuberculum pubis	I: Lig. inguinale.
Crista pubis	Fascia lata.
	Lig. cristae pubis.
	I: Lig. inguinale.
	Fascia iliaca, Portio pectinea fasciae latae, Lig. Gimbernati.
	U: M. pectineus.
Symphysis pubis	Linea alba, Lig. triangulare lineae albae, Fascia recta abdominis.
	U: M. pyramidalis.
	Lig. suspensorium penis.
	I: Crus superius annuli inguinalis anterioris, Crus laterale m. recti abdominis.
Ramus inferior	Fascia lata.
	U: Mm. gracilis, adductor minimus.
	Fascia perinaei.
	U: Mm. levator ani, ischiocavernosus, levator urethrae.
	Lig. puboprostaticum resp. pubovesicale medium, Lig. arcuatum inferius.
Foramen obturatorium.	
Ränder	U: Mm. obturator externus u. obturator internus.
	Membrana obturatoria.
	O: Canalis obturatorius fasciae pelvis; A. u. Vv. obturatoriae, N. obturatorius.

Femur.

Fovea capitis	I: Lig. teres femoris.
Collum, Hinterfläche	I: Lig. capsulare articulationis coxae.
Trochanter major	I: Mm. glutei maximus, medius, minimus.
	U: M. vastus lateralis.
Fossa trochanterica	I: Mm. pyriformis, gemelli, obturatores.
	Lig. ischiofemorale.
Trochanter minor	I: Mm. psoas major, iliacus.

Linea intertrochanterica ant. .	I: Ligg. capsulare articulationis coxae, iliofemorale, Zona orbicularis.
	U: M. cruralis.
Linea intertrochanterica post. .	I: M. quadratus femoris.
Vordere Fläche	U: Mm. cruralis, subcruralis.
Mediale Fläche	U: Mm. vastus medialis, cruralis.
Laterale Fläche	U: Mm. vastus lateralis, cruralis.
Crista femoris.	
Labium mediale	Fascia lata.
	U: M. vastus medialis.
	I: Mm. pectineus, adductores longus, brevis, minimus, magnus.
	U: M. gastrocnemius medialis.
Labium laterale	Fascia lata.
	I: M. gluteus maximus.
	U: M. vastus lateralis, Caput breve m. bicipitis, M. gastrocnemius lateralis.
Condylus medialis	I: M. adductor magnus.
	U: M. gastrocnemius medialis.
	Ligg. collateralia genu medialia longum u. breve, capsulare genu, cruciatum posterius genu.
Condylus lateralis	U: Mm. gastrocnemius lateralis, plantaris, popliteus.
	Lig. collaterale genu laterale longum.
	I: M. semimembranosus.
	Ligg. capsulare genu, popliteum superius, cruciatum anterius.
Fossa intercondyloidea	Lig. mucosum genu.
Tibia.	
Condylus medialis	I: semimembranosus.
	Lig. collaterale genu mediale longum, capsulare genu.
Sulcus horizontalis	O: Sehnenstreifen des M. semimembranosus.
Condylus lateralis	U: Mm. tibialis anticus, extensor digitorum longus.
	Ligg. iliotibiale, capsulare genu, collaterale genu laterale breve; Lig. capituli fibulae.
Eminentia intercondyloidea . .	Ligg. cruciata anterius u. posterius, Fibrocartilagines falciformes.
Tuberositas tibiae	I: Lig. patellae resp. Mm. rectus femoris, cruralis, vasti lateralis u. medialis.
Mediale Fläche	I: Mm. sartorius, gracilis, semitendinosus.

Medialer Winkel	Lig. collateralia genu medialia longum u. breve. I: Mm. semimembranosus, popliteus. U: M. soleus.
Crista tibiae	Fascia cruris, Lig. transversum cruris.
Laterale Fläche	U: M. tibialis anticus.
Lateraler Winkel	U: M. flexor digitorum longus. Ligg. interosseum cruris, peronaeotibiale.
Linea poplitea	I: M. popliteus. U: M. soleus.
Hintere Fläche	U: Mm. flexor digitorum longus, tibialis posticus.
Unteres Endstück	Ligg. malleoli lateralis anterius u. posterius.
Incisura peronaea	Lig. malleoli lateralis superius.
Malleolus medialis	Ligg. cruciatum tarsi, laciniatum, collaterale mediale pedis.
Sulcus malleoli medialis	O: Tendo m. tibialis postici.
Vaginae lig. laciniati	O: Sehnen der Mm. tibialis posticus, flexor digitorum longus, flexor hallucis longus.
Vaginae lig. cruciati	O: Sehnen der Mm. tibialis anticus, extensor hallucis longus; A. u. Vv. dorsales pedis; N. peronaeus profundus; Sehnen der Mm. extensor digitorum longus u. peronaeus tertius.

Patella.

Vorderfläche	I: M. rectus femoris.
Ränder	I: Mm. rectus femoris, cruralis, vasti lateralis u. medialis. Lig. capsulare genu.
Apex	U: Lig. patellae.

Fibula.

Capitulum fibulae	I: M. biceps femoris. U: M. extensor digitorum longus, Caput anterius m. peronaei longi, soleus. I: Ligg. collaterale genu laterale longum, popliteum inferius. Lig. capituli fibulae.
Collum fibulae	U: Caput posterius m. peronaei longi.
Crista fibulae	Fascia cruris, Lig. transversum cruris. U: Mm. extensor digitorum longus und peronaeus tertius, peronaei longus u. brevis.

Vorderer Winkel	**U**: Caput posterius m. peronaei longi, M. peronaeus brevis.
Mediale Fläche	**U**: M. extensor hallucis longus.
Medialer Winkel	**U**: M. tibialis posticus. Lig. interosseum cruris.
Laterale Fläche	**U**: Caput posterius m. peronaei longi, M. peronaeus brevis.
Lateraler Winkel	**U**: Caput posterius m. peronaei longi, Mm. soleus, flexor hallucis longus.
Hintere Fläche	**U**: Mm. soleus, flexor hallucis longus.
Malleolus lateralis	Lig. cruciatum tarsi, Retinaculum tendinum peronaeorum, Ligg. malleoli lateralis superius, anterius u. posterius, Lig. talofibulare anterius.
Fovea malleoli lateralis	Lig. talofibulare posterius.
Processus styloideus	Lig. collaterale laterale pedis.
Sulcus malleoli lateralis	**O**: Sehnen der Mm. peronaei longus u. brevis.
Vaginae retinac. tendin. peron.	**O**: Sehnen der Mm. peronaei longus u. brevis.
Ossa tarsi.	Ligg. talocalcanea, talonavicularia, calcaneonavicularia, tarsocalcanea, tarsonavicularia, tarsalia transversa, tarsometatarsea.
Talus.	
Collum	Lig. talofibulare anterius.
Tuberculum laterale	Ligg. talofibulare posterius, talocalcaneum posterius.
Tuberculum mediale	Lig. talocalcaneum mediale.
Incisura tali	**O**: Sehne des M. flexor hallucis longus.
Mediale Seitenfläche	Lig. collaterale mediale pedis.
Sulcus tali resp. *Sinus tarsi*	Ligg. talocalcanea interossea u. laterale.
Calcaneus.	
Tuberositas	**I**: Tendo Achillis resp. Mm. gastrocnemii u. soleus. Fascia plantaris. **U**: Mm. flexor digitorum brevis, abductor hallucis, abductor digiti minimi.
Plantarfläche	**U**: Mm. quadratus plantae, abductor digiti minimi, opponens digiti minimi. Lig. tarsocalcaneum plantare.
Mediale Fläche	Lig. laciniatum. **U**: M. abductor hallucis.
Processus medialis	**U**: M. abductor hallucis.

Processus medialis	Ligg. collaterale mediale pedis, talocalcaneum mediale.
Incisura calcanei	O: Sehne des M. flexor hallucis longus.
Laterale Fläche	Lig. cruciatum tarsi.
	U: M. extensor digitorum brevis.
	Retinaculum tendinum peronaeorum, Lig. collaterale laterale pedis.
Dorsalfläche	U: M. extensor digitorum brevis.
Sulcus calcanei	Ligg. talocalcanea interossea u. laterale.
Os naviculare.	
Dorsalfläche	Ligg. calcaneonavicularia, tarsonavicularia, tibionaviculare, cruciatum tarsi.
	U: M. abductor hallucis.
Tuberositas	I: M. tibialis posticus.
Sulcus	O: Sehne des M. tibialis posticus.
Ossa tarsalia	Ligg. capsularia articulationum tarsometatars.
Os tarsale I	Lig. cruciatum tarsi.
	U: Mm. abductor hallucis, interosseus dorsalis I.
	I: Mm. tibialis anticus, peronaeus longus, tibialis posticus.
	Lig. tarsometatarseum plantare mediale.
Os tarsale II	U: M. flexor hallucis brevis.
	I: M. tibialis posticus.
Os tarsale III	U: M. flexor hallucis brevis, Caput obliquum m. adductoris hallucis.
	I: M. tibialis posticus.
	Lig. tarsometatarseum plantare laterale.
Os tarsale IV.	
Plantarfläche	I: (M. tibialis posticus).
Tuberositas	Lig. tarsocalcaneum plantare.
Sulcus	O: Sehne des M. peronaeus longus.
Lig. tarsocalcaneum plantare	U: Mm. quadratus plantae, flexor hallucis brevis, Caput obliquum m. adductoris hallucis, M. flexor digiti minimi brevis.
Ossa metatarsi.	
Basis oss. metatarsi I—V	Ligg. tarsometatarsea, baseos metatarsi dorsalia.

Basis oss. metatarsi II u. III	U: Caput obliquum m. adductoris hallucis.
Basis oss. metatarsi II—V . .	Ligg. baseos metatarsi plantaria.
Capitula I—V	Ligg. capitulorum oss. metatarsi plantaria, dorsalia. interossea, capsularia articulationum metatarsophalang.
Os metatarsi I s. hallucis .	I: Mm. tibialis anticus, abductor hallucis, peronaeus longus.
Basis	U: M. interosseus dorsalis I.
Os metatarsi II	I: M. peronaeus longus.
	U: Mm. interossei dorsales I u. II.
Os metatarsi III	I: M. peronaeus longus.
	U: Caput transversum m. adductoris hallucis, Mm. interossei dorsales II, III, interosseus plantaris I.
	Lig. tarsocalcaneum plantare.
Os metatarsi IV	U: Mm. interossei dorsales III, IV, interosseus plantaris II.
	Lig. tarsocalcaneum plantare.
Os metatarsi V.	I: M. peronaeus tertius.
	U: Mm. flexor digiti minimi brevis, opponens digiti minimi, interosseus dorsalis IV, interosseus plantaris III.
Tuberositas	I: Mm. peronaeus brevis, abductor digiti minimi.
Capitulum	U: Caput transversum m. adductoris hallucis.
	I: M. opponens digiti minimi.
Phalanges digitorum pedis.	Ligg. vaginalia, annularia, collateralia, transversa plantaria, capsularia articulationum metatarsophalang. et digitorum.
Phalanx prima hallucis	I: M. extensor hallucis brevis, Aponeurosis m. extensoris hallucis longi, Mm. abductor, flexor hallucis brevis, Caput obliquum u. Caput transversum m. adductoris hallucis.
Basis	I: M. extensor hallucis longus.
Phalanx secunda hallucis . . .	I: M. flexor hallucis longus.
Phalanx prima digitor. II—V	I: Aponeurosen der Mm. extensores digitorum longus u. brevis u. der Mm. lumbricales.
Phalanx secunda digit. II—V	I: Crura media m. extensoris digitorum longi, M. flexor digitorum brevis.
Phalanx tertia digitor. II—V	I: Crura lateralia m. extensoris digitorum longi.
Phalanx prima digiti II . . .	I: Mm. interossei dorsales I u. II.

Phalanx prima digiti III. . .	I: Mm. interosseus dorsalis III, interosseus plantaris I.
Phalanx prima digiti IV. . .	I: M. interosseus dorsalis IV, interosseus plantaris II.
Phalanx prima digiti V. . . .	I: Mm. abductor u. flexor brevis digiti minimi, interosseus plantaris III.
Phalanx tertia digiti II. . . .	I: M. flexor hallucis longus.
Phalanx tertia digiti III . . .	I: (M. flexor hallucis longus).

Ossa sesamoidea.

(Capitis tali)	M. tibialis posticus.
(Ossis tarsal. I)	M. tibialis anticus.
(Ossis tarsal. IV)	M. peronaeus longus.
Capituli oss. metat. hall. med.	Mm. abductor hallucis u. flexor hallucis brevis.
	Lig. transversum plantare.
Capituli oss. metat. hall. later.	M. flexor hallucis brevis, Caput obliquum u. Caput transversum m. adductoris hallucis.
	Lig. transversum plantare.
Trochleae phal. primae hallucis	M. flexor hallucis longus.

Uebersicht der Anastomosen im Aortensystem.

Sämmtliche Arterien des Körpers stehen zwar durch die Netze der Capillargefässe, in welche ihre feineren Endzweige sich auflösen, unter einander in Verbindung: ausserdem anastomosiren aber die arteriellen Blutgefässe, welche mit ihren Endästen von verschiedenen Richtungen und von zuweilen sehr entfernten Ursprungsstellen her sich einander nähern, durch Aeste von verschiedener Stärke, meistens von 0,5 bis 0,6, selten von 1 bis 2 mm Durchmesser. Diese zusammenfliessenden Aeste können, nach Verschliessung der einen Arterie, welcher sie angehören, sich beträchtlich erweitern und das verschlossene Gefäss dergestalt ersetzen, dass die Ernährung eines Organes, welches im Normalzustande von zwei verschiedenen Arterien versorgt wurde, nur vermittelst einer derselben ungestört fortdauert: ja dass sogar nach Verschliessung des Hauptstammes für eine grössere Abtheilung des Körpers, z. B. für eine ganze Extremität, das Blut zu den unterhalb der verschlossenen Stelle liegenden Organen durch eine Reihe von anastomosirenden Aesten mehrerer Arterien (sogenannter Collateralgefässe oder Nebengefässe des Hauptstammes) geführt wird.

Anastomosen in der Medianebene.

Die Verbindung der Arterien der beiden Seitenhälften des Körpers wird zwar hauptsächlich durch die Aorta: den Stamm, welcher nach der rechten und linken Seite hin die grösstentheils paarigen Arterien abgibt, vermittelt. Ausserdem communiciren, in einiger Entfernung von der Aorta, die der Medianebene des Körpers am meisten sich nähernden Arterien, welche hierunter aufgezählt werden, mit einander: grösstentheils durch sehr kleine Zweige, einige aber durch sehr starke Aeste. Die meisten dieser Anastomosen finden sich an den unpaaren, übrigens symmetrisch gebildeten Organen, einige nicht unbedeutende auch an asymmetrischen Theilen.

Gegenden der Mitte des Körpers.	Anastomosirende Arterien.	Abstammend von den
Schädelgewölbe	Aa. frontales	Aa. ophthalmicae
	„ temporales superficiales	„ carotides externae
	„ occipitales	„ „ „
Schädel- und Rückgratshöhle	„ meningeae mediae	„ maxillares internae
	„ corporis callosi (vermittelst der A. communicans anterior) . .	„ carotides internae
	„ cerebelli superiores et inferiores	A. basilaris
	„ vertebrales (durch d. A. basilaris)	Aa. subclaviae
	„ spinales anteriores	„ vertebrales
	„ spinales posteriores	„ „
	Rami spinales	„ „
	„ spinales	„ intercostales
	„ spinales	„ lumbales
	„ spinales	„ sacrales

Gegenden der Mitte des Körpers.	Anastomosirende Arterien.	Abstammend von den
Gesicht	Aa. dorsales nasi	Aa. ophthalmicae
	„ nasales laterales	„ maxillares externae
	„ septi mobilis	„ „ „
	„ coronariae labiorum	„ „ „
	„ submentales	„ „ „
Höhlen des Gesichtes	„ septi narium posteriores	„ sphenopalatinae
	„ ethmoidales	„ ophthalmicae
	Rami hyoidei	„ linguales
	Aa. dorsales linguae	„ „
	„ sublinguales	„ „
	„ profundae linguae (Arc. raninus)	„ „
	„ pterygopalatinae	„ maxillares internae
	„ pharyngopalatinae	„ maxillares externae
Hals	„ cricothyreoideae	„ thyreoideae superiores
	„ laryngeae superiores	„ „ „
	„ laryngeae inferiores	„ thyreoideae inferiores
	Rami thyreoidei	„ „ „
	„ tracheales	„ „ „
	„ pharyngei	„ „ „
	„ oesophagei	„ „ „
	„ musculares	„ cervicales adscendentes
	„ cervicales	„ occipitales
	„ musculares	„ cervicales profundae
	„ musculares	„ vertebrales
	„ cervicales	„ transversae colli
Thorax	„ perforantes	„ mammariae internae
	„ dorsales	„ intercostales
	Aa. mediastinicae anteriores	„ mammariae internae
	„ pericardiacophrenicae	„ „ „
	„ coronariae cordis	Aorta adscendens
	„ bronchiales	Aorta descendens thoracica
	„ oesophageae	„ „ „
Bauch	„ epigastricae superiores	Aa. mammariae internae
	„ pubicae und Rr. musculares	„ epigastricae inferiores
	Rami dorsales	Aa. lumbales
	Aa. sacrales media und laterales	Aorta desc. abdom. u. Aa. hypog.
	„ phrenicae inferiores	„ descendens abdominalis
Magen	A. coronaria ventriculi sinistra	A. coeliaca
	„ coronaria ventriculi dextra	„ hepatica
	„ gastro-epiploica dextra	„ gastroduodenalis (hepatica)
	„ gastro-epiploica sinistra	„ lienalis
Pancreas	„ pancreaticoduodenalis	„ gastroduodenalis (hepatica)
	Rami pancreatici	„ lienalis
Darmkanal	Aa. intestinales	„ mesenterica superior
	„ colica dextra	„ „ „
	„ colica media	„ „ „
	„ colica sinistra	„ „ inferior
	„ haemorrhoidales mediae	Aa. hypogastricae
Harnblase	„ vesicales	„ umbilicales u. hypogastricae

Gegenden der Mitte des Körpers.	Anastomosirende Arterien.	Abstammend von den
Geschlechtsorgane	Aa. spermaticae internae	Aorta descendens abdominalis
	„ uterinae	Aa. hypogastricae
	„ vaginales	„ „ (vesicales infer.)
	„ scrotales (labiales) posteriores	„ perinaei (pudendae intern.)
	„ scrotales (labiales) anteriores	„ crurales
	„ profundae penis (clitoridis)	„ penis s. clit. (pud. internae)
	„ dorsales penis (clitoridis)	„ „ „ „ „

Anastomosen nach der Längsrichtung.

Diese finden gleichförmig in beiden Seitenhälften des Körpers statt, mit Ausnahme derer in den asymmetrisch gelagerten unpaaren Verdauungsorganen. Die zahlreicheren und stärkeren finden sich in grösserer Entfernung vom Herzen, daher hauptsächlich in den unteren Enden der Extremitäten; jedoch auch im Gehirn und den Verdauungsorganen. In der folgenden Zusammenstellung sind die mit ihren Zweigen zunächst zusammenfliessenden zwei oder mehreren Arterien durch eine Klammer vereinigt.

Gegenden.	Anastomosirende Arterien.	Abstammend von den
Schädelgewölbe	A. frontalis	A. ophthalmica
	„ supraorbitalis	„ „
	„ temporalis superficialis	„ carotis externa
	„ auricularis posterior	„ „ „
	„ occipitalis	„ „ „
Schädelhöhle	„ meningea anterior a. d. A. ethmoid.	„ ophthalmica
	„ meningea media	„ maxillaris interna
	„ stylomastoidea	„ auricularis posterior
	„ tympanica	„ maxillaris interna
	Ramus meningeus	„ pharyngobasilaris
	A. meningea posterior externa	„ occipitalis
	„ meningea posterior interna	„ vertebralis
	„ corporis callosi	„ carotis interna
	„ fossae Sylvii	„ „ „
	„ profunda cerebri	„ basilaris (Aa. vertebrales)
	„ chorioidea	„ carotis interna
	Rami chorioidei	„ profunda cerebri
	A. communicans posterior	„ carotis interna
	„ profunda cerebri	„ basilaris (Aa. vertebrales)
	„ cerebelli superior	„ basilaris (Aa. vertebrales)
	Aa. cerebelli inferiores	„ vertebralis
	A. cerebelli inferior anterior	„ „
	„ cerebelli inferior posterior	„ „
Rückgratshöhle	Aa. cerebelli inferiores	„ „
	„ spinales anteriores u. posteriores	„ „
	Rami spinales	„ „
	„ „ (d. A. intercost. suprema)	„ subclavia
	„ „ (d. Aa. „ III—XII)	Aorta descendens thoracica

Gegenden.	Anastomosirende Arterien.	Abstammend von den
Rückgratshöhle	Rami spinales (der Aa. lumbales) . .	Aorta descendens abdominalis
	„ „ (der A. sacralis media)	„ „ „
	„ „ (d. Aa. sacral. laterales)	A. hypogastrica
Ohr	A. tympanica	„ maxillaris interna
	„ stylomastoidea	„ auricularis posterior
	Ramus petrosus superficialis	„ meningea media
	A. auditiva interna	„ basilaris
Schläfe	„ temporalis media	„ temporalis superficialis
	Aa. temporales profundae	„ maxillaris interna
Augengegend	Rami palpebrales (d. A. lacrymalis)	„ ophthalmica
	Aa. palpebrales	„ „
	Rami palpebrales (d. A. infraorbitalis)	„ maxillaris interna
	Ramus supraorbitalis	„ temporalis superficialis
Nase	A. dorsalis nasi.	„ ophthalmica
	„ nasalis lateralis (angularis) . . .	„ maxillaris externa
	„ infraorbitalis.	„ „ „
Wange und Backe	„ infraorbitalis.	„ „ interna
	„ transversa faciei.	„ temporalis superficialis
	Ramus zygomaticus (d. A. lacrymalis)	„ ophthalmica
	A. buccinatoria	„ maxillaris interna
	„ alveolaris superior	„ „ „
	Rami buccales superiores.	„ „ externa
	„ buccales inferiores	„ „ „
	„ masseterica	„ „ interna
Unterkiefer- und Unterkinngegend	A. coronaria labii inferioris	„ „ externa
	„ mentalis (a. d. A. alveolar. inferior)	„ „ interna
	„ submentalis	„ „ externa
	„ sublingualis	„ lingualis
Nasenhöhle	„ septi mobil. (a. d. A. cor. labii sup.)	„ maxillaris externa
	„ septi narium posterior	„ sphenopalatina
	„ nasalis anterior (a. d. A. ethmoid.)	„ ophthalmica
	Aa. nasales posteriores	„ sphenopalatina
Mundhöhle	A. sublingualis	„ lingualis
	„ submentalis.	„ maxillaris externa
Pharynx	„ pharyngopalatina	„ „ „
	„ pterygopalatina	„ „ interna
	„ Vidiana	„ pterygopalatina
	„ pharyngobasilaris	„ carotis externa
	„ pharyngopalatina	„ maxillaris externa
	Rami pharyngei.	„ thyreoidea inferior
Kehlkopf	A. laryngea superior	„ „ superior
	„ laryngea inferior	„ „ inferior
Vordere Halsgegend u. Nacken	Rr. musculares u. thyreoidei	„ „ superior
	„ musculares u. thyreoidei	„ „ inferior
	A. pharyngobasilaris	„ carotis externa
	„ cervicalis adscendens	„ subclavia
	Rami cervicales	„ occipitalis
	„ musculares	„ vertebralis

Gegenden.	Anastomosirende Arterien.	Abstammend von den
	A. cervicalis profunda	A. subclavia
	„ cervicalis superficialis	„ „
	Ramus cervicalis posterior	„ transversa colli
Schulter	„ acromialis	„ thoracico-acromialis
	„ acromialis	„ transversa scapulae
	„ supraspinatus	„ transversa colli
Schulterblattgegend	A. transversa scapulae	„ subclavia
	„ circumflexa scapulae	„ subscapularis
	„ dorsalis scapulae	„ transversa colli
	Ramus thoracicodorsalis	„ subscapularis
	A. thoracica. longa	„ axillaris
Oberarm	Ramus deltoideus	„ thoracico-acromialis
	A. circumflexa humeri anterior	„ axillaris
	„ circumflexa humeri posterior	„ „
	„ subscapularis	„ „
	Rami musculares	„ profunda brachii
	„ musculares	„ brachialis
Ellenbogen	*Rete articulare cubiti*: A. collateralis radialis	„ profunda brachii
	„ collateralis media	„ „ „
	„ collateralis ulnar. superior	„ brachialis
	„ collateralis ulnar. inferior.	„ „
	„ recurrens radialis	„ radialis
	„ recurrens ulnaris	„ ulnaris
	„ recurrens interossea	„ interossea dorsalis
Handgelenk	*Rete carpeum dorsale*: Ramus dorsalis	„ radialis
	„ dorsalis	„ ulnaris
	A. interossea antibr. dorsalis	„ inteross. antibr. communis
	„ interossea perforans infer.	„ „ „ volaris
	Rete carpeum volare: Rami der	„ radialis
	„ „	„ ulnaris
	„ „	„ interossea volaris
	„ des	Arcus volaris profundus
Mittelhand	*Arc. vol. sublimis*: Ramus volaris superficialis	A. ulnaris
	„ volaris superficialis	„ radialis
	Arc. vol profund.: „ volaris profundus	„ „
	„ volaris profundus	„ ulnaris
	Rami interossei perforantes	Aa. interosseae metac. volares
	„ interossei perforantes	„ „ „ dorsales
Thorax	„ perfor. u. Aa. mammar. extern.	A. mammaria interna
	„ muscular. u. Aa. mammar. ext.	„ intercostales I, II
	„ mammariae externae	Aa. intercostales III—XII
	„ mammariae externae	„ thoracicae
Rücken	„ dorsales	A. intercostalis suprema
	„ dorsales	Aa. intercostales III—XII
Brusthöhle	„ tracheales	A. thyreoidea inferior
	Aa. mediast. u. bronchiales anteriores	„ mammaria interna
	„ bronchiales	Aorta descendens thoracica
	Zweige zur Pleura	Aa. mediastinicae
	„ „ „	„ intercostales
	„ „ „	„ bronchiales

Gegenden.	Anastomosirende Arterien.	Abstammend von den
	A. coronaria cordis dextra	Aorta adscendens
	„ „ „ sinistra	„ „
	Rami oesophagei	A. thyreoidea inferior
	Aa. oesophageae	Aorta descendens thoracica
Diaphragma	A. pericardiacophrenica	A. mammaria interna
	„ musculophrenica	„ „ „
	„ phrenica inferior	Aorta descendens abdominalis
Bauch und Beckenwände, vordere	„ epigastrica superior	A. mammaria interna
	„ „ inferior	„ iliaca externa
	Ramulus obturatorius	„ epigastr. inf. (a. d. A. il. ext.)
	„ pubicus	„ obturatoria (a. d. A. hypog.)
„ seitliche	A. musculophrenica	„ mammaria interna
	Rami musculares	„ intercostales posteriores
	„ musculares	„ lumbales
	A. epigastrica inferior	„ iliaca externa
	„ epigastrica superficialis	„ cruralis
	„ circumflexa ilium superficialis	„ „
	„ circumflexa ilium profunda	„ iliaca externa
	„ iliolumbalis	„ hypogastrica
„ hintere	Rami dorsales	Aa. intercostales
	„ dorsales	„ lumbales
	„ dorsales	A. sacralis media
	„ dorsales	Aa. sacrales laterales
Bauchhöhle	Rami oesophagei	A. phrenica inferior
	Aa. oesophageae inferiores	„ coronaria ventriculi sinistra
	A. coronaria ventriculi sinistra	A. coeliaca
	Ramulus des R. sinister a. hepaticae	„ coeliaca
	Aa. gastricae breves	„ lienalis
	A. coronaria ventriculi sinistra	„ coeliaca
	„ coronaria ventriculi dextra	„ hepatica (vergl. Bd. I, 229)
	„ gastro-epiploica sinistra	„ lienalis
	„ gastro-epiploica dextra	„ gastroduod. (a. d. A. hepat.)
	„ pancreaticoduodenalis superior	„ „ (a. d. A. hepat.)
	„ pancreaticoduodenalis inferior	„ mesenterica superior
	Aa. intestinales jejunales	„ „ „
	„ intestinales ileae	„ „ „
	A. ileocolica	„ „ „
	„ colica dextra	„ „ „
	„ colica media	„ „ „
	„ colica sinistra	„ mesenterica inferior
	„ haemorrhoidalis interna	„ „ „
	„ haemorrhoidalis media	„ hypogastrica
	„ haemorrhoidales externae	„ pudenda interna
	„ suprarenalis superior	„ phrenica inferior
	„ renalis	Aorta descendens abdominalis
	Aa. lumbales	„ „ „
Beckenhöhle	A. spermatica interna	„ „ „
	„ spermatica externa	A. epigastrica inferior

Gegenden.	Anastomosirende Arterien.	Abstammend von den
Perinaeum	A. uterina	A. hypogastrica
	„ haemorrhoidalis media	„ hypogastrica
	Aa. vesicales u. vesicovaginalis	„ „
	„ haemorrhoidales externae	„ pudenda interna
Geschlechtsorgane	Aa. scrotales (labiales) posteriores	„ „ „
	„ scrotales (labiales) anteriores	„ cruralis
	A. spermatica externa	„ epigastrica inferior
	„ spermatica interna	Aorta descendens abdominalis
	„ deferentialis	A. vesicalis (hypogastrica)
Laterale Hüft- u. Gesässgegend	Rami posteriores d. A. lumbales IV u. V	Aorta abdom. u. A. sacr. med.
	„ posteriores d. Aa. sacral. lateral.	A. hypogastrica
	A. circumflexa ilium profunda	„ iliaca externa
Oberschenkel	„ glutea	„ hypogastrica
	„ ischiadica	„ „
	„ pudenda interna	„ „
	„ obturatoria	„ „
	Aa. circumflexae femoris	„ profunda femoris
	A. perforans I	„ „ „
	Rete articulare genu: Aa. perforantes II u. III	„ „ „
	Rete articulare genu: A. articularis genu suprema	„ cruralis
	Rete articulare genu: Ramus musculo-articularis	„ „
	Rete articulare genu: Rami musculares	„ poplitea
	Rete articulare genu: Aa. articulares genu superiores	„ „
	Rete articulare genu: „ surales	„ „
	Rete articulare genu: „ articul. genu med. u. access.	„ „
	Rete articulare genu: „ articulares genu inferiores	„ „
	Rete articulare genu: „ recurrentes tibiales	„ tibialis anterior
	Rete articulare genu: Ramus fibularis superior	„ „ posterior
Laterale Knöchelgegend	*Rete malleolare laterale*: A. malleolaris anter. lateralis	„ „ anterior
	Rete malleolare laterale: „ peronaea anterior	„ peronaea communis
	Rete malleolare laterale: „ tarsea lateralis	„ dorsalis pedis
	Rete malleolare laterale: „ malleolar. poster. lateralis	„ tibialis posterior
	Rete malleolare laterale: „ peronaea posterior	„ peronaea communis
Mediale Knöchelgegend	*Rete malleol. mediale*: A. malleolar. anterior medialis	„ tibialis anterior
	Rete malleol. mediale: „ malleolar. posterior medialis	„ „ posterior
	Rete malleol. mediale: „ tarseae mediales	„ dorsalis pedis
Ferse	*Rete calcaneum*: Rami calcanei laterales	„ peronaea posterior
	Rete calcaneum: „ calcanei mediales	„ tibialis „
Fussrücken	*Arcus dorsalis pedis*: A. tarsea lateralis	„ dorsalis pedis
	Arcus dorsalis pedis: „ metatarsea	„ „ „
Medialer Fussrand	Aa. tarseae mediales	„ „ „
	A. superficialis pedis medialis	„ plantaris medialis
Lateraler Fussrand	„ dorsalis digiti minimi lateralis	„ dorsalis pedis
	„ plantaris digiti minimi fibularis	„ plantaris lateralis
Fusssohle	*Arcus plantar.*: A. plantaris lateralis	„ tibialis posterior
	Arcus plantar.: Ramus plantaris profundus	„ dorsalis pedis
	Rami perforantes posteriores	Aa. interosseae dorsales II—IV
	„ perforantes posteriores	„ „ plantares II—IV
	Ramus perforans anterior	„ dorsalis hallucis
	A. interossea plantaris I	Arcus plantaris.

Tabellarische Uebersicht

der

Vertheilung der Gefässe und Nerven nach Ordnung der Gegenden und der einzelnen Organe.

Die Bezeichnung „denselben“ bezieht sich auf sämmtliche, dem zunächst vorhergehenden Organe (oder Gegend) angehörigen Gefässe, oder Lymphdrüsen, oder Nerven: die Häkchen „ „ nur auf den unmittelbar über ihnen stehenden Namen.

Organe.	Arterien stammen von den	Venen gehen zu den
Kopf.		
Scheitelgegend.		
Haut	A. frontalis — A. ophthalmica	Vv. frontales — V. facial. ant.
	„ temp. superf. — „ carot. extern.	„ tempor. superf. — „ „ post.
	„ auricul. post. — „ „ „	„ auric. post. — „ jugul. ext.
	„ occipitalis — „ „ „	„ occip. — V. jug. ext. u. Vv. vertebr.
Stirn.		
Haut	A. front. u. supraorb. — A. ophthalm.	Vv. frontales — V. facial. ant.
	„ temp. superf. ant. — A. temp. superf.	„ tempor. superf. — „ „ post.
	R. supraorbitalis — „ „ „	„ supraorb. — V. facial. ant. u. post.
Mm. front., corrug. superc.	denselben	denselben
Hinterhaupt.		
Haut	A. occipitalis — A. carotis ext.	Vv. occip. — V. jug. ext. u. Vv. vertebr.
	„ auricul. post. — „ „ „	
M. occipitalis	denselben	denselben
Schläfengegend.		
Haut	A. tempor. superf. — A. carot. ext.	V. temp. superf. — V. fac. post.
Mm. auricul. sup. u. ant. .	denselben	denselben
M. temporalis	A. temp. media — A. temp. superf.	V. tempor. med. — V. facial. post.
	Aa. temp. profund. — A. maxill. int.	Vv. temp. prof. — Plex. maxill. int.
Hintere Ohrgegend.		
Haut	A. auricul. post. — A. carotis ext.	Vv. auricul. post. — V. jugul. ext.
Mm. auriculares postici . .	denselben	denselben
Ohr.		
Aeusseres Ohr	Aa. auric. ant. inf. — A. temp. superf.	Vv. auric. ant. inf. — V. facial. post.
	„ „ ant. sup. — „ „ „	„ „ „ sup. — V. temp. superf.
	A. „ posterior — „ carotis ext.	„ „ posterior — V. jugul. ext.
Mm. helicis, tragicus . . .	denselben	denselben
Mm. antitrag., transv. aur.	denselben	denselben
Aeusserer Gehörgang . . .	A. auric. post. — A. carotis ext.	denselben und
	„ „ ant. inf. — „ temp. superf.	V. aur. prof. — Pl. max. int. — V. fac. post.
	„ „ profunda — „ maxill. int.	
	Ramul. tympan. — „ pharyngobas.	
Paukenhöhle	A. tympanica — A. maxill. int.	V. tympan. — V. facial. post.
	„ stylomast. — „ auric. post.	V. stylomast. — „ „ „
	R. petros. superf. — „ mening. med.	
	„ petrososquam. — „ „ „	

Organe.	Nerven stammen von den	Lymphgefässe gehen zu den
Kopf.		
Scheitelgegend.		
Haut	N. frontalis — R. I n. trigemini	Gl. facial. superf.
	„ temp. superf. — R. III n. trigemini	„ submaxillar. u.
	„ occipitalis minor — Plex. cervicalis	„ occipitales
	„ occipitalis major — R. post. n. cerv. II	
Stirn.		
Haut	N. supratrochlearis — R. I n. trigemini	Gl. submaxillares
	„ frontalis — „ „ „ „	
	„ supraorbitalis — „ „ „ „	
Mm. front., corrug. superc.	Nn. faciales temporales — N. facialis	denselben
Os frontis	R. n. supraorbitalis — R. I n. trigemini	
Hinterhaupt.		
Haut	N. occipitalis major — R. post. n. cervicalis II	Gl. occipitales u.
	„ occipitalis minor — Plexus cervicalis	„ cervic. superf.
M. occipitalis	„ auricul. poster. profund. — N. facialis	denselben
Os occipitis	R. n. hypoglossi — N. hypoglossus	
Schläfengegend.		
Haut	N. temporalis superficialis — R. III n. trigemini	Gl. fac. superf. u.
	R. temp. n. subcutan. malae — R. II n. trigemini	„ submaxill.
Mm. auricul. sup. u. ant.	Nn. faciales temporales — N. facialis	denselben
M. temporalis	Nn. temp. prof. — N. masticat. — R. III n. trigem.	Gl. facial. prof. u. „ submaxill.
Hintere Ohrgegend.		
Haut	N. occipitalis minor — Plexus cervicalis	Gl. subauric. u.
	„ auric. post. superf. — „ „	„ cervic. superf.
Mm. auriculares postici	R. auricularis n. vagi — N. vagus	denselben
	N. auricul. poster. profund. — N. facialis	
Ohr.		
Aeusseres Ohr	N. auricularis inferior — Plexus cervicalis	Gl. subauric. u.
	„ tempor. superficial. — R. III n. trigemini	„ cervic. superf.
Mm. helicis, tragicus	Nn. faciales temporales — N. facialis	denselben
Mm. antitrag., transversus	N. auricularis poster. profund. — N. facialis	denselben
Aeusserer Gehörgang	Nn. meat. aud. — N. aur. temp. — R. III n. trigem.	denselben
	N. memb. tymp. — „ „ „ — „ „ „ „	
	R. auricularis — N. vagus	
Paukenhöhle	*Plexus tympan.*: N. tympanicus — N. glossopharyngeus; N. carot. tymp. inf. — Plex. carot. int.; N. petr. prof. min. — „ „ „; N. petr. superf. min. — Gangl. oticum	Gl. cervic. prof. super.

Organe.	Arterien stammen von den	Venen gehen zu den
Cellulae mastoideae	A. stylomastoid. — A. auric. post.	Vv. tymp., stylomast. — V. facial. post.
	„ auric. post. — „ carotis ext.	V. diploic. temp. post. — Sinus transv.
	R. petrososquam. — „ mening. media	
Tuba Eustachii	A. Vidiana — A. pterygop. — A. max. int.	V. tympan. — Pl. max. int. — V. fac. post.
	„ pharyngobasil. — A. carot. ext.	Vv. pharyngeae — V. jugul. int.
M. mallei internus	R. petros. superf. — A. mening. media	Vv. men. med. - Pl. max. int. - V. fac. post.
M. mallei externus	A. tympanica — „ maxill. interna	V. tympanica — „ „ „ — „ „ „
M. stapedius	„ stylomastoid. — „ auricul. post.	V. stylomast. — V. facial. post.
Labyrinth	„ auditiva int. — „ basilaris.	Vv. audit. int. - Sin. petr. inf. u. transv.
	„ stylomastoid. — „ auricul. post.	Sin. cochleae — Bulb. v. jugul. int.
Schädel.	A. front. u. supraorb. — A. ophthalm.	Vv. dipl. front. - Sin. sag. sup. u. V. front.
	„ temporal. superf. — „ carotis ext.	„ „ temp. ant. - S. sph. u. V. temp. pr.
	Aa. „ prof. — „ maxill. int.	„ „ temp. post. — Sin. sagitt. sup., transv. u. Vv. auric. post.
	A. auricul. post. — „ carotis ext.	„ „ occip. — Confluens sinuum — Sin. transv. u. Vv. occip.
	„ occipitalis — „ „ „	
	„ pharyngobasilar. — „ „ „	
	Aa. meningeae	Vv. meningeae — Sin. dur. matr.
Dura mater.	A. mening. media — A. maxill. int.	Vv. mening. med. — Sin. sphenopariet. u. Plex. maxill. int.
	„ „ ant. — A. ethmoid. — A. ophth.	
	„ „ post. ext. — A. occipitalis	Vv. meningeae — Sin. durae matris.
	„ „ „ int. — „ vertebralis	
	R. men. — A. pharyngob. — A. carot. ext.	
	R. men. — R. occip. a. occ. — A. carot. ext.	
Subencephalon.	A. spinalis posterior — A. vertebralis	Vv. cereb. inf. — Sin. petr. inf., transv., occip. post.
	„ „ anterior — „ „	
	„ basilaris	
	„ cerebelli inf. post. — „ „	„ „ „ — Sin. rect. u. transv.
	„ „ „ ant. — „ basilaris	
	„ „ superior — „ „	
	„ profunda cerebri — „ „	
Medulla oblongata	„ spinalis posterior — „ vertebralis	
	„ „ anterior — „ „	
	„ basilaris	
	„ cerebelli inf. post. — „ „	
Corpus restiforme	„ „ „ „ — „ „	
Pons	„ „ superior — „ basilaris	
	„ basilaris	
	„ cerebelli super. — „ „	V. cerebr. int. — V. cerebr. magna — Sin. rect.
Eminentia quadrigemina .	„ prof. cerebri — „ „	
Colliculus posterior . . .	„ cerebelli superior — „ „	
Colliculus anterior . . .	„ prof. cerebri — „ „	

Organe.	Nerven stammen von den	Lymphgefässe gehen zu den
Cellulae mastoideae	N. spinos. — R. inf. des N. maxill. inf. — N. trig.	Gl. cerv. prof. sup.
Tuba Eustachii	denselben	denselben
	M. petros. profund. minor — Plex. carot. int.	
M. mallei internus	Ganglion oticum u. N. pterygoid. — R. III n. trig.	denselben
M. mallei externus	N. musc. mall. ext. — Ganglion oticum	denselben
M. stapedius	N. stapedius — N. facialis	denselben
Labyrinth	N. acusticus	denselben
	R. n. petros. superf. min. — Gangl. oticum	
Schädel.		
Corpus oss. sphenoidei . .	R. n. petros. superf. maj. od. n. petr. prof. maj.	
Dura mater.	N. tentor. cereb. — R. I n. trig. (u. Plex. carot. int.)	Gl. fac. prof. u.
	Rr. plex. men. med. — R. II n. trig. u. Pl. carot. ext. u. Gangl. oticum	„ cerv. prof. sup.
	N. spin. — R. inf. des N. maxill. infer. — N. trig.	
	Rr. plex. vertebr. — Gangl. cerv. inf.	
Sinus occipitalis	Rr. n. hypoglossi — N. hypoglossus	
Rete venosum condyloid. .	„ „ „ — „ „	
Subencephalon.		Gl. cervic. prof. sup.
Medulla oblongata		
Corpus restiforme		
Pons		
Eminentia quadrigemina .		
Colliculus posterior . . .		
Colliculus anterior . . .		

Organe.	Arterien stammen von den	Venen gehen zu den
Cerebellum.	A. cerebelli inf. post. — „ vertebralis	Vv. cereb. sup. — Sin. rect., transv.
	„ „ „ ant. — „ basilaris	„ „ inf. — „ transv., petr. inf.
	„ „ superior — „ „	
Crus cereb. ad em. quadr.	„ „ „ — „ „	
Crus cerebelli ad pontem .	„ „ „ — „ „	
Crus cereb. ad med. oblong.	„ „ inf. post. — „ vertebralis	
Grosshirn.	A. corporis callosi — A. carotis int.	Vv. cerebr. sup. — Sin. longit. sup.
	„ chorioidea — „ „ „	„ corp. callos. — „ cavernosus
	„ communic. post. — „ „ „	„ cerebr. later. } — Sin. cavern. petr.
	„ fossae Sylvii — „ „ „	„ „ inf. } — sup. u. transv.
	„ prof. cerebri — „ basilaris	„ fossae Sylvii — Sin. cavernosus
		V. cerebr. magna — Sin. rectus
Pedunculus cerebri	A. prof. cerebri, A. communic. poster.	
Subst. perfor. media	Aa. interpeduncul. — A. prof. cerebri	
Bulbus fornicis	A. prof. cerebri, A. communic. post.	
Tuber ciner., Infundib. . .	„ communic. post. — A. carot. int.	V. cerebr. inf. — V. cerebr. magna
Hypophysis, hint. Lappen	„ „ „ — „ „ „	— Sinus rect.
„ *vord.* „ .	Rr. a. carot. internae — „ „ „	
Tractus opticus	A. chorioidea — „ „ „	
Subst. perfor. later.	„ fossae Sylvii — „ „ „	
Trigonum olfact.	„ corporis callosi — „ „ „	
Thalamus opticus	„ prof. cerebri, A. chorioid., A. foss. Sylv.	V. corp. striat.-V. cerebr. magna-S. rect.
Tuberc. ant. thal. opt. . .	„ communic. post. — A. carot. int.	„ chorioid. lateral. — V. cerebr. magna
Corpora genicul. med. u. lat.	Aa. thal. opt. ext. — A. prof. cerebri	— Sinus rect.
Corpus striatum	A. corp. call., A. foss. Sylv., R. a. car. int.	„ corp. striat. — V. cerebr. magna
Mittl. Theil des Corp. striat.	A. communic. post. — A. carot. int.	— Sinus rect.
Cauda corp. striati	„ profunda cerebri — A. basilaris	
Nucleus lentiformis	„ corporis callosi — A. carot. int.	„ cerebr. inf. — V. cerebr. int. - Sin. rect.
Commissura posterior . . .	„ „ „ — „ „ „	
Commissura media	„ chor. post., post. med. — A. prof. cer.	
Commissura anterior . . .	„ „ „ „ „ — „ „ „	
Conarium	„ profund. cerebri — A. basilaris	„ cerebr. int. — V. cer. magna — S. rect.
Fornix	„ corporis callosi — „ carot. int.	
Septum pellucidum	„ „ „ — „ „ „	„ corp. striat. - „ „ „ — „ „
Corpus callosum	„ „ „ , A. prof. cerebri	„ „ „ — „ „ „ — „ „
Splenium corp. callosi . . .	„ profunda cerebri — A. basilar.	„ cerebr. int. - „ „ „ — „ „
Ventriculus lateralis . . .	„ chorioidea — A. carot. int.	
Cornu posterius	„ profunda cerebri — A. basilar.	
Cornu Ammonis	„ „ „ — „ „ „	
	„ chorioidea — A. carot. int.	
Rückenmark, dessen Häute und Nervenwurzeln.	A. spinalis ant. — A. vertebralis	Vv. spin. long. ant. — Vv. vertebr., interc. lumb., sacr. lat.
	„ „ post. — „ „	„ „ „ post. — Vv. spin. long. ant. u. Plex. vert. cerv., dors., lumb., sacralis.
	Rr. spinales — A. vertebralis	
	„ „ — Aa. intercostales	
	„ „ — „ lumbales	
	„ „ — sacrales lat. u. med.	

Organe.	Nerven stammen von den	Lymphgefässe gehen zu den
Cerebellum.		Gl. cervic. prof. sup.
Crus cereb. ad em. quadr.		
Crus cerebelli ad pontem .		
Crus cereb. ad med. oblong.		
Grosshirn.		denselben
Pedunculus cerebri		
Subst. perf. media		
Bulbus fornicis		
Tuber ciner., Infundib. . .		
Hypophysis, hint. Lappen		
„ *vord.* „ .	Plexus caroticus internus	
Tractus opticus		
Subst. perfor. later.		
Trigonum olfact.		
Thalamus opticus		
Tuberc. anter. thal. opt. .		
Corpora genicul. med. u. lat.		
Corpus striatum		
Mittl. Theil des Corp. striat.		
Cauda corp. striati		
Nucleus lentiformis		
Commissura anterior . . .		
Commissura media		
Commissura posterior . . .		
Conarium		
Fornix		
Septum pellucidum		
Corpus callosum		
Splenium corp. callosi . . .		
Ventriculus lateralis . . .		
Cornu posterius		
Cornu Ammonis		
Rückenmark, dessen Häute und Nervenwurzeln		Gl. cervic. prof., „ intercostales „ lumbales „ sacrales

Organe.	Arterien stammen von den	Venen gehen zu den
Auge.		
Augenlider	A. palpebr. superior — A. ophthalm. „ „ inferior — „ „ Rr. palp. a. lacrymalis — „ „ „ „ „ dors. nasi — „ „ „ „ „ frontalis — „ „ „ „ „ supraorb. — „ „ „ „ r. supraorb. a. temp. superf. „ „ a. transv. fac. — A. temp. superf. „ „ a. infraorb. — „ maxill. int.	Vv. palp. sup. — V. fac. ant. u. temp. med. „ „ inf. — V. fac. ant.
M. orbicul. palpebrarum .	denselben	denselben
M. levat. palp. sup.	A. musc. sup. u. supraorb. — A. ophth.	V. ophthalm. super. — Sin. cavernos.
Gl. lacrymalis	„ lacrymalis — „ „	V. lacrymal. — V. ophthalm. sup.
Saccus lacrymalis	Ramuli a. musc. oculi inf. — „ „	V. ophthalmica superior
Ductus nasolacrymalis . .	A. palpebr. inferior — „ „	V. ophthalmica inferior
M. lacrymalis	„ „ „ — „ „	denselben
Conjunctiva bulbi	Aa. conj. ant.-Aa. cil. ant.-A. opht. u. Aest. „ „ post. — Aa. palpebr. — A. ophth. Rr. palpebr. — A. lacrym. — „ „	Vv. conj. ant. u. post. — Vv. palp. sup. u. inf. — V. ophth. sup.
Sclera	Aa. cil. ant. u. post. — A. opht. u. Aeste	V. ophthalm. sup. u. inf.
Chorioidea, Corona ciliar. .	„ „ post. breves — „ „ „ „	Vv. cil. brev. med. u. sup. — V. ophth. sup. „ „ „ lat. u. inf. — „ „ inf.
Corp. ciliar., M. ciliar. .	„ „ „ longae — „ „ „ „	„ „ anter. — V. ophth. sup. u. inf.
Orbic. ciliar., Iris	„ „ anteriores — „ „ „ „	
Retina	A. centralis retinae — A. ophthalm.	V. centralis retin. — V. ophth. sup.
M. rectus oculi superior . „ „ „ *internus* . „ „ „ *inferior* . „ „ „ *externus* . „ *obliquus* „ *superior* . „ „ „ *inferior* .	Aa. musc. oculi — A. ophth. u. Aeste.	Vv. musc. ocul. — V. ophth. sup. u. inf.
Nase.		
Aeussere Nase	A. nasalis later. — A. maxill. ext. „ dorsalis nasi — „ ophthalm. „ septi mobil. — „ coron. lab. sup.	Vv. nasal. lateral. — V. facial. ant. „ dorsalis nasi — „ „ „ „ coron. lab. sup. — „ „ „
Nasenmuskeln: Mm. levator alae nasi, compress. nas., pyramid. nas., depress. alae nas., depress. septi mob. narium.	denselben	denselben

Organe.	Nerven stammen von den	Lymphgefässe gehen zu den
Auge.		
Augenlider	Nn. palp. sup. — N. supraorb. — R. I n. trig. „ „ inf. — „ infraorb. — R. II n. trig. Rr. palp. n. infratrochl. — R. I n. trigemini „ „ „ frontalis — „ „ „ „ „ „ „ lacrymalis — „ „ „ „	Gl. fac. superf. u. „ submaxillares
M. orbicul. palpebrarum	Nn. faciales temporales — N. facialis „ zygomatici — „ „	denselben
M. levat. palp. sup.	R. superior n. oculomotorii	
Gl. lacrymalis	N. lacrym. — R. I n. trig. u. Plex. ophthalmic. Ramulus ganglii ciliaris — Gangl. ciliare	
Saccus lacrymalis	N. infratrochlearis — R. I n. trigemini	
Ductus nasolacrymalis	N. dent. sup. ant. — N. infraorbitalis	
M. lacrymalis	N. infratrochlearis — R. I n. trigemini N. zygom. — N. facialis	
Conjunctiva bulbi	N. infratrochlearis — R. I n. trigemini	
Sclera	N. lacrymalis — R. I n. trigemini	
Chorioidea, Corona ciliar.	Ramuli der Nn. ciliares — Gangl. ciliare	
Corp. ciliar., M. ciliar.	Nn. ciliares — Gangl. ciliare	
Orbic. ciliar., Iris	N. ciliar. long. int. — N. nasociliar. — } R. I n. trig. „ „ „ ext. — N. lacrymal. — } R. I n. trig.	
Retina	N. opticus u. Zweige vom Plexus ophthalmicus — Plex. caroticus int.	
M. rectus oculi superior	R. superior n. oculomotorii	
„ „ „ *internus*	„ inferior „ „	
„ „ „ *inferior*	„ inferior „ „	
„ „ „ *externus*	N. abducens	
„ *obliquus* „ *superior*	N. trochlearis	
„ „ „ *inferior*	R. inferior n. oculomotorii	
Nase.		
Aeussere Nase	Nn. nasal. lat. — N. infraorb. — R. II n. trig. N. infratrochlearis — R. I n. trigemini N. nas. ant. ext. — N. ethm. — R. I n. trigem.	Gl. submaxillares
Nasenmuskeln: Mm. levator alae nasi, compress. nas., pyramid. nas., depress. alae nas., depress. septi mob. narium.	Nn. zygomatici — N. facialis „ buccales — „ „	denselben

Organe.	Arterien stammen von den	Venen gehen zu den
Nasenhöhle	A. nas. post.—A. sphenop.—A. max. int. „ septi „ „ — „ „ — „ „ „ „ nas. ant. — „ ethm. — „ ophth. „ septi mob. — A. coron. lab. sup. — A. maxill. ext.	Vv. sphenopal. — R. prof. v. fac. ant. u. Plex. maxill. int. Vv. nas. lat. u. coron. lab. sup.—V. fac. ant.
Sinus maxillaris	„ alveol. sup. — A. maxill. int. „ infraorbital. — „ „ „ „ sphenopal. — „ „ „	V. alveol. sup. — R. prof. v. fac. ant. „ „ „ — „ „ „ „ „
Cellul. ethm., Sin. frontal.	Aa. ethm. post. u. ant. — A. ophthalm.	V. sphenopal. u. Sin. sagitt. sup.
Sinus sphenoidales	A. sphenopalat. — A. maxill. int.	V. sphenopal. — R. prof. v. fac. ant.
Wangengegend.		
Haut	A. transversa faciei — A. maxill. ext. Rr. buccales super. — „ „ „	V. transv. fac. — V. facial. post. R. prof. v. facial. anter.
Mm. zygomatici, levat. lab. sup. alaeque nasi	dens. u. A. infraorb. — „ „ „ „ buccinat. — „ „ „	denselben
Mm. levator ang. oris, levator labii super. maj.	denselben	denselben
Backengegend.		
Haut	A. transv. fac. — A. tempor. superf. Rr. buccal. inf. — „ maxill. ext.	Vv. buccales — V. fac. ant. u. post.
M. risorius	Rr. buccal. inf. — A. maxill. ext.	denselben
Gl. parotis	„ parotidei — „ carotis ext. „ buccales inf. — „ maxill. ext. A. transv. fac. — „ temp. superf.	dens. u. V. transv. fac. — V. fac. post. Vv. parotideae — „ „ „
M. masseter	„ masseterica — „ maxill. int. Rr. masseterici — „ carot. ext. „ buccal. inf. — „ maxill. ext.	Plex. maxillaris int. — „ „ „
M. buccinator	A. buccinatoria — „ maxill. int. Rr. bucc. sup. u. inf. — „ maxill. int.	denselben
M. pterygoidei	Aa. pterygoideae — „ maxill. int. Rr. pterygoidei — „ maxill. int.	denselben
Mund.		
Lippenhaut u. Schleimhaut	A. coron. lab. sup. — A. max. ext. „ „ „ inf. — „ „ „ „ buccinatoria — „ „ int.	Vv. coron. lab. sup. u. inf., V. anguli oris. — V. fac. ant.
M. orbicularis oris	denselben	denselben

Organe.	Nerven stammen von den	Lymphgefässe gehen zu den
Nasenhöhle	Nn. olfactorii Nn. nasal. post. — Gangl. sphenopalatinum N. nasopalatin. — „ „ N. nas. ant. int. — N. ethm. — R. I n. trigemini Nn. nas. later. u. dent. sup. ant. — N. infraorbit.	Gl. fac. prof. u. „ cerv. prof. sup.
Sinus maxillaris	Nn. dentales superiores — R. II n. trigemini	denselben
Cellul. ethm., Sin. frontal.	N. ethmoidalis — N. nasocil. — R. I n. trig. Nn. spheno-ethmoidales — Plex. ophthalmicus	
Sinus sphenoidales	Rr. pharyngei — Ganglion sphenopalatinum Nn. spheno-ethmoidales — Plex. ophthalmicus	
Wangengegend.		
Haut	N. subcutaneus malae — R. II n. trigemini N. infraorbitalis — „ „ „ „	Gl. fac. superf. u. „ submaxill.
Mm. zygomatici, levat. lab. sup. alaeque nasi	Nn. zygomatici — N. facialis	denselben
Mm. levator ang. oris, levator labii super. maj.	Nn. buccales — N. facialis	denselben
Backengegend.		
Haut	N. infraorbitalis — R. II n. trigemini „ mentalis — R. III n. trigemini „ buccinatorius — „ „ „ „	denselben
M. risorius	N. subcutaneus max. inf. — N. facialis	Gl. submaxill.
Gl. parotis	Plexus caroticus externus N. auriculotemp. — R. III n. trigemini	Gl. fac. superf., „ cerv. superf. u. „ cerv. prof. sup.
M. masseter	N. masset. — N. masticat. — R. III n. trigemini	denselben
M. buccinator	Nn. buccales u. subc. maxill. infer. — N. facialis	denselben
Mm. pterygoidei	Nn. pteryg. — N. masticat. — R. III n. trigemini	Gl. cerv. prof. sup.
Kiefergelenk	Rr. n. temp. prof. ant., n. masset., n. auriculotemp. — R. III n. trig.	
Mund.		
Lippenhaut u. Schleimhaut	Nn. lab. sup. — N. infraorb. — R. II n. trigem. „ „ inf. — N. mental. — R. III n. trigem. N. buccinat. — N. masticat. — R. III n. trigem.	Gl. submaxillares
M. orbicularis oris	Nn. buccales — N. facialis Nn. subcut. maxill. inf. — N. facialis	denselben

Organe.	Arterien stammen von den	Venen gehen zu den
Kinngegend.		
Haut	A. coron. lab. inf. — A. max. ext. „ submentalis — „ „ „ „ ment. — A. alv. inf. — A. max. int.	V. coron. lab. inf. — V. facial. anterior „ subment. — „ „ „ „ mentalis — „superf. colli vert.
Mm. depr. ang. oris, depr. lab. inf. u. levat. menti	denselben	denselben
Regio submaxillar.		
Haut	A. submentalis — A. maxill. ext.	„ subment. — V. facial. anterior „ ment. — V. superf. colli vertic.
M. digastr., vord. Bauch	denselben	denselben
„ „ *hint. Bauch*	A. occip. u. aur. post. — A. car. ext.	„ facialis posterior
M. stylohyoideus	denselben	denselben
M. mylohyoideus	A. subm. u. A. subling. — A. lingual.	denselben
M. geniohyoideus	A. sublingualis — A. lingualis	V. lingualis — V. jugul. interna
Gl. submaxillaris	A. submentalis — A. maxill. ext.	„ subment. — „ facial. anterior
Gl. sublingualis	A. sublingualis — A. lingualis	„ lingualis — „ jugul. interna
Mundhöhle.		
Gaumen	A. pterygopalat. — A. maxill. int. „ nasopal.—A. sphenop.—A. max. int.	Vv. palat.—Vv. pharyng.—V. jug. int.
Gaumensegel, Tonsille	A. pharyngopal. — A. maxill. ext. „ pterygopalat. — A. maxill. int.	denselben
Mm. levat. veli palatini	A. pharyngobasil. — A. carot. ext. „ Vidiana—A. pterygop.—A. max. int.	Vv. pharyngeae — V. jugul. interna
M. tensor veli palatini	denselben	denselben
Schleimhaut des Bodens der Mundhöhle	A. sublingualis — A. lingualis	V. lingualis — V. jugul. interna
Zungenmuskeln	A. profunda ling. — A. lingualis „ dorsalis „ — „ „	denselben
Zungenschleimhaut	denselben	denselben
Zahnfleisch u. Zähne, obere	A. buccinatoria — A. maxill. int. „ alveolar. sup. — „ „ „ Rr. dentalis super. ant. a. infraorb. — A. max. int.	V. alveol. sup. — R. prof. v. fac. ant.
„ „ „ *untere*	A. alveolar. inf. — A. maxill. int.	V. alv. inf.—Plex. max. int.—V. fac. post.

Organe.	Nerven stammen von den	Lymphgefässe gehen zu den
Kinngegend.		
Haut	N. mentalis — R. III n. trigemini	denselben
Mm. depr. ang. oris, depr. lab. inf. u. levat. menti	Nn. buccales — N. facialis Nn. subcut. max. inf. — N. facialis	denselben
Reg. submaxillaris.		
Haut	N. mylohyoideus — R. III n. trigemini N. cervicalis superficialis — Plex. cervicalis	Gl. submaxillares
M. digastr., vord. Bauch	N. mylohyoideus — R. III n. trigemini (S. 199)	
„ „ *hint. Bauch*	R. digastricus — N. facialis R. comm. n. glossopharyngei — N. glossopharyng.	denselben denselben
M. stylohyoideus	R. stylohyoideus — N. facialis R. comm. n. glossopharyngei	denselben
M. mylohyoideus	N. mylohyoideus — R. III n. trigemini	denselben
M. geniohyoideus	N. hypoglossus	Gl. cerv. prof. sup.
Gl. submaxillaris	Rr. des Gangl. maxillare	denselben
Gl. sublingualis	denselben	denselben
Mundhöhle.		
Gaumen	N. palatinus anterior — Gangl. sphenopalatin. Plexus nasopalatinus — „ „	Gl. cerv. prof. sup.
Gaumensegel, Tonsille	N. palat. med. u. later. — „ „ Rr. ling. n. glossophar. — N. glossopharyngeus „ „ „ lingual. — R. III n. trigemini	denselben
Mm. levat. veli palatini	R. pharyngobasil. — N. glossopharyngeus Rr. pharyngei — Gangl. sphenopalatinum Nn. palat. med. — „ „	denselben
M. tensor veli palatini	N. pterygoid. int. — R. III n. trigemini N. m. tens. vel. palat. — Ganglion oticum R. pharyngobasil. — N. glossopharyng. Rr. pharyngei — Gangl. sphenopalatin.	denselben
Schleimhaut des Bodens der Mundhöhle	N. ling. — R. III n. trig. — u. Gangl. maxill.	Gl. subm.—Gl. cerv. prof.
Zungenmuskeln	Rr. linguales — N. hypoglossus	denselben
Zungenschleimhaut	N. lingualis — R. III n. trigemini R. lingualis — N. glossopharyngeus	denselben
Zahnfleisch u. Zähne, obere	*Pl. dent. sup.*: N. dent. sup. post. — R. II. n. trigemini Nn. dent. sup. med., ant. — N. infraorb. — R. II n. trig. „ nasal. post, med. — G. sphenopalatinum „ palatin. anterior — „ „	denselben
„ „ „ *untere*	N. dent. inf. — N. mandib. — R. III n. trigem.	denselben

Organe.	Arterien stammen von den	Venen gehen zu den
Hals.		
Vordere u. seitliche Halsgegend.		
Haut	A. thyreoid. sup. — A. carot. ext. „ „ inf. — „ subclavia „ cervic. superf. — „ „	V. superf. colli vertic. — V. jugul. com. „ „ „ horiz. — V. jugul. ext. „ jugularis ext. — V. anonyma
Platysma	denselben	denselben
M. quadrigeminus capitis	R. m. quadrig. cap. — A. carot. ext. R. a. occipitalis — „ „ „ R. a. auricul. post. — „ „ „ A. mamm. int. u. transv. scap. — A. subcl.	V. jugul. ext. u. com. — V. anon.
M. sternohyoid. sternothyr.	Rr. musc. a. thyr. sup. — A. car. ext. „ „ „ „ inf. — „ subclav.	V. thyreoid. sup. — V. jugul. com. Vv. thyr. inf. — V. jug. com. u. V. anon.
M. thyreohyoideus	denselben	denselben
M. omohyoid., oberer Bauch	Rr. musc. a. thyr. sup. — A. carot. ext. „ „ „ „ inf. — „ „ „	V. thyreoid. sup. — V. jug. comm. „ „ inf. — „ „ „ u. anon.
„ „ *unterer Bauch*	A. cervic. superf. — A. subclavia	
Schilddrüse	Rr. thyr. a. thyr. sup. — A. carot. ext. „ „ „ „ „ — „ subcl.	V. thyreoid. sup. — V. jugul. comm. Vv. thyr. inf. — V. jug. com. u. anon.
Kehlkopf.		
Schleimhaut	A. laryng. sup. — A. thyreoid. sup. „ „ inf. — „ „ inf.	V. thyreoid. sup. — V. jugul. comm. Vv. thyr. inf. — V. jug. com. u. anon.
M. cricothyreoideus	A. cricothyreoid. — A. laryng. sup. A. thyreoid. sup. — A. carot. ext.	denselben
Mm. thyreo-arytaen., crico-arytaen. post. u. lat., aryt.	A. laryng. sup. — A. thyreoid. sup. „ „ inf. — „ „ inf.	denselben
Mm. ary-ep., thyreo-epigl.	A. laryng. sup. — A. thyreoid. sup.	denselben
Luftröhre.	Rr. tracheales — A. thyreoid. inf.	V. thyreoid. inf. — V. anon.
Schlundkopf.	A. pharyngobasil. — A. carot. ext. „ Vidian. — A. pterygop. — A. max. int. Rr. phar. a. thyr. inf. — A. subclav.	Plexus pharyng. — V. jugul. int.
M. stylopharyngeus	A. pharyngobasil. — A. carot. ext.	denselben
Speiseröhre.	Rr. oesophagei — A. thyreoid. inf.	V. thyreoid. inf. — V. jugul. comm.
Mm. scaleni	A. cervical. adscend. — A. subclavia „ transversa colli — „ „ „ cervical. profunda — „ „	V. transv. colli — V. subclav. Plex. vert. cerv. — Vv. vert. — V. anon.

Organe.	Nerven stammen von den	Lymphgefässe gehen zu den
Hals.		
Vordere u. seitliche Halsgegend.		
Haut	N. subcutaneus colli inf. — Plex. cervicalis Nn. supraclaviculares — „ „	Gl. cervic. superf. „ „ prof. inf.
Platysma	Nn. subcutanei colli sup. — N. facialis N. subcutanei colli inf. — Plex. cervicalis	denselben
M. quadrigeminus capitis	R. externus — N. accessorius Rr. musculares — Plex. cervicalis	Gl. cerv. superf. u. „ prof. inf.
M. sternohyoid. sternothyr.	R. descend. n. hypoglossi (Rr. comm. vom Plex. cervic.) Rr. musc. n. hypogl. (Rr. comm. vom Plex. cervic.) u. N. laryng. sup. ext. — N. vagus	denselben
M. thyreohyoideus	R. descend. n. hypogl. (Rr. comm. vom Plex. cervic.)	denselben
M. omohyoid., oberer Bauch		denselben denselben
„ „ *unterer Bauch*	denselben u. Nn. supraclav. poster. — Plex. cervic.	denselben
Schilddrüse	Plex. thyreoid. sup. — Pl. carot. externus „ „ inf. — Gangl. cervic. medium	
Kehlkopf.		
Schleimhaut	N. laryngeus sup. int. — N. laryng. sup. — N. vagus	Gl. cerv. prof. sup. u. inf.
M. cricothyreoideus	N. laryng. sup. ext. — N. laryng. sup. — N. vagus	denselben
Mm. thyreo-arytaen., crico-arytaen. post. u. lat., aryt.	N. laryngeus inf. — N. recurrens — N. vagus	denselben
Mm. ary-ep., thyreo-epigl.	N. laryngeus inf. — N. recurrens — N. vagus	denselben
Luftröhre.	Nn. tracheales sup. — N. recurrens — N. vagus	Gl. cerv. prof. inf.
Schlundkopf.	*Plexus pharyngeus* { Rr. pharyngei — N. vagus „ „ — „ glossopharyngeus „ „ — „ Gangl. cerv. sup. Rr. pharyngei — Gangl. sphenopalatinum Ramuli n. buccinatorii — R. III n. trigemini „ „ laryng. sup. ext. — N. lar. sup. — N. vagus „ „ „ inferior — N. recurr. — „ „	Gl. cerv. prof. sup.
M. stylopharyngeus	R. stylopharyngeus — N. glossopharyngeus	denselben
Speiseröhre.	Rr. oesophagei n. recurr. — N. vagus	Gl. cerv. prof. inf.
Mm. scaleni	Rr. musculares plexus cervic. u. brachialis	Gl. cerv. prof.

Organe.	Arterien stammen von den	Venen gehen zu den
Mm. rect. capit. antic., long. colli	A. cervical. adscend. — A. subclavia Rr. muscul. a. vertebr. — „ „ R. praevert.—A. pharyng.—A. car. ext.	Plex. vert. cerv. — Vv. vert. — V. anon.
Ganglion cervic. superius.	A. pharyngobasil. — A. carot. ext.	V. vertebralis externa
Halswirbelsäule	dens. u. A. cerv. prof. — A. subclav.	Plex. vert. cerv. — Vv. vert. — V. anon.
Nacken.		
Haut	A. cervicalis superficialis — A. subcl. Rr. cerv. a. transv. colli — „ „ „ „ a. occipit. — A. carot. ext.	V. jugularis externa —V. anon. Plex. vert. cerv. — Vv. vert. — „ „
M. cucullaris	denselben	denselben
Muskeln der 2ten, 3ten u. 4ten Schicht	denselben und A. cervic. adscend. — A. subclavia „ „ profunda — „ „ Rr. musc. a. vertebr. — „ „	Plex. vert. cerv. — Vv. vert. V. anon.
Mm. intertransversarii . .	denselben	demselben
M. levator scapulae	denselben	demselben
Rücken.		
Haut	R. supraspin. a. transv. colli — A. subcl. A. dors. scap. - „ „ „ — „ „ Rr. dors. d. Aa. intercost.—Aorta thorac.	Vv. transv. colli et scap. — V. subclavia „ interc. u. dors. —Vv. int. supr., azyg.
M. cucullaris	denselben	denselben
Mm. rhomb., serr. post. sup.	denselben	denselben
Mm. latissimus dorsi . . .	A. dors. scap.—A. transv. coll.—A. subcl. R. thorac. dors. a. subscapul. — A. axill. Rr. dors. d. Aa. intercost.—Aorta thorac.	Vv. transv. collli et scap.—V. subclavia. „ subscapular. — V. axillaris „ interc. post. — Vv. int. supr., azyg.
M. serratus posticus infer.	Rr. dors. d. Aa. intercost.— „ „	„ interc. post.—Vv. azygos, hemiazyg.
Mm. der 3ten u. 4ten Schicht	Rr. dors. d. Aa. intercost.— „ „	Plex. vert. dors. — Vv. intercost. supr.,
Rückenwirbelsäule	denselben	Plexus vertebralis dorsalis [azyg.
Brust.		
Thorax.		
Vorderwand.		
Haut	Rr. perfor. a. mammar. int. — A. subcl. A. thorac. suprema — A. subclavia	Vv. mammar. int. — V. anonyma
Mamma	Aa. thorac.-acr., thor. longa — A. axill. denselben und Rr. mamm. ext. d. Aa. interc. post.—Aort.	Vv. thorac. — V. cephal. u. V. axillaris denselben
Mm. pectorales	denselben [thorac.	denselben

Organe.	Nerven stammen von den	Lymphgefässe gehen zu den
Mm. rect. capit. antic., long. colli	Rr. musculares plexus cervic. u. brachialis	denselben
Ganglion cervic. superius.		
Halswirbelsäule	Ramuli der Nn. cervicales (Gangl. cervic. symp.)	denselben
Kopfgelenk	Rr. der Nn. cervicales I u. II	
Articul. atlanto-occipitalis	Rr. n. cervicalis I	
Nacken.		
Haut	Rr. posteriores der Nn. cervicales III—VIII Nn. supraclaviculares post. — Plex. cervicalis	Gl. cerv. superf. u. „ „ prof. inf.
M. cucullaris	R. externus — N. accessorius Rr. comm. ad n. access. — Plex. cervicalis Nn. supraclavicul. poster. — Plex. cervicalis	denselben
Muskeln der 2ten, 3ten u. 4ten Schicht	Rr. posteriores — Nn. cervicales I—VIII	denselben
Mm. intertransversarii	Rr. anteriores — Nn. cervicales II—VIII	denselben
M. levator scapulae	Rr. posteriores — Nn. cervicales II—IV	denselben
Kopfgelenk	Nn. supracl. post.—Pl. cerv. u. N. dors. scap.—Pl. brach. Rr. der Nn. cervicales I u. II	
Rücken.		
Haut	Rr. posteriores — Nn. dorsales I—XII	Gl. axillares
M. cucullaris	R. externus — N. accessorius Rr. comm. ad n. access. — Plex. cervicalis	denselben
Mm. rhomb., serr. post. sup.	N. dorsalis scapulae — Plex. brachialis Rr. musculares — Nn. intercostales I—IV	denselben
Mm. latissimus dorsi	N. thoracicodorsalis — Plex. brachialis	denselben
M. serratus posticus infer.	Rr. poster. — Nn. interc. IX—XI — Nn. dors. IX—XI	denselben
Mm. der 3ten u. 4ten Schicht	Rr. posteriores — Nn. dorsales I—XII	Gl. intercostales
Rückenwirbelsäule		denselben
Brust.		
Thorax.		
Vorderwand.		
Haut	N. supraclaviculares anteriores — Plex. cervicalis Nn. intercostales anteriores — Nn. dors. I—VI	Gl. infraclavic. u. „ axillares
Mamma	Nn. supraclaviculares anteriores — Plex. cervicalis Nn. cutanei pectorales — Nn. dors. II—VI	dens. u. Gl. sternales
Mm. pectorales	Nn. thoracici anteriores — Plex. brachialis	denselben

Organe.	Arterien stammen von den	Venen gehen zu den
Mm. interc. u. triang. sterni	A. mammaria int. — A. subclavia	Vv. mammar. int. — V. anonyma
Seitenwand.		
Haut	A. thoracica longa — A. axillar.	Vv. thorac. longa — V. axillaris
	R. thoracicodors. a. subsc. — „ „	„ subscapular. — „ „
M. serratus anticus maj.	denselben	denselben
M. intercostales	A. intercost. suprema — A. subclav.	Vv. interc.—Vv. interc. supr.—V. anon.
	Aa. intercost. posterior — Aorta thor.	— V. azygos, hemiazygos
	„ „ ant. —a. mam. int.—A. subcl.	
Mm. infracostales	denselben	denselben
M. triangularis sterni	A. pericardiacophren. — A. mam. int.	Vv. pericardiacae — V. anonyma
Brusthöhle.		
Thymus	Aa. mediastin. ant. u. pericardiacophren. — A. mammar. int.	Vv. thymicae — V. anonyma
Pericardium	A. pericardiacophren. — A. mamm. int.	Vv. pericard. — V. anonyma
	Aa. bronch., mediast. post. — Aort. thor.	V. azygos u. hemiazygos
Herz	Aa. coron. cord. dextr., sin. — Aorta adsc.	Vv. cardiacae — Atrium dextrum
Luftröhre	Rr. tracheales — Arcus aortae	Vv. bronch. anter. — V. anonyma
Bronchi	Aa. bronch. ant. — A. mamm. int.	Vv. bronch. anter. — Vv. anonyma
	„ „ post. — Aorta thoracica oder A. intercost. III — Aort. thorac.	„ „ poster. — V. azygos
	Rr. bronchial. — Arcus aortae	
Lungen	denselben	denselben
	A. pulmon. dextra sin. — A. pulm. comm.	Vv. pulmon. sup., inf. — Atrium sinistr.
Speiseröhre	Aa. oesophageae — Aorta thorac.	Vv. oesoph. — Vv. interc., hemiaz., azyg.
Obere Extremität.		
Schulter.		
Haut	R. acrom. a. transv. scap. — A. subcl.	V. transv. scap. — V. subclavia
	„ „ „ thorac.-acrom. — A. axill.	„ cephalica — „ axillaris
M. deltoideus	R. delt. a. thoracico-acrom. — A. axill.	dens. u. Vv. circumfl. hum. — V. axillar.
	A. circumfl. hum. ant. — „ „	
	„ „ „ post. — „ „	
M. coracobrachialis	A. circumfl. hum. ant. — A. axill.	denselben
M. quadrigeminus brachii	„ „ „ post. — „ „	„
Schultergelenk	R. acrom. a. transv. scap. — A. subcl.	
	R. acrom. a. thorac.-acrom. — A. axill.	
	A. circumfl. hum. ant. — „ „	
	„ „ „ ant. — „ „	„

Organe.	Nerven stammen von den	Lymphgefässe gehen zu den
Mm. interc. u. triang. sterni	Nn. intercostales anteriores — Nn. dors. III—VI	Gl. sternales
Sternum	Nn. supraclavic. ant. — Plex. brachialis	
	Rr. sternales — Nn. intercost. ant. — Nn. dors.	
Articul. sternocostales	Rr. der Nn. intercost. ant. — Nn. dorsales	
Articul. sternoclavicularis	Rr. der Nn. supracl. ant. — Plex. brachialis	
Seitenwand.		
Haut	Nn. cutan. pectorales — Nn. dorsales II—VI	Gl. axillares
M. serratus anticus maj.	N. thoracicus longus — Plexus brachialis	denselben
	Nn. intercostales — Nn. dorsales II—VIII	
M. intercostales	Nn. intercostales — Nn. dorsales I—XI	Gl. intercostales
Mm. infracostales	Rr. der Nn. intercostales I—XI	denselben
M. triangularis sterni	Nn. intercost. ant. — Nn. interc. — Nn. dors. I—VII	Gl. mediastinicae ant.
Brusthöhle.		
Thymus	Rr. des Plexus cardiacus	Gl. mediastinicae ant.
Pericardium	R. cardiac. — N. vag. dext. (II, 744 u. I, 299)	Gl. mediastinicae ant.
		„ „ post.
Herz	Plex. coronarii cordis — Plexus cardiacus	Gl. mediastinicae ant.
Luftröhre	Nn. tracheales inferiores — N. vagus	Gl. tracheales
Bronchi	Nn. tracheales inferiores — N. vagus	Gl. bronchiales
Lungen	Plex. pulmon. ant. — Nn. trach. inf. — N. vagus	Gl. pulmon. u. bronch.
	Plex. pulm. — N. vag. u. Gangl. symp. dors. I—IV	
Speiseröhre	Plex. oesoph. anterior — N. vagus sinister	Gl. mediastinic. post.
	„ „ posterior — „ „ dexter	
	Ganglia dorsalia symp.	
Obere Extremität.		
Schulter.		
Haut	Nn. supraclaviculares medii — Plexus brachialis	Gl. cervic. inf.
M. deltoideus	N. axillaris — „ „	Gl. axillares
	Nn. thoracici anteriores — „ „	
M. coracobrachialis	N. perforans brachii — „ „	denselben
M. quadrigeminus brachii	„ „ „ — „ „	denselben
Schultergelenk	Rr. n. suprascapularis — „ „	denselben
	„ „ axillaris — „ „	

Organe.	Arterien stammen von den	Venen gehen zu den
Schulterblattgegend.		
Haut	A. transversa scapulae — A. subcl. R.suprasp.—A.transv.colli — „ „ A.dors.scap.—A. „ „ — „ „ „ circumfl.scap.—A.subsc.— „ axill.	Vv. transv. colli et scap. — V. subclavia „ subscapularis — V. axillaris Pl. vertebr. dors. — Vv. intercost., azyg.
M. supraspinatus	A. transversa scapulae — A. subcl. R. supraspin. a. transv. colli — „ „	Vv. transversa colli et scap. — V. subcl.
M. infraspinatus	A. transversa scapulae — A. subcl. „ circumfl.scap.—A.subsc.— „ axill.	dens. u. Vv. subscapulares — V. axill.
M. teres minor	A.circumfl.scap.—A.subsc.— A. axill.	Vv. subscapulares — V. axillaris
M. teres major	ders.u.R.thor.dors.—A. „ — „ „	denselben
M. subscapularis	Rr. subscapulares — „ „ — „ „	denselben
Scapula	A. transv. scap. — A. subclav.	Vv. transv. coll. et scap. — V. subclav.
Artic. acromioclavicularis	A.circumfl.scap.—A.subscap.—A.axill.	Vv. circumflex. scap. — V. axill.
Oberarm.		
Haut	Rr. cut. a. thorac. long. — A. axill. „ „ „ subscapularis — „ „ „ „ „ circumfl.br.post.— „ „ „ „ „ brachialis „ „ „ collat. ulnares — „ brach. „ „ „prof.br.u.coll.rad.— „ „	Vv. brachiales u. axillares V. cephalica — V. axillaris „ basilica — „ brach. medialis
M. quadrigeminus brachii	Rr. musculares a. brachialis	Vv. brachiales
M. brachialis internus	dens. u. Aa. collat. ulnar. u. radiales	denselben
M. triceps brachii	A. subscapularis — A. axill. „ prof. brach. u. coll. rad.— „ brach. „ collateralis ulnaris — „ „	Vv. collat. u. prof. brach. — Vv. brach.
Humerus	A. nutrit. magna — A. profunda brachii	V. prof. brach. — V. brach. medial.
Ellenbogen.		
Haut u. Gelenk	*Rete art. cub.*: Aa. coll. rad. u. med.—A.prof. brach. „ „ uln. super. u. inf.—A. brach. A. recurrens radialis — A. radial. „ recurrens ulnaris — „ ulnar. „ rec. inteross.—A.inteross.antibr. dors.—A. inteross. comm.—A.uln.	Vv. cephalica, basilica, mediana „ collat.—Vv.prof.brach.,brach.med. „ recurr.— „ rad., uln., interosseae
Vorderarm.		
Haut	Rr. cutanei a. radialis „ „ „ ulnaris „ „ „ inteross. antibr. dorsal.	V. basilica — V. brachial. medialis „ cephalica — „ axillaris
M. brachioradialis	A. recurrens radialis — A. radialis Rr. musculares — A. radialis	Vv. radialis — Vv. brachiales

Organe.	Nerven stammen von den	Lymphgefässe gehen zu den
Schulterblattgegend.		
Haut	Nn. supraclaviculares post. — Plexus brachialis Rr. posteriores — Nn. dorsales II—VII	Gl. axillares
M. supraspinatus	N. suprascapularis — Plexus brachialis	denselben
M. infraspinatus	demselben	denselben
M. teres minor	N. axillaris — Plexus brachialis	denselben
M. teres major	N. subscapularis medius — „ „	denselben
M. subscapularis	N. subscapularis superior — „ „	denselben
Scapula		
Artic. acromioclavicularis	Rr. n. suprascapularis — „ „	
Oberarm.		
Haut	Nn. cutanei pectorales — Nn. dors. II, III N. cutan. brachii min. u. maj. — Plex. brach. N. cut. brach. post. later. — N. axillar. — Plex. brach. R. cut. brach. post. med. — N. radial. — Plex. brach.	denselben
M. quadrigeminus brachii	N. perforans brachii — Plexus brachialis	denselben
M. brachialis internus	demselben	denselben
M. triceps brachii	Rr. musculares — N. radialis — Plexus brachialis R. collateralis n. radialis — Plexus brachialis	denselben
Humerus	R. n. perforans brachii — „ „ R. n. radialis — „ „	
Ellenbogen.		
Haut	N. cutan. brachii minor — „ „ „ „ antibr. medius — N. radialis — Pl. brach.	Gl. cubit. u. axill.
Ellenbogengelenk	Rr. n. perf. brach. — Plexus brachialis „ „ mediani — „ „ „ „ radialis — „ „ „ „ ulnaris — „ „	denselben
Vorderarm.		
Haut	N. cutaneus brachii major — Plexus brachialis „ perforans brachii — „ „ „ cut. antibr. medius — N. radialis — Pl. brach.	Gl. axillares
M. brachioradialis	Rr. musculares — N. radialis — Plexus brachialis	denselben

Organe.	Arterien stammen von den	Venen gehen zu den
M. anconaeus	A.recurr.inteross.—A.int.dors.—A.uln. Rete articulare cubiti — A. brach.	Vv. ulnaris — Vv. brachiales
Mm. extens. carp. radial., *supin.*	A. recurrens radialis — A. radial. „ recurr.inteross.—A.int.dors.—A.uln. Rr. musculares a. radialis	Vv. radial., inteross. dors. — Vv. brach. V. cephalica — V. axillaris
Mm. extensor. dig. comm., extens. u. abd. long. poll., ext. indic., extens. dig. min., extens. carp. uln.	A.inteross.dors.—A.int.comm.—A.uln. „ „ volar.— „ „ „ — „ „	Vv. inteross. antibr. — Vv. brachial.
Mm.pronat.ter., flex.carp. radial., palm. long., flex. dig. sublim.	A. recurrens ulnaris — A. ulnaris Rr. muscul. a. ulnaris u. radialis A. mediana — A. inteross. volar.	Vv. ulnares — Vv. brachiales „ radiales — „ „
M. flexor dig. profundus	A.inteross.vol.—A.int.comm.—A.uln. A. mediana — A. inteross. volar. Rr. musculares — A. ulnaris	
M. flexor pollic. longus . .	Rr. musculares — A. radialis	
Mm. pronat. quadr., flex. carpi ulnar.	A.intero.vol.antibr.-A.int.com.-A.uln. Rr. musculares a. ulnaris	Vv. inteross. volar. — Vv. brachiales „ ulnares — „ „
Radius u. Ulna	Aa.nutr.radii,uln.—A.intero.antibr.vol. — A. inteross. comm. — A. uln.	Vv. inteross. volar. — Vv. brachiales
Carpus u. Metacarpus.		
Rückenfläche, Haut . .	*Rete carpeum dorsale*: R. dorsalis a. radialis „ „ „ ulnaris Aa. inteross. antibr.—A. ulnar. Aa. inteross. met. dors.—Rete carp.dors. „ dors. poll., indic. rad. — A. radial. A. dors. dig. min. uln. — „ ulnaris	Rete venos. dors. manus — V. basilica — V. cephalica
Handgelenke	Rete carp. dors.—Aa.rad., uln., inteross.	dems. u. Vv. rad., uln., inteross. antibr.
Mm. interossei dorsales . .	Aa. inteross. metac. dors. — Rete carp. dors. u. Aa. inteross. vol.	denselben
Volarfläche, Haut . . .	R. volaris superficialis a. radialis Arc. vol. sublim. — Aa. ulnar. u. rad. Aa. dig. comm. II-IV — Arc. vol. subl. A. vol. dig. min. uln. — A. ulnaris	V. basilica — V. brach. medialis V. cephal. — „ axillaris
M. palmaris brevis	denselben	denselben
Handgelenke	Rete carp.vol.—Aa. rad., uln., intero.vol.	Vv. radial., ulnares, inteross. antibr.
Carpometacarpalgelenke . .		
Mm. abd. poll. brev., flex. poll. brev. u. oppon. pollic.	R. volaris superficialis a. radialis A. digitalis comm. I — A. radialis	V. cephalica — V. axillaris Vv. radiales — V. brach. lateralis

Organe.	Nerven stammen von den	Lymphgefässe gehen zu den
M. anconaeus	R. muscularis — N. radialis	denselben
Mm. extens. carp. radial. supin.	N. radialis profundus — N. radialis	Gl. axillares
Mm. extensor. dig. comm., extens. u. abd. long. poll., ext. indic., extens. dig. min., extens. carp. uln.	demselben u. N. inteross. dors. — N. radialis	denselben
Mm. pronat. ter., flex. carp. radial., palm. long., flex. dig. sublim.	Rr. musculares n. mediani N. interosseus volar. — N. medianus Rr. musculares n. ulnaris	denselben
M. flexor dig. profundus	Rr. musculares n. ulnaris N. inteross. antibr. volaris — N. medianus	
M. flexor pollic. longus . .	„ „ „ „ — „ „	
Mm. pronat. quadr., flex. carpi ulnar.	denselben u. N. inteross. volar. — N. medianus	denselben
Radius u. Ulna	Rr. des R. lig. interossei — N. medianus	
Oberes Radio-ulnargelenk.	R. n. inteross. antibr. volaris — N. medianus	
Unteres Radio-ulnargelenk	R. n. inteross. antibr. volaris — N. medianus R. n. ulnaris profund. — N. ulnaris	
Carpus u. Metacarpus.		
Rückenfläche, Haut . .	N. radialis superficialis — N. radialis N. perforans brachii — Plexus brachialis N. ulnaris dorsalis — N. ulnaris	denselben
Handgelenke	N. ulnaris dorsalis — N. ulnaris „ radialis superficialis — N. radialis	denselben
Mm. interossei dorsales . .	N. ulnaris volaris profundus — N. ulnaris	denselben
Volarfläche, Haut . . .	R. palmaris longus — N. medianus „ „ „ — „ ulnaris Rr. cut. der Nn. dig. com. I—IV — N. medianus „ „ „ „ „ „ V—VI — N. uln. vol. supf.	Gl. cubit. u. axill.
M. palmaris brevis	N. digital. vol. comm. VI — „ „ „ „	denselben
Handgelenke	N. interosseus volaris — N. medianus N. uln. volaris profundus — N. ulnaris	Gl. cubit. u. axill.
Carpometacarpalgelenke . .	Rr. n. inteross. antibrachii dorsalis — N. radial.	
Mm. abd. poll. brev., flex. poll. brev. u. oppon. pollic.	N. digitalis volaris communis I — N. medianus	Gl. axillares

Organe.	Arterien stammen von den	Venen gehen zu den
M. adductor pollicis	A. digital. comm. I — A. radialis Aa. inteross. vol. I. II. — Arc. vol. prof.	Arc. ven. vol. prof. — Vv. rad. u. uln.
M. lumbricales I—III . .	Aa. dig. com. II. III. — Arc. vol. subl.	Arc. ven. vol. subl. — Vv. ulnares
M. lumbricalis IV	A. dig. comm. IV — Arc. vol. subl.	demselben
M. abd., flex. brev., oppon. digiti min.	R. volaris profundus — A. ulnaris	Arc. ven. vol. prof. u. subl.—Vv. uln., rad.
Mm. interossei volares . .	Aa. inteross. volares — Arcus vol. prof.	Arc. ven. vol. prof. — Vv. rad. u. uln.
Erste Fingergelenke		
Zweite „		
Dritte „		
Daumen	Aa. vol. — A. dig. com. I — A. radial. u. Arc. vol. subl. „ dorsales — A. radialis	Rete ven. dors. man. — Vv. ceph. u. basil. Arc. ven. vol. subl. u prof.—Vv. rad. u. uln.
Zeigefinger	A. vol. rad. — A. digit. com. I. — A. rad. „ inteross. vol. I. — „ „ „ „ uln. — „ dig. com. II—Arc. v. subl. „ int. vol. II— „ „ prof. „ dorsalis radialis — A. radialis „ „ uln. — A. int. ds. II — Rete c. dors.	denselben
Mittelfinger	A. vol. rad.—A. dig. c. II—Arc. v. subl. „ int. vol. II— „ „ prof. „ „ uln.— „ dig. c. III— „ „ subl. „ int. vol. III— „ „ prof. „ dors. rad.— „ int. dors. II-Rete c. dors. „ „ uln.— „ int. dors. III- „ „ „	denselben
Ringfinger	A. vol. rad.—A. dig. c. III—Arc. v. subl. „ int. vol. III— „ „ prof. „ „ uln.— „ dig. c. IV— „ „ subl. „ int. vol. IV— „ „ prof. „ dors. rad.— „ int. dors. III-Rete c. dors. „ „ uln.— „ int. dors. IV- „ „ „	denselben — Vv. basilica u. cephalica, Vv. ulnares u. radiales
Kleiner Finger	A. vol. rad.—A. dig. c. IV—Arc. v. subl. „ „ uln.—R. vol. prof. a. ulnaris „ dors. rad. — A. int dors. IV- Rete c. dors. „ „ uln.—R. dorsalis a. ulnaris	denselben
Bauch.		
Diaphragma.	A. pericardiacoph.-A. mam. int.-A. subcl. „ musculophren.— „ „ „ — „ „ Aa. mediast. post. — Aorta thorac. „ phrenic. inf. — „ abdom.	Vv. mammariae int. — V. anonyma „ lumbales adscend. — „ azygos „ phrenicae infer. — „ cava inf.
Vordere Wand. *Haut, Mm. rect., pyram.*	A. epigastr. sup.-A. mamm. int.-A. subcl. „ „ inf. — A. iliaca externa „ „ superficial. — A. cruralis „ circumfl. il. superf. — „ „	Vv. epig. sup.—Vv. mamm. int.—V. anon. „ „ inf. — V. iliaca externa „ „ superf. - „ saph. magn.—V. crur.

Organe.	Nerven stammen von den	Lymphgefässe gehen zu den
M. adductor pollicis	N. ulnaris volaris profundus — N. ulnaris	Gl. axillares
M. lumbricales I—III . .	Nn. digitalis vol. comm. II—IV — N. medianus	denselben
M. lumbricalis IV	N. digitalis communis V — N. uln. vol. superf.	denselben
M. abd., flex. brev., oppon. digiti min.	N. ulnaris volaris profundus — N. ulnaris	denselben
Mm. interossei volares . .	demselben	denselben
Erste Fingergelenke	Nn. inteross. met. dors. — N. int. dors. — N. rad.	
Zweite „	Nn. digit. vol. / Nn. digit. dors. — Nn. uln., med., radial. — Plex. brach.	
Dritte „	Nn. digit. dors. — Nn. uln., rad. — Plex. brach.	
Daumen	N. digit. volaris radialis — N. medianus „ digit. volaris ulnaris — „ „ Nn. digit. dorsal. — Nn. rad. superf. u. perfor. brach.	denselben
Zeigefinger	N. volaris radialis — N. medianus „ „ ulnaris — „ „ Nn. dorsales — N. radialis superficialis	Gl. axillares
Mittelfinger	N. volaris radialis — N. medianus „ „ ulnaris — „ „ „ „ „ — „ „ „ dorsalis radialis — N. radialis superficialis „ „ ulnaris — dems. u. N. ulnar. dorsalis	denselben
Ringfinger	N. volaris radialis — Nn. median. u. uln. vol. superf. „ „ ulnaris — N. ulnar. volar. superficialis „ dorsalis radialis — N. ulnaris dorsalis „ „ ulnaris — „ „ „	Gl. cubit u. axill.
Kleiner Finger	N. volaris radialis — N. ulnar. volar. superficialis „ „ ulnaris — „ „ „ „ „ dorsal. radialis — N. ulnaris dorsalis „ „ ulnaris — „ „ „	
Bauch.		
Diaphragma.	N. phrenicus — Plexus cervicalis Plexus phrenicus — Plexus coeliacus	Gl. mediastinic. post. „ lumbales
Vordere Wand. *Haut, Mm. rect., pyram.*	N. intercostalis anterior — N. dorsal. VII Nn. musculares abdominales — N. dors. VIII—XII N. iliohypogastricus — Plexus lumbalis	Gl. axill., stern., inguin.

Organe.	Arterien stammen von den	Venen gehen zu den
Seitenwand.	A. musculoph.—A. mam. int.—A. subcl.	Vv. musculoph.-Vv. mamm. int.-V. anon.
Haut, Mm. obliq. abd. ext. u. int., transv. abd.	Aa. intercost. post. VI-XI—Aort. thorac.	„ intercost. post. — V. azygos
	Rr. ant. — Aa. lumbal. — Aort. abdom.	„ lumb. transv. u. adsc.-V. az., V. cav. inf.
	A. iliolumbalis — A. hypogastr.	„ iliolumbal. — „ hypogastr.
	„ epigast. inf. u. superf.— „ iliaca ext.	„ epigastr. inf. — „ iliac. ext.
	„ circumfl. ilium prof. — „ „ „	„ circumfl. il. prof. — „ „ „
M. quadratus lumborum	Rr. ant. — Aa. lumb. — Aort. abdom.	Vv. lumb. transv. u. adsc. — Vv. azyg. u. cava inf.
	A. iliolumbalis — A. hypogastr.	
Lendengegend.		
Haut	Rr. post. — Aa. lumb. — Aort. abdom.	denselben
Mm. sacrospin. multif. etc.	denselben	denselben (Plex. vertebr. lumb.)
Kreuzgegend	Rr post.—Aa. sacr. lat.—A. hypogastr.	Plex. sacral. ant. — V. hypogastrica
	„ „ a. sacral. med.—Aorta abdom.	V. lumb. adscend. — V. azygos
Regio anoperinaealis	Aa. haemorrh. ext.-A. pud. int.-A. hypog.	
Haut, Mm. cocc., sphinct., levat. ani, transv. perin.	A. perin. — A. pud. int. — A. hypog.	V. pudenda int. — V. hypogastrica
	Rr. a. pen.— „ „ „ — „ „	Plex. haemorrhoid. — „ „
	A. haemorrh. med. — A. hypogastr.	
Verdauungs-organe.		
Magen	A. coron. ventr. sin. — A. coeliaca	V. coron. ventr. — V. portarum
	„ „ „ dextr. — „ hepatica	„ gast.-epipl. dext.—V. mes.—V. port.
	„ gastro-ep. dext. - A. gastrod. - A. hep.	„ „ sin. —V. lien.— „ „
	„ gastro-epipl. sin. — A. lienalis	„ gastric. breves — „ „ — „ „
	Aa. gastricae breves — „ „	
Omentum gastrohepaticum	A. coron. ventr. sin. — A. coeliaca	V. coron. ventr. sup. — V. port.
	„ hepatica — „ „	
Om. gastrocol. u. majus	A. gastro-ep. dext. u. sin. — A. hep., lien.	Vv. gast.-epipl.—V. mes. magn.—V. port.
Duodenum	A. pancr. duod. sup.—A. gastrod.—A. hep.	Vv. duoden.—V. mesent. magn.—V. port.
	„ pancreaticoduod. inf. — A. mes. sup.	
Jejunum	Aa. jejunales — A. mesent. sup.	Vv. jejun. —V. mes. magn.—V. port.
Ileum	Aa. ileae — „ „ „	Vv. ileae — „ „ „ — „ „
	A. ileocolica — „ „ „	V. ileocolica — „ „ „ — „ „
Coecum, Colon adscendens	A. ileocolica — „ „ „	V. ileocolica — „ „ „ — „ „
	„ colica dextra — „ „ „	„ colica dext.— „ „ „ — „ „
Colon transversum	A. colica media — „ „ „	„ colica med.— „ „ „ — „ „
Colon descendens	A. colica sinistra — A. mesent. inf.	„ colic. sinist.— „ „ parv. — „ „
Rectum	A. haemorrh. int. — „ „ „	V. haem. int.— „ „ „ — „ „
	„ „ media — A. hypogastr.	Plex. haemorrh. — V. hypogastrica
Leber	A. hepatica — A. coeliaca (Vena portarum, accessor. Pfortadern)	Vv. hepaticae — V. cava inf. (Accessorische Lebervenen)
Milz	A. lienalis — A. coeliaca	V. lienalis — V. portarum
Pancreas	A. pancreaticod. sup.-A. gastrod.-A. hep.	Vv. pancr. — Vv. mes. u. lien. —V. port.
	„ pancreaticoduoden. inf.—A. mes. sup.	
	Rr. pancreatici — A. lienalis	

Organe.	Nerven stammen von den	Lymphgefässe gehen zu den
Seitenwand. *Haut, Mm. obliq. abd. ext. u. int., transv. abd.*	Nn. cut. pect. u. interc. ant. — Nn. dors. VI, VII „ cutan. abdom. — Nn. dors. VIII—XII „ musc. abdom. — „ „ VIII—XII N. iliohypogastricus — Plexus lumbalis	Gl. axill., interc., inguin.
M. quadratus lumborum	Rr. musculares — Plexus lumbalis	Gl. lumbales
Lendengegend.		
Haut	Rr. post. der Nn. dors. XI, XII u. lumb. I—IV	Gl. axill., inguinales
Mm. sacrospin. multif. etc.	„ „ „ „ „ „ „ „ „ I—V	Gl. lumbales
Kreuzgegend.	Pl. sacr. post. — R. post. n. lumb. V u. d. Nn. sacr. I—IV	Gl. sacrales
Regio anoperinaealis *Haut, Mm. cocc., sphinct., levat. ani, transv. perin.*	Nn. anococcygei — Plexus coccygeus Nn. haemorrh. med. u. inf. — Plexus pudendalis „ perinaei — N. pudendus — „ „	Gl. sacr., hypogastricae
Verdauungs-organe.		
Magen	Plexus gastricus anterior — N. vagus sinister „ „ posterior — „ „ dexter „ coronar. ventric. super. — Plexus coeliacus „ „ inf. — Pl. hep., lien. — Pl. coel.	Gl. coeliacae
Omentum gastrohepaticum	Plexus coron. ventric. super. — Plexus coeliacus	Gl. coeliacae
Om. gastrocol. u. majus	Pl. cor. ventr. inf. — Pl. hep., lien. — Pl. coel.	denselben
Duodenum	Plexus hepaticus — Plexus coeliacus „ mesentericus superior	Gl. coel. u. intest.
Jejunum	Plexus mesentericus superior	Gl. intestinales
Ileum	demselben	denselben
Coecum, Colon adscendens	demselben	Gl. mesocol., intest.
Colon transversum	demselben	denselben
Colon descendens	Plexus mesentericus inferior	Gl. mesocol., lumb.
Rectum	Plexus haemorrh. superior — Pl. mesent. inferior Nn. haem. med. — Pl. hypog. inf. u. pudendalis	Gl. lumbales „ hypogastricae
Leber	Plexus hepaticus — Plexus coeliacus	Gl. coeliacae „ mediast. ant.
Milz	Plexus lienalis — Plexus coeliacus	Gl. coeliacae
Pancreas	Plexus hepat., lienal., mesent. superior	denselben

Organe.	Arterien stammen von den	Venen gehen zu den
Harnorgane.		
Niere	A. renalis — Aorta desc. abdominalis	V. renalis — V. cava inferior
Harnblase	A. vesic. sup. — A. umbil. — A. hypog.	Plexus vesicalis — V. hypogastrica
	„ „ inferior — „ „	„ pudend. — „ „
	(A. vesicovag. — A. uterin. — „ „)	
Harnröhre, männliche . . .	R. bulbocavern. — A. penis — A. pud. int.	V. pudenda int. — V. hypogastrica
	A. bulbo-urethr. — „ „ — „ „ „	
	„ dors. penis — „ „ — „ „ „	Plexus pudendal. — „ „
„ *weibliche* . . .	A. vesicovagin. — A. uterin. — A. hypog.	denselben
	„ clitoridis — A. pud. int. — „ „	
Nebenniere.	Aa. suprar. — A. phren. inf., ren., Ao. abd.	Vv. suprarenales — V. cava inferior
Geschlechtsorgane.		
Männliche Geschlechtsorgane.		
Hoden, Nebenhod., Vas def.	A. spermat. int. — Aorta desc. abdom.	Vv. spermat. int. — V. cava inf.
	„ „ ext. — A. epig. inf. — A. il. ext.	„ „ ext. — „ iliac. ext.
	„ deferent. — A. vesic. inf. — A. hypog.	
M. crem. ext., Tun. vag. com.	A. sperm. ext. — A. epig. inf. — A. iliac. ext	Vv. spermat. ext. — V. iliac. ext.
M. cremaster internus . . .	„ „ „ — „ „ „ — „ „ „	„ „ „ — „ „ „
Scrotum	Aa. scrot. ant. — Vv. pud. ext. — A. crur.	Vv. pudendae ext. — V. saphen. magn.
	„ „ post. — A. perin. — A. pud. int.	V. pudenda int. — V. hypogastr.
Penis, Haut	Aa. pudend. ext. — A. cruralis	Vv. subcutan. penis — denselben
	A. dors. penis — A. penis — A. pud. int.	
Corpus cavern. penis . . .	A. prof. penis — A. penis — A. pud. int.	Vv. prof. penis — Plex. pud. u. V. pud. int.
	Rr. cavern. a. dors. pen. — „ — „ „ „	V. dors. med. pen. — Plex. pud. — V. hypog.
Bulbus urethrae	A. bulbo-urethr. — A. pen. — A. pud. int.	Vv. bulbo-urethral. — V. pudend. int.
	R. bulbocavern. — „ „ — „ „ „	
Glans penis	A. dors. penis — „ „ — „ „ „	V. dorsal. penis — Plex. pud. — V. hypog.
	R. bulbocavern. — A. pen. — A. pud. int.	
Prostata	A. haemorrh. med. — A. hypogastr.	Rr. des Plexus pudendalis
	Rr. a. penis — A. pud. int. — A. hypog.	
Vesiculae seminales	A. haemorrh. med. — A. hypog.	denselben
M. bulbocavernosus	A. perin. u. A. penis — A. pudend. int.	V. pudenda int. — V. hypogastrica
M. ischiocavernosus	denselben	denselben
Weibliche Geschlechtsorgane.		
Ovarium, Tuba Falloppiae	A. spermat. int. — Aorta desc. abdom.	Vv. spermaticae int. — V. cava inf.
	A. uterina — A. hypogastrica	Plexus uterinus — V. hypogastr.
Uterus	A. uterina — A. hypogastrica	Plexus uterinus — V. hypogastr.
	„ spermat. int. — Aorta desc. abdom.	Vv. spermat. int — V. cava inf.
	„ „ ext. — A. epig. inf. — A. il. ext.	
Vagina	A. vesicovagin. — A. uterin. — A. hypog.	Plex. vagin. et uterin. — V. hypogast.
	„ perinaei — A. pud. int. — „ „	

Organe.	Nerven stammen von den	Lymphgefässe gehen zu den
Harnorgane.		
Niere	Plexus renalis	Gl. lumbales
Harnblase	Nn. vesic. sup. — Plex. hypogastricus inferior „ „ inf. — dems. u. Plexus pudendalis	Gl. hypogastricae
Harnröhre, männliche	N. pudendus — Plexus pudendalis Plex. prostaticus — Plexus hypogastricus inferior Rr. plexus hypogastrici infer.	Gl. hypogastricae
„ *weibliche*	denselben	
Nebenniere.	Plex. suprarenalis — Plexus coeliacus, renalis	Gl. lumbales
Geschlechtsorgane.		
Männliche Geschlechtsorgane.		
Hoden, Nebenhod., Vas def.	Plex. spermaticus internus N. spermaticus externus — Plexus lumbalis	Gl. lumbales
M. crem. ext., Tun. vag. com.	N. spermaticus externus — Plexus lumbalis	Gl. inguinales
M. cremaster internus	Plexus spermaticus internus	denselben
Scrotum	Nn. scrot. ant. — N. ilio-inguin. — Pl. lumbalis „ „ post. — „ perinaei — „ pudend.	denselben u. Gl. hypogastricae
Penis, Haut	N. dors. penis — N. pudendus — „ „	Gl. inguinales
Corp. cavern. penis	Plex. cavern. penis — Plex. hypogastricus infer. Rr. cavernosi n. dorsalis penis — N. pudendus	Gl. hypogastricae
Bulbus urethrae	N. perinaei — N. pudendus	denselben
Glans penis	N. dors. penis — N. pudend. — Pl. pudendalis Plex. cavernos. penis — Pl. hypogastric. inferior	Gl. inguinales
Prostata	Nn. vesicales inferiores — Plexus pudendalis „ „ „ — „ vesic. — Plex. hyp. inf.	Gl. hypogastricae
Vesiculae seminales	denselben	denselben
M. bulbocavernosus	N. perinaei — N. pudendus — Pl. pudendalis	Gl. hypogastricae
M. ischiocavernosus	N. dorsalis penis — „ „ — „ „	denselben
Weibliche Geschlechtsorgane.		
Ovarium, Tuba Falloppiae	Plexus spermaticus internus	Gl. lumbales
Uterus	Plex. uterin. — Pl. hypog. sup. u. inf., Pl. pudend. „ spermaticus internus	Gl. hypogastricae „ lumbales
Vagina	Plex. vesicalis — Pl. hypogastricus inferior Nn. vaginales — Plexus pudendalis N. perinaei — N. pudendus — Plex. pudendalis	Gl. hypogastricae

Organe.	Arterien stammen von den	Venen gehen zu den
Labia majora	Aa. labial. ant. — A. pud. ext. — A. crur. „ „ post. — A. perin. — A. pud. int.	Vv. pud. ext. — V. saphen. mag. — V. crur. „ „ int. — V. hypogastrica
Labia minora	„ „ „ — „ „ — „ „ „ A. clitoridis — A. pudenda interna	„ - „ — „ „ Plex. pudendus — V. hypogastrica V. pudenda int. — „ „
Clitoris	A. clitoridis — „ „ „	denselben
Mm. ischiocav., constr. pud.	„ perinaei — „ „ „	denselben
Untere Extremität.		
Hüfte und Gesäss.		
Haut	Rr. post. a. lumb. IV, V — Aorta abdom. u. A. sacr. med. Rr. cutan. a. gluteae — A. hypogast. „ „ „ ischiadic. — „ „ „ „ circumfl. il. prof. — „ iliaca ext. A. pudend. int. — A. hypogast.	Vv. lumbal. — V. azygos, V. cava inf. Vv. glut., ischiad. — V. hypogastr. „ circumfl. il. prof. — „ iliac. ext.
M. gluteus maximus	A. ischiadica — „ „ „ glutea — „ „ Aa. circumflexae fem. — „ prof. fem.	Vv. glut. u. ischiad. — V. hypogastr. „ circumfl. fem. — „ prof. fem.
Mm. glut. medius, min. tens. fasc. lat.	A. glutea — A. hypogast. „ ischiadica — „ „ Aa. circumflexae fem. — „ prof. fem.	denselben
Mm. gemelli, quadratus femoris	denselben und A. obturatoria — A. hypogastrica „ perforans I — „ profunda fem.	denselben
M. pyriformis	A. glutea — A. hypogastr. A. ischiadica — „ „ A. pudend. int. — „ „	denselben
Mm. psoas maj. u. min., iliac.	Aa. lumbales — Aort. desc. abd. A. iliolumbalis — A. hypogastrica „ circumfl. il. prof. — „ iliaca externa „ „ fem. post. — „ profunda fem.	Vv. lumbales — V. azyg., V. cava inf. „ iliolumb. — „ hypogastrica „ circumfl. ilium prof. — V. iliac. ext. „ circumf. fem. post. — „ prof. fem.
Os ilium	A. iliolumbalis — A. hypogastrica „ glutea — „ „	Vv. iliolumb. — V. hypogastrica „ gluteae — „ „
Articulatio sacro-iliaca	Rr. der Aa. sacrales laterales „ „ „ „ „	Vv. sacrales laterales „ „ „
Lig. sacrotuberosum	Rr. a. pudendae internae „ „ „ „	Vv. ischiadicae — V. hypogastrica „ „ — „ „
Lig. sacrospinosum	„ „ ischiadicae	
Mm. obturatorii	A. obturatoria — A. hypogastr. A. circumfl. fem. post. — „ prof. fem. A. ischiadica — „ hypogastr. „ pudend. int. — „ „	Vv. obturat. — V. hypog., V. iliac. ext. „ circumfl. fem. — V. prof. fem. „ ischiad. u. pud. int. — V. hypog.
Os ischii, pubis	denselben	denselben

Organe.	Nerven stammen von den	Lymphgefässe gehen zu den
Labia majora	Nn. lab. ant. — N. ilio-inguin. — Plex. lumbalis „ sperm. ext. — „ „ „ lab. post. — N. perinaei — N. pudendus	Gl. inguinales „ hypogastricae
Labia minora	„ „ „ — „ „ — „ „ N. dorsalis clitoridis — N. pudendus — Pl. pudend.	denselben
Clitoris	„ „ „ — „ „ — „ „ „ „ perinaei — „ „ — „ „	denselben
Mm. ischiocav., constr. pud.	N. dorsalis clitoridis — N. pudendus — „ „	denselben
Untere Extremität.		
Hüfte und Gesäss.		
Haut	N. iliohypogastricus — Plexus lumbalis Nn. cut. clun. sup. — R. post. n. lumb. I—III „ „ „ med. — „ „ „ sacr. I—IV Nn. cut. clun. inf. — N. cut. fem. post. — Plex. ischiad.	Gl. inguinales „ hypogastricae
M. gluteus maximus	N. gluteus inferior — Plexus ischiadicus N. cutan. fem. poster. — „ „	denselben
Mm. glut. medius, min. *tens. fasc. lat.*	N. gluteus superior — Plexus ischiadicus	denselben
Mm. gemelli, quadratus *femoris*	N. ischiadicus — Plexus ischiadicus	Gl. hypogastricae
M. pyriformis	Rr. musculares — Nn. sacrales N. gluteus superior — Plexus ischiadicus	denselben
Mm. psoas maj. u. min., iliac.	Rr. musculares plexus lumbalis N. cruralis — Plexus lumbalis	Gl. lumbales „ hypogastricae „ inguinales
Os ilium		Gl. lumbales
Articulatio sacro-iliaca	Ramuli der Nn. sacrales I—III	denselben
Lig. sacrotuberosum	Ramuli n. sacralis III	
Lig. sacrospinosum	Ramuli n. sacralis III	
Mm. obturatorii	N. obturatorius — Plexus lumbalis „ ischiadicus — Plexus ischiadicus	Gl. hypogastricae

Organe.	Arterien stammen von den	Venen gehen zu den
Hüftgelenk	Rr. a. gluteae Rr. a. ischiadicae — A. hypogastr. A. acetabuli — A. obtur. — A. „ Aa. circumflexae fem. — A. prof. fem.	Vv. obturatoriae — V. hypogastr. „ circumfl. fem. — „ prof. fem.
Oberschenkel.		
Haut	Rr. inguinal. u. cutanei — A. cruralis A. epigastr. superficial. — „ „ R. desc. a. circfl. fem. ant. — A. prof. fem. Rr. cut. a. ischiadicae —. „ hypogast. „ „ der Aa. perf. I-III — „ prof. fem. „ „ a. popliteae	V. saphena magna — V. cruralis Vv. ischiadicae — „ hypogastr. V. saphena parva — „ poplitea
Mm. rectus, crural., vast. lateralis, sartorius	Rr. musc. a. cruralis u. popliteae R. desc. a. circfl. fem. ant. — A. prof. fem. Rr. musc. a. profundae femoris	Vv. crural., poplitea, profunda femor.
Mm. vast. medial., sartor.	Rr. musc. der Aa. crur., prof. fem., poplit. R. musculo-articularis — A. crural. Rr. a. artic. genu superf. — „ „	denselben
M. pectineus	A. circumfl. fem. post. — A. prof. fem. „ obturatoria — „ hypogastr.	Vv. circumfl. fem. post. — V. prof. fem. „ obturatoriae — „ hypogastr.
M. gracilis	dens. u. Rr. musc. der Aa. crur. u. poplit.	dens. u. V. saph. magna u. cruralis
Mm. adduct. long. u. brev.	Rr. musculares a. cruralis A. circfl. fem. post. u. Aa. perf. - A. prof. fem. „ obturatoria — A. hypogastrica	V. profunda femoris. — V. cruralis Vv. obturat. — V. hypog. u. iliac. ext.
M. adductor magnus	Aa. perforantes — A. profunda femoris A. circumfl. fem. post. — A. prof. fem.	Vv. perforantes — V. prof. femoris
M. adductor minimus	A. circumfl. fem. post. — A. prof. fem. A. perforans I — A. prof. femoris	Vv. circumfl. fem. post. — „ „ „ Vv. perforant. I — „ „ „
Mm. semitend., semimem-, branosus, biceps femoris	Aa. perforantes — A. prof. femoris A. ischiadica — „ hypogastrica Rr. musculares a. popliteae	Vv. perforantes — V. profunda fem. „ ischiadicae — „ hypogastrica V. poplitea
Femur	A. nutrit. fem. sup. — A. perf. I — A. prof. f. „ „ „ magna — „ „ III — „ „ „	V. profunda femoris
Knie und Haut.	*Rete articul. genu*: A. art. genu supr. — A. cruralis R. musculo-artic. — „ „ Aa. art. genu sup. — „ poplit. „ „ „ inf. — „ „ „ recurrent. tib. — „ tib. ant. A. art. genu med. — „ poplit. R. fibular. super. — „ tib. post.	V. saphena magna — V. cruralis „ „ parva — „ poplitea Vv. articulares genu — „ „
Unterschenkel.		
Haut	Rr. cutanei a. tibialis anterioris „ „ „ peron. — A. tib. posterior Aa. sural. superf. — „ poplitea	V. saphena magna — V. cruralis „ „ parva — „ poplitea

Organe.	Nerven stammen von den	Lymphgefässe gehen zu den
Hüftgelenk	R. posterior n. obturatorii — Plexus lumbalis Rr. musculares n. cruralis — „ „ Rr. n. glutei infer. — Plexus ischiadicus Rr. n. ischiadici — „ „	Gl. hypogastricae
Oberschenkel.		
Haut	N. cutaneus femoris lateralis — Plexus lumbalis „ lumbo-inguinalis — „ „ Ramus n. spermatici ext. — „ „ N. cutaneus femoris anterior — N. cruralis „ „ „ medialis — Nn. crur. u. obtur. „ perinaei — N. pudendus — Plex. pudendalis „ cutan. femoris posterior — Plexus ischiadicus	Gl. inguinales „ hypogastricae
Mm. rectus, crural., vast. lateralis, sartorius	Rr. musculares n. cruralis — Plexus lumbalis	Gl. inguinales
Mm. vast. medial., sartor.	denselben	denselben
M. pectineus	Rr. musculares n. cruralis — Plexus lumbalis „ „ „ obturatorii — „ „	denselben
M. gracilis	R. anterior n. obturatorii — Plex. lumbalis	denselben
Mm. adduct. long. u. brev.	demselben	denselben
M. adductor magnus	R. posterior n. obturatorii — Plexus lumbalis Rr. musculares n. ischiadici — „ ischiadicus	denselben
M. adductor minimus	R. posterior n. obturatorii — „ lumbalis	denselben
Mm. semitend., semimembranosus, biceps femoris	Rr. musculares n. ischiadici — Plex. ischiadicus	Gl. inguinales Gl. hypogastricae
Femur	Ramuli n. cruralis — N. lumbalis III „ r. musc. n. cruralis — Plexus lumbalis Ramulus n. ischiadici — Plexus ischiadicus Ramuli n. peronaei — N. ischiadicus	
Knie und Haut.	Nn. cutanei femoris — s. oben (Oberschenkel) Rr. musculares m. vasti medialis — N. cruralis N. saphenus — N. cruralis — Plexus lumbalis N. peronaeus — N. ischiadicus — Plex. ischiadicus N. „ prof. — N. peronaeus — Plex. ischiadicus N. tibialis — „ ischiadic. — „ „	Gl. poplit., inguin.
Unterschenkel.		
Haut	Nn. cut. crur. ant., mediales u. post. medialis N. saphenus — N. cruralis — Plexus lumbalis Nn. cutan. cruris post. medius u. lat. — N. peronaeus N. suralis — Nn. tibialis u. peronaeus	Gl. inguinales

Organe.	Arterien stammen von den	Venen gehen zu den
Mm. tib. ant., extens. halluc. long. u. extens. digit. long.	A. tibial. rec. u. Rr. musc. — A. tib. ant.	Vv. tibiales anteriores — V. poplitea
Mm. peronaei long. u. brev.	A. peronaea commun. — A. tibial. post. R. fibularis superior — „ „ „	Vv. peronaeae — V. poplitea
Mm. gastrocnemii, soleus	Aa. surales profund. — A. poplitea Rr. musc. der Aa. tibial. post. u. peron.	Vv. tibial. post. u. peron. — V. poplit.
Mm. plantaris, popliteus	Aa. articulares genu — A. poplitea	Vv. articulares genu — „ „ denselben
Mm. tib. post., flex. halluc. long. u. flex. digit. long.	Rr. musc. a. tibialis poster. „ „ a. peron. comm. u. per. post.	
Tibia	A. nutrit. tibiae magna — A. tibial. post.	Vv. tibiales posteriores — V. poplit.
Fibula	A. nutr. fibulae — A. peronaea comm.	„ peronaeae — „ „
Erstes Fussgelenk und Haut daselbst	Aa. malleolares ant. — A. tibial. ant. A. peronaea anter. — „ peron. com. Aa. malleolar. post. — „ tibial. post. A. peronaea post. — „ peron. com. Aa. tarseae lat. u. med. — „ dors. pedis	Vv. malleolares — Vv. tib. ant., tib. post. u. peron.
Fuss		
Ferse	Rr. calcanei lat. — A. peron. post. „ „ med. — „ tibial. post.	Vv. peron. u. tibial. post. — V. poplitea
Fussrücken, Haut	Aa. tars. med. — A. dors. ped. — A. tib. ant. A. tars. lat. — „ „ „ — „ „ „ „ metatars. — „ „ „ — „ „ „ Aa. inteross. dorsal. — A. dorsal. ped. u. Arc. dors. ped.	Rete dorsale pedis — V. saphen. magna — „ „ „
Mm. extens. digit. u. halluc. brev., inteross. dors. I	denselben	demselben u. Vv. tibial. anteriores
Mm. inteross. dors. II—IV	denselben	demselben
Fusssohle, Haut	A. superf. ped. medial. — A. plant. med. Ra. cutan. a. plant. med. u. lateral.	V. saphena magna — V. cruralis „ „ parva — „ poplitea Vv. plant. lat. u. med. — Vv. tib. post.
Mm. abduct. halluc. u. flex. halluc. brev.	A. plantaris med. — A. tibialis post.	Vv. plant. med. — Vv. tibial. poster.
Mm. flex. dig. brev., quadr. plantae, lumbricales	A. plantaris med. — A. tib. post. „ „ lat. — „ „ „	Vv. plant. med. — Vv. tibial. poster. „ „ lat. — „ „ „
M. abduct. digit. minim.	A. plantaris lat. — A. tibial. post.	Vv. plant. lat. — Vv. tibial. poster.

Organe.	Nerven stammen von den	Lymphgefässe gehen zu den
Mm. tib. ant., extens. halluc. long. u. extens. digit. long.	N. peron. profund. — N. peron. — N. ischiadicus	Gl. inguinales
Mm. peronaei long. u. brev.	N. peron. superfic. — N. peron. — N. ischiadicus	denselben
Mm. gastrocnemii, soleus	Rr. musculares n. tibialis — N. ischiadicus	denselben
Mm. plantaris, popliteus	denselben	denselben
Mm. tib. post., flex. halluc. long. u. flex. digit. long.	denselben	denselben
Tibia	R. musc. m. poplitei — N. tibialis — N. ischiadicus	
Fibula	Rr. musculares — N. tibialis — N. ischiadicus	
Erstes Fussgelenk und Haut daselbst	N. saphenus — N. cruralis	denselben
	„ suralis — Nn. tibialis u. peronaeus	
	„ peronaeus superficialis — N. peronaeus	
	„ „ profundus — „ „	
	„ tibialis (s. II, 744)	
	„ lig. interossei cruris — N. tibialis	
Fuss		
Ferse	N. suralis — Nn. tibialis u. peronaeus	denselben
	Rr. cutanei plantares — N. tibialis	
Articul. tibiofibularis sup.	R. n. peron. prof. — N. peronaeus — N. ischiadicus	
	R. musc. m. popl. — N. tibialis — „ „	
„ „ *inf.*	N. lig. inteross. crur. — N. tibial. — N. ischiad.	
Fussrücken, Haut	N. saphenus — N. cruralis	denselben
	„ cut. dors. ped. medialis — N. peron. superficialis	
	„ „ „ „ medius — „ „ „	
	„ „ „ „ lateralis — „ suralis	
Mm. extens. digit. u. halluc. brev., inteross. dors. I	N. peronaeus profundus — N. peronaeus	denselben
Mm. inteross. dors. II—IV	R. profund. n. plantar. lat. — N. tibialis	denselben
Articul. oss. tarsi	Rr. n. suralis — Nn. peronaeus u. tibialis	
	„ „ tibialis — N. ischiadicus	
	„ „ lig. interossei cruris — N. tibialis	
	„ „ peron. prof. — N. peron. — N. ischiadicus	
	„ „ plant. med. — N. tibial. — N. ischiadicus	
	Nn. inteross. met. dors. — N. peron. profundus	
Fusssohle, Haut	Rr. cut. u. Nn. dig. plant. — N. plant. med. u. R. superf. n. plant. lat.	denselben
Mm. abduct. halluc. u. flex. halluc. brev.	N. plantaris medialis — N. tibialis	denselben
Mm. flex. dig. brev., quadr. plantae, lumbricales	N. plantaris lateralis — „ „	denselben
	R. superf. n. plantaris lateralis — N. tibialis	
M. abduct. digit. minim.	N. plantaris lateralis — N. tibialis	denselben

Organe.	Arterien stammen von den	Venen gehen zu den
Cap. obliq. u. transv. m. adduct. hall., Mm. interossei plant., flex. dig. min. brev., opponens dig. minimi	Aa. interosseae plant. — Arc. plantaris Arcus plantaris — A. plant. lat. u. R. plant. prof. a. dorsal. ped.	Vv. plant. lat. — Vv. tibial. poster. Vv. dorsal. pedis — Vv. tib. ant.
Erste Zehe	A. plant. tib. halluc. — A. plant. med. „ „ fibul. „ — A. inteross. pl. I — Arc. plantaris Aa. dorsal. — A. inteross. dorsal. — A. dors. ped.	Rete ven. dors. pedis — Vv. saphenae Vv. plantar. med. u. lat. — „ tib. post. „ dorsales pedis — „ „ ant.
Zweite Zehe	Aa. plant. — Aa. inteross. plant. I, II — Arc. plantaris A. dors. tibial. — A. inteross. dors. I — A. dors. pedis A. dors. fibul. — A. inteross. dors. II — Arc. dors. pedis	denselben
Dritte Zehe	Aa. plant. — Aa. inteross. plant. II, III — Arc. plantaris Aa. dors. — Aa. inteross. dors. II, III — Arc. dors. pedis	denselben
Vierte Zehe	Aa. plant. — Aa. inteross. plant. IV — Arc. plantaris Aa. dors. — Aa. inteross. dors. III, IV — Arc. dors. pedis	denselben
Kleine Zehe	A. plant. tibial. — A. inteross. plant. IV — Arc. plantaris A. plant. fibul. — A. plantar. lateral. — A. tib. post. „ dors. tibial. — A. inteross. dors. IV — Arc. dors. pedis „ dors. fibul. — A. metat. — A. dors. ped.	denselben

Organe.	Nerven stammen von den	Lymphgefässe gehen zu den
Cap. obliq. u. transv. m. adduct. hall., Mm. interossei plant., flex. dig. min. brev., opponens dig. minimi	R. profundus n. plantaris lateralis	Gl. inguinales
Tarsometatarsalgelenke . .	Nn. inteross. met. dors. — N. peronaeus profundus	denselben
Zehengelenke	„ „ „ „ — „ „ „	denselben
Erste Zehe	Nn. plantares — N. plant. med. — N. tibialis N. dors. tibial. — Nn. peron. superf. u. saphenus „ „ fibul. — „ peronaeus profundus	denselben
Zweite Zehe	Nn. plantares — N. plant. med. — N. tibialis N. dorsalis tibialis — N. peronaeus profundus „ „ fibularis — „ „ superficialis	denselben
Dritte Zehe	Nn. plantares — N. plant. med. — N. tibialis „ dorsales — „ peronaeus superficialis	denselben
Vierte Zehe	N. plant. tibial. — N. plant. med. — N. tibialis „ „ fibul. — „ „ lat. — „ „ „ dors. tibial. — „ peronaeus superficialis „ „ fibul. — „ suralis — Nn. tib. u. per.	denselben
Kleine Zehe	Nn. plantares — N. plant. lat. — N. tibialis „ dorsales — N. suralis — Nn. tib. u. peron.	denselben

Alphabetische Tabelle

der

Muskeln und ihrer zugehörigen Nerven.

Die Zahlen bezeichnen die Seiten des IIten Bandes, auf welchen Genaueres zu finden ist.

M. abductor digiti minimi manus	235	N. ulnaris profundus — N. ulnaris — Plexus brachialis 894
„ *abductor digiti minimi pedis*	290	N. plantaris lateralis — N. tibialis — N. isch. — Pl. isch. 913
„ *abductor hallucis*	289	N. plantaris medialis — N. tibialis — N. isch. — Pl. isch. 913
„ *abductor indicis*	238	N. ulnaris volaris profundus — N. ulnar. volaris — N. ulnaris 894
„ *abductor pollicis brevis*	235	N. digitalis communis I — N. medianus — Plex. brach. 891
„ *abductor pollicis longus*	228	N. inteross. antibrachii dors. — N. radial. prof. — N. radialis 895
„ *adductor femoris brevis*	273	R. anterior — N. obturatorius — Plexus lumbalis . . . 903
„ *adductor femoris longus*	273	R. anterior — N. obturatorius — Plexus lumbalis . . . 903
„ *adductor femoris magnus*	274	R. posterior — N. obturatorius — Plexus lumbalis . . . 903 Rr. musculares — N. ischiadicus — Plexus ischiadicus . 909
„ *adductor femoris minimus*	273	R. posterior — N. obturatorius — Plexus lumbalis . . . 903
„ *adductor hallucis*	289	R. profundus — N. plantaris medialis — N. tibialis . . 819
„ *adductor pollicis*	235	N. ulnaris profundus — N. ulnaris — Plexus brachialis 894
„ *anconaeus*	227	R. muscularis — N. radialis — Plexus brachialis . . . 895
„ *anconaeus lateralis*	224	Rr. musculares — N. radialis — Plexus brachialis . . . 894
„ *anconaeus longus*	224	Rr. musculares — N. radialis — Plexus brachialis . . . 894
„ *anconaeus medialis*	224	Rr. musculares — N. radialis — Plexus brachialis . . . 895 R. collateralis ulnaris — N. radialis — Plexus brachialis 894
„ *anconaeus quartus*	227	R. muscularis — N. radialis — Plexus brachialis . . . 895
„ *antitragicus*	313	N. auricularis posterior profundus — N. facialis 853
„ *ary-epiglotticus*	420	N. laryngeus inferior — N. recurrens — N. vagus . . . 868
„ *arytaenoideus*	421	N. laryngeus inferior — N. recurrens — N. vagus . . . 868
„ *arytaenoideus obliquus*	421	N. laryngeus inferior — N. recurrens — N. vagus . . . 868
„ *arytaenoideus transversus*	421	N. laryngeus inferior — N. recurrens — N. vagus . . . 868
„ *auricularis anticus*	171	Nn. faciales temporales — N. facialis 854
„ *auriculares postici*	172	N. auricularis posterior profundus — N. facialis 853
„ *auricularis superior*	171	Nn. faciales temporales — N. facialis 854
„ *basioglossus*	398	Rr. linguales — N. hypoglossus 873
„ *biceps brachii*	221	Rr. musculares — N. perfor. brachii — Plexus brachialis 889
„ *biceps femoris*	276	Rr. musculares — N. ischiadicus — Plexus ischiadicus . 909 Rr. musculares — N. peronaeus — N. ischiadicus . . . 910
„ *biventer cervicis*	199	Rr. posteriores — Nn. cervicales I—VIII 878
„ *brachialis internus*	223	Rr. musculares — N. perforans brachii — Plex. brachialis 889 Rr. musculares — N. radialis — Plexus brachialis . . . 895
„ *brachioradialis*	225	Rr. musculares — N. radialis — Plexus brachialis . . . 895
„ *buccinator*	170	Nn. buccales — N. facialis . . . . . 855 Nn. subcutanei maxill. infer. — N. facialis 855

M. buccopharyngeus 442	Rr. pharyngei n. glossophar. Rr. pharyngei n. vagi Rr. phar. d. Gangl. cerv. sup.	Plexus pharyngeus	N. glossopharyngeus N. vagus . . . . . . Gangl. cervic. super.	862 866 919
„ *bulbocavernosus* 536	N. perinaei — N. pudendus — Plexus pudendalis			915
„ *bursalis* 269	Rr. musculares — N. ischiadicus — Plexus ischiadicus Rr. musculares — N. obturatorius — Plexus lumbalis .			909 903
„ *cephalopharyngeus* 442	Rr. pharyngei n. glossophar. Rr. pharyngei n. vagi Rr. phar. d. Gangl. cerv. sup.	Plexus pharyngeus	N. glossopharyngeus N. vagus . . . . . . Gangl. cervic. super.	862 866 919
„ *ceratoglossus* 398	Rr. linguales — N. hypoglossus			873
„ *ceratopharyngeus* 442	Rr. pharyngei n. glossophar. Rr. pharyngei n. vagi Rr. phar. d. Gangl. cerv. sup.	Plexus pharyngeus	N. glossopharyngeus N. vagus . . . . . . Gangl. cervic. super.	862 866 919
„ *chondroglossus* 398	Rr. linguales — N. hypoglossus			873
„ *chondropharyngeus* 442	Rr. pharyngei n. glossophar. Rr. pharyngei n. vagi Rr. phar. d. Gangl. cerv. sup.	Plexus pharyngeus	N. glossopharyngeus N. vagus . . . . . . Gangl. cervic. super.	862 866 919
„ *ciliaris* 358	Rr. orbicul. ciliar. — Nn. ciliares — Ganglion ciliare .			929
„ *coccygeus* 253	Nn. anococcygei — Plexus coccygeus			917
„ *complexus cervicis* 199	Rr. posteriores — Nn. cervicales I—VIII			878
„ *compressor nasi* 167	Nn. buccales — N. facialis			855
„ *constrictor pharyngis inferior* . 441	Rr. pharyngei n. glossophar. Rr. pharyngei n. vagi Rr. phar. d. Gangl. cerv. sup.	Plexus pharyngeus	N. glossopharyngeus N. vagus . . . . . . Gangl. cervic. super.	862 866 919
	Rr. n. laryng. super. extern. — N. laryng. super. — N. vagus			866
	Rr. musculares — N. laryngeus inferior — N. vagus . .			868
„ *constrictor pharyngis medius* . . 442	Rr. pharyngei n. glossophar. Rr. pharyngei n. vagi Rr. phar. d. Gangl. cerv. sup.	Plexus pharyngeus	N. glossopharyngeus N. vagus . . . . . . Gangl. cervic. super.	862 866 919
„ *constrictor pharyngis superior* . 442	Rr. pharyngei n. glossophar. Rr. pharyngei n. vagi Rr. phar. d. Gangl. cerv. sup.	Plexus pharyngeus	N. glossopharyngeus N. vagus . . . . . . Gangl. cervic. super.	862 866 919
	R. pharyngobasilaris — N. glossopharyngeus			862
„ *constrictor pudendi* 537	N. dorsalis clitoridis — N. pudendus — Plex. pudendalis			917
„ *coracobrachialis* 219	N. perforans brachii — Plexus brachialis			889
„ *coracoradialis* 222	N. perforans brachii — Plexus brachialis			889
„ *coraco-ulnaris* 222	N. perforans brachii — Plexus brachialis			889
„ *corrugator supercilii* 166	Nn. faciales temporales — N. facialis			854
„ *cremaster externus* 246	N. spermaticus externus — Plexus lumbalis			903
„ *cremaster internus* 494	Plexus spermaticus internus			943
„ *crico-arytaenoideus lateralis* . . 419	N. laryngeus inferior — N. recurrens — N. vagus . . .			868
„ *crico-arytaenoideus posticus* . . 418	N. laryngeus inferior — N. recurrens — N. vagus . . .			868
„ *cricopharyngeus* 441	Rr. pharyngei n. glossophar. Rr. pharyngei n. vagi Rr. phar. d Gangl. cerv. sup.	Plexus pharyngeus	N. glossopharyngeus N. vagus . . . . . . Gangl. cervic. super.	862 866 919
	Rr. n. laryng. super. extern. — N. laryng. super. — N. vagus			866
	Rr. musculares — N. laryngeus inferior — N. vagus . .			868
„ *cricothyreoideus* 418	N. laryngeus externus — N. laryngeus superior — N. vagus			866
„ *cruralis* 271	Rr. musculares — N. cruralis — Plexus lumbalis			906
„ *cucullaris* 193	R. externus — N. accessorius			871
	Rr. communic. ad r. extern. n. accessorii — Plex. cervic.			879
	Nn. supraclaviculares posteriores — Plexus cervicalis . .			883

M. deltoideus	218	N. axillaris — Plexus brachialis Nn. thoracici anteriores — Plexus brachialis
„ *depressor alae nasi*	168	Nn. buccales — N. facialis
„ *depressor anguli oris*	169	Nn. buccales — N. facialis Nn. subcutanei maxill. infer. — N. facialis
„ *depressor labii inferioris*	170	Nn. subcutanei maxill. infer. — N. facialis
„ *depressor septi mobilis narium*	168	Nn. buccales — N. facialis
„ *detrusor urinae*	483	Nn. vesicales superiores — Plexus hypogastricus inferior Nn. vesicales inferiores — Plexus hypogastricus inferior
„ *digastricus, vorderer Bauch*	183	N. mylohyoideus — R. III n. trigemini
„ *digastricus, hinterer Bauch*	183	R. digastricus — N. facialis R. communicans n. glossopharyngei
„ *dilatator canaliculorum lacrymal.*	352	N. infratrochlearis — R. I n. trigemini N. zygomaticus — N. facialis
„ *dilatator pupillae*	361	Rr. orbic. ciliar.—Nn. ciliar.—Gangl. ciliar.—R. I n. trigem.
„ *extensor carpi radialis brevis*	226	N. radialis profundus — N. radialis — Plexus brachialis
„ *extensor carpi radialis longus*	225	N. radialis profundus — N. radialis — Plexus brachialis
„ *extensor carpi ulnaris*	227	N. radialis profundus — N. radialis — Plexus brachialis
„ *extensor digiti minimi proprius*	227	N. radialis profundus — N. radialis — Plexus brachialis
„ *extensor digitor. man. communis*	226	N. radialis profundus — N. radialis — Plexus brachialis
„ *extensor digitorum pedis brevis*	286	N. peronaeus profundus — N. peronaeus — N. ischiadicus
„ *extensor digitorum pedis longus*	278	N. peronaeus profundus — N. peronaeus — N. ischiadicus
„ *extensor hallucis brevis*	286	N. peronaeus profundus —N. peronaeus—N. isch.—Pl. isch.
„ *extensor hallucis longus*	278	N. peronaeus profundus —N. peronaeus—N. isch.—Pl. isch.
„ *extensor indicis proprius*	229	N. inteross. antibr. dorsal.—N. radial. profund.—N. radialis
„ *extensor pollicis brevis*	229	N. inteross. antibr. dorsal.—N. radial. profund.—N. radialis
„ *extensor pollicis longus*	229	N. inteross. antibr. dorsal.—N. radial. profund.—N. radialis
„ *flexor carpi radialis*	230	R. muscularis — N. medianus — Plexus brachialis
„ *flexor carpi ulnaris*	231	R. muscularis — N. ulnaris — Plexus brachialis
„ *flexor digiti minimi manus brevis*	235	N. ulnaris profundus — N. ulnaris — Plexus brachialis
„ *flexor digiti minimi pedis brevis*	291	R. profundus—N. plantaris lateralis—N. tibialis—N. isch.
„ *flexor digitorum pedis brevis*	287	N. plantaris medialis — N. tibialis — N. isch. — Pl. isch. R. profundus — N. plantaris lateralis — N. tibialis
„ *flexor digitorum pedis longus*	284	Rr. musculares — N. tibialis — N. ischiad. — Pl. isch.
„ *flexor digitorum man. profundus*	232	N. interosseus antibrachii volaris — N. medianus Rr. musculares — N. ulnaris — Plexus brachialis
„ *flexor digitorum manus sublimis*	231	Rr. musculares — N. medianus — Plexus brachialis
„ *flexor hallucis brevis*	289	N. plantaris medialis — N. tibialis — N. isch. — Pl. isch.
„ *flexor hallucis longus*	238	Rr. musculares — N. tibialis — N. ischiadicus — Pl. isch.
„ *flexor pollicis brevis*	235	N. digitalis volaris communis I — N. medianus — Pl. br.
„ *flexor pollicis longus*	233	N. interosseus antibrachii volaris — N. medianus — Pl. br.
„ *frontalis*	163	Nn. faciales temporales — N. facialis
„ *gastrocnemius lateralis*	282	Rr. musculares — N. tibialis — N. ischiadicus — Pl. isch.
„ *gastrocnemius medialis*	282	Rr. musculares — N. tibialis — N. ischiadicus — Pl. isch.
„ *gemellus inferior*	269	Rr. musculares — N. ischiadicus — Plexus ischiadicus
„ *gemellus superior*	269	Rr. musculares — N. ischiadicus — Plexus ischiadicus
„ *genioglossus*	389	Rr. linguales — N. hypoglossus
„ *geniohyoideus*	187	Rr. musculares — N. hypoglossus
„ *glenoradialis*	222	Rr. musculares — N. perforans brachii — Plex. brach.
„ *gleno-ulnaris*	222	Rr. musculares — N. perforans brachii — Plex. brach.
„ *glossopalatinus*	395	R. lingualis — N. glossopharyngeus N. palatinus lateralis — Ganglion sphenopalatinum

M. glossopharyngeus	442	Rr. pharyngei n. glossophar. / Rr. pharyngei n. vagi / Rr. phar. d. Gangl. cerv. sup. — Plexus pharyngeus — N. glossopharyngeus 862; N. vagus 866; Gangl. cervic. super. 919
„ *gluteus maximus*	267	N. gluteus inferior — Plexus ischiadicus 908; N. cutaneus femoris posterior — Plexus ischiadicus 908
„ *gluteus medius*	268	N. gluteus superior — Plexus ischiadicus 907
„ *gluteus minimus*	268	N. gluteus superior — Plexus ischiadicus 907
„ *gracilis*	271	R. anterior — N. obturatorius — Plexus lumbalis 903
„ *helicis major*	313	Nn. faciales temporales — N. facialis 854
„ *helicis minor*	313	Nn. faciales temporales — N. facialis 854
„ *hyoglossus*	398	Rr. linguales — N. hypoglossus 873
„ *iliacus*	266	Rr. musculares plexus lumbalis 901; Rr. musculares — N. cruralis — Plexus lumbalis 905
„ *iliocostalis*	197	Rr. posteriores — Nn. cervicales III—VIII 878; Rr. posteriores — Nn. dorsales I—XII 897; Rr. posteriores — Nn. lumbales I—V 900
„ *iliopsoas*	267	Rr. musculares — N. cruralis — Plexus lumbalis 905
„ *incisivus inferior*	166	Nn. subcutanei maxill. infer. — N. facialis 855
„ *incisivus superior*	166	Nn. buccales — N. facialis 855
„ *infracostales*	209	Rr. der Nn. intercostales — Nn. dorsales I—XI 898
„ *infraspinatus*	219	N. suprascapularis — Plexus brachialis 887
„ *interaccessorii*	202	Rr. posteriores — Nn. lumbales I—V 900
„ *intercostales*	208	Nn. intercostales — Nn. dorsales I—XI 898
„ *intercostales externi*	208	Nn. intercostales — Nn. dorsales I—XI 898
„ *intercostales interni*	208	Nn. intercostales — Nn. dorsales I—XI 898
„ *interossei dorsales manus*	238	N. ulnaris profundus — N. ulnaris — Plexus brachialis 894
„ *interosseus dorsalis pedis I*	287	N. peronaeus profund. — N. peronaeus — N. isch. — Pl. isch. 912
„ *interossei dorsales pedis II—IV*	287	R. prof. — N. plant. later. — N. tibialis — N. isch. — Pl. isch. 913
„ *interossei plantares*	291	R. prof. n. plant. lateralis — N. tibialis — N. isch. — Pl. isch. 913
„ *interossei volares*	237	N. ulnaris profundus — N. ulnaris — Pl. brachialis 894
„ *interspinales*	201	Rr. posteriores — Nn. cervicales II—VIII 878; Rr. posteriores — Nn. dorsales I—XII 897; Rr. posteriores — Nn. lumbales I—V 900
„ *intertransversarii*	201	Rr. posteriores — Nn. cervicales II—VIII 878; Rr. posteriores — Nn. dorsales I—XII 897; Rr. posteriores — Nn. lumbales I—V 900
„ *ischiobulbosus*	535	N. perinaei — Plexus pudendalis 917
„ *ischiocavernosus*	536	N. dorsalis penis resp. clitoridis — N. pud. — Pl. pudend. 917
„ *labii proprius*	387	Nn. buccales — N. facialis 855; Nn. subcutanei maxill. infer. — N. facialis 855
„ *lacrymalis*	351	N. infratrochlearis — R. I n. trigemini 842; N. zygomaticus — N. facialis 854
„ *latissimus dorsi*	194	N. thoracicodorsalis — Plexus brachialis 888
„ *levator alae nasi*	167	Nn. zygomatici — N. facialis 854
„ *levator anguli oris*	168	Nn. buccales — N. facialis 855
„ *levator ani*	533	Nn. haemorrhoidales medii — Plexus pudendalis 915; Nn. anococcygei — Plexus coccygeus 917
„ *levatores costarum breves*	203	R. posterior — N. cervicalis VIII 878; Rr. posteriores — Nn. dorsales I—XI 897
„ *levatores costarum longi*	203	Rr. posteriores — Nn. dorsales VIII—X 897
„ *levat. labii superior. alaeque nasi*	167	Nn. zygomatici — N. facialis 854; Nn. buccales — N. facialis 855

M. levator labii superioris major	168	Nn. zygomatici — N. facialis 854
„ *levator labii superioris minor*	167	Nn. zygomatici — N. facialis . . . . . 854 Nn. buccales — N. facialis 855
„ *levator menti*	170	Nn. subcutanei maxill. infer. — N. facialis 855
„ *levator palpebrae superioris*	349	R. superior — N. oculomotorius 834
„ *levator scapulae*	195	Rr. posteriores — Nn. cervicales II—IV . . . . . 879 Nn. supraclaviculares posteriores — Plexus cervicalis . . 834 N. dorsalis scapulae — Plexus brachialis 887
„ *levator urethrae*	534	Nn. haemorrhoidales medii — Plexus pudendalis 915
„ *levator veli palatini*	395	R. pharyngobasilaris — N. glossopharyngeus . . . . . 862 Rr. pharyngei — Ganglion sphenopalatinum . . . . . 932 N. palatinus medialis — Ganglion sphenopalatinum . . 934
„ *lingualis*	400	Rr. linguales — N. hypoglossus 873
„ *longissimus capitis*	199	Rr. posteriores — Nn. cervicales II—VIII 878
„ *longissimus cervicis*	199	Rr. posteriores — Nn. cervicales III—VIII . . . . . 878 Rr. posteriores — Nn. dorsales I—V 897
„ *longissimus dorsi*	198	Rr. posteriores — Nn. dorsales I—XII . . . . . 897 Rr. posteriores — Nn. lumbales I—IV 900
„ *longus colli*	189	Rr. musculares — Nn. cervicales II—VIII 879
„ *lumbricales manus I—III*	234	Nn. digital. communes II—IV — N. medianus — Pl. brach. 891
„ *lumbricalis manus IV*	234	N. digit. comm. V — N. uln. superfic. — N. ulnaris . . 894
„ *lumbricales pedis I—II*	288	N. plantaris medialis — N. tibialis — N. isch. — Pl. isch. 913
„ *lumbricales pedis III—IV*	288	R. superfic. — N. plant. later. — N. tib. — N. isch. — Pl. isch. 913
„ *mallei*	325	N. pterygoideus internus — R. III n. trigemini . . . . . 846 N. musculi mallei — Ganglion oticum 935
„ *mallei externus*	325	N. musculi mallei externi — Ganglion oticum 935
„ *mallei internus*	325	N. pterygoideus internus — R. III n. trigemini . . . . 846 N. musculi mallei interni — Ganglion oticum 935
„ *masseter*	173	N. massetericus — N. masticatorius — R. III n. trigemini 845
„ *multifidus*	200	Rr. posteriores — Nn. cervicales II—VIII . . . . . 878 Rr. posteriores — Nn. dorsales I—XII . . . . . 897 Rr. posteriores — Nn. lumbales I—V 900
„ *mylohyoideus*	185	N. mylohyoideus — R. III n. trigemini 848
„ *mylopharyngeus*	442	Rr. pharyngei n. glossophar. } Plexus pharyngeus { N. glossopharyng. 862 Rr. pharyngei n. vagi } Plexus pharyngeus { N. vagus . . . . . 866 Rr. phar. d. Gangl. cervic. sup. } Plexus pharyngeus { Gangl. cervic. sup. 919
„ *obliquus auriculae*	314	N. auricularis posterior profundus — N. facialis 853
„ *obliquus capitis major*	202	R. posterior — N. cervicalis I . . . . . 878 R. posterior — N. cervicalis II 878
„ *obliquus capitis minor*	203	R. posterior — N. cervicalis I 878
„ *obliquus externus abdominis*	212	Nn. musculares abdominales — Nn. dorsales VIII—XII 899
„ *obliquus inferior oculi*	372	R. inferior — N. oculomotorius 834
„ *obliquus internus abdominis*	245	Nn. musculares abdominales — Nn. dorsales VIII—XII 899
„ *obliquus superior oculi*	371	N. trochlearis 835
„ *obturator externus*	270	Rr. musculares — N. obturatorius — Plexus cruralis . . 903 R. posterior — N. obturatorius — Plexus cruralis . . . 903
„ *obturator internus*	269	Rr. musculares — N. obturatorius — Plexus cruralis . . 903 Rr. musculares — N. ischiadicus — Plexus ischiadicus . 909
„ *occipitalis*	165	N. auricularis profundus posterior — N. facialis 853
„ *omohyoideus*	188	R. desc. n. hypogl. (Rr. comm. v. Pl. cervic.) — Pl. cervic. 872 Nn. supraclaviculares posteriores — Plexus cervicalis . . 883
„ *opponens digiti minimi manus*	237	N. ulnaris profundus — N. ulnaris — Plexus brachialis 894

M. opponens digiti minimi pedis	291	R. profund. — N. plantaris later. — N. tibialis — N. isch. 913
„ *opponens pollicis*	235	N. digit. volaris comm. I — N. medianus — Pl. brach. 891
„ *orbicularis oris*	166	Nn. buccales — N. facialis . . . . . 855 Nn. subcutanei maxill. infer. — N. facialis 855
„ *orbicularis palpebrarum*	165	Nn. faciales temporales u. zygomatici — N. facialis . . 854
„ *orbitalis*	340	Rr. ganglii sphenopalatini — Gangl. sphenopalatinum . 931
„ *palmaris brevis*	217	N. digit. vol. comm. VI — N. uln. vol. superfic. — N. uln. 894
„ *palmaris longus*	216	Rr. musculares — N. medianus — Plexus brachialis . . 891
„ *pectineus*	273	Rr. musculares — R. anter. — N. obturat. — Plex. crur. 903 Rr. musculares — N. cruralis — Plexus cruralis 905
„ *pectoralis major*	205	Nn. thoracici anteriores — Plexus brachialis 887
„ *pectoralis minor*	207	Nn. thoracici anteriores — Plexus brachialis 887
„ *peronaeus brevis*	281	N. peronaeus superficialis — N. peron. — N. isch. — Pl. isch. 911
„ *peronaeus longus*	279	N. peronaeus superficialis — N. peron. — N. isch. — Pl. isch. 911
„ *peronaeus tertius*	279	N. peronaeus profundus — N. peron. — N. isch. — Pl. isch. 912
„ *pharyngopalatinus*	395	Rr. pharyngei n. glossophar. } Plexus pharyngeus { N. glossopharyng. 862 Rr. pharyngei n. vagi . } { N. vagus . . . . . 866 Rr. phar. d. Gangl. cervic. sup. } { Gangl. cervic. sup. 919
„ *plantaris*	265	Rr. musculares — N. tibialis — N. ischiadicus — Pl. isch. 913
„ *platysma*	179	Nn. subcutanei colli superiores — N. facialis . . . . . 855 N. subcutaneus colli inferior. — Plexus cervicalis 881
„ *popliteus*	283	Rr. musculares — N. tibialis — N. ischiadicus — Pl. isch. 913
„ *pronator quadratus*	234	N. interosseus antibr. volaris — N. medianus — Pl. br. 891
„ *pronator teres*	230	Rr. musculares — N. medianus — Plexus brachialis . . 891
„ *prostaticus*	503	Nn. vesicales inferiores — Plexus pudendalis . . . . . 915 Nn. vesic. infer. — Plex. vesic. — Plex. hypogastricus inf. 944
„ *psoas major*	266	Rr. musculares plexus lumbalis . . . . . 901 Rr. musculares — N. cruralis — Plexus lumbalis 905
„ *psoas minor*	256	Rr. musculares plexus lumbalis 901
„ *pterygoideus externus*	173	N. pteryg. externus — N. masticat. — R. III n. trigem. 846
„ *pterygoideus internus*	173	N. pteryg. internus — N. masticat. — R. III n. trigem. 846
„ *pterygopharyngeus*	442	Rr. pharyngei n. glossophar. } Plexus pharyngeus { N. glossopharyngeus 862 Rr. pharyngei n. vagi } { N. vagus . . . . . 866 Rr. phar. d. Gangl. cerv. sup. } { Gangl. cervic. super. 919
„ *pubovesicalis*	483	Nn. vesicales superiores — Plexus hypogastricus inferior 943
„ *pyramidalis abdominis*	242	Nn. musculares abdominales — N. intercostalis XII . . 899
„ *pyramidalis nasi*	167	Nn. buccales — N. facialis 855
„ *pyriformis*	269	Rr. musculares — Nn. sacrales . . . . . 901 N. gluteus superior — Plexus ischiadicus 907
„ *quadratus femoris*	270	Rr. musculares — N. ischiadicus — Plexus ischiadicus . 909
„ *quadratus lumborum*	248	Rr. musculares — Plexus lumbalis 901
„ *quadratus plantae*	288	N. plantaris lateralis — N. tibialis — N. ischiadicus . 913
„ *quadriceps femoris*	471	Rr. musculares — N. cruralis — Plexus ischiadicus . . 906
„ *quadrigeminus brachii*	221	Rr. musculares — N. perforans brachii — Plex. brachialis 889
„ *quadrigeminus capitis*	179	R. externus — N. accessorius . . . . . 871 Rr. musculares — Plexus cervicalis 879
„ *rectococcygeus*	463	Nn. haemorrhoidales medii — Plexus pudendalis . . . . 915 Nn. haemorrhoidales medii — Plex. hypogastricus infer. 943
„ *recto-uterinus*	516	Nn. haemorrhoidales medii — Plexus pudendalis . . . . 915 Nn. haemorrhoidales medii — Plex. hypogastricus infer. 943
„ *rectovesicalis*	483	Nn. haemorrhoidales medii — Plexus pudendalis . . . . 915 Nn. haemorrhoidales medii — Plex. hypogastricus infer. 943

M. rectus abdominis	240	Nn. musculares abdominales — Nn. dorsales VIII—XII 899
„ *rectus capitis anticus major*	188	Rr. musculares — Nn. cervicales I—V 879
„ *rectus capitis anticus minor*	188	R. anterior — N. cervicalis I 879
„ *rectus capitis lateralis*	202	R. anterior — N. cervicalis I 878 R. posterior — N. cervicalis I 878
„ *rectus capitis posticus major*	202	R. posterior — N. cervicalis I 878
„ *rectus capitis posticus minor*	202	R. posterior — N. cervicalis I 878
„ *rectus externus oculi*	369	N. abducens 850
„ *rectus femoris*	271	Rr. musculares — N. cruralis — Plexus lumbalis 906
„ *rectus inferior oculi*	369	R. inferior — N. oculomotorius 834
„ *rectus internus oculi*	369	R. inferior — N. oculomotorius 834
„ *rectus superior oculi*	369	R. superior — N. oculomotorius 834
„ *rhomboideus*	194	N. dorsalis scapulae — Plexus brachialis 887
„ *rhomboideus inferior*	194	N. dorsalis scapulae — Plexus brachialis 887
„ *rhomboideus superior*	194	N. dorsalis scapulae — Plexus brachialis 887
„ *risorius*	169	Nn. subcutanei maxill. infer. — N. facialis 855
„ *rotatores dorsi*	200	Rr. posteriores — Nn. cervicales II—VIII 878 Rr. posteriores — Nn. dorsales I—XII 897 Rr. posteriores — Nn. lumbales I—V 900
„ *sacrospinalis*	197	Rr. posteriores — Nn. cervicales II—VIII 878 Rr. posteriores — Nn. dorsales I—XII 897 Rr. posteriores — Nn. lumbales I—V 900
„ *salpingopharyngeus*	442	Rr. pharyngei n. glossophar. / Rr. pharyngei n. vagi / Rr. phar. d. Gangl. cerv. sup. — Plexus pharyngeus — N. glossopharyngeus 862; N. vagus 866; Gangl. cervic. super. 900
„ *sartorius*	270	Rr. musculares — N. cruralis — Plexus cruralis 905
„ *scalenus anticus*	190	Rr. musculares — Nn. cervicales IV—VI 879
„ *scalenus medius*	190	Rr. musculares — Nn. cervicales II—VIII 879
„ *scalenus posticus*	191	Rr. musculares — Nn. cervicales V—VII 879
„ *semimembranosus*	275	Rr. musculares — N. ischiadicus — Plexus ischiadicus 909
„ *semispinalis capitis*	199	Rr. posteriores — Nn. cervicales I—VIII 878
„ *semispinalis cervicis*	199	Rr. posteriores — Nn. cervicales II—VIII 878 Rr. posteriores — Nn. dorsales I—IV 897
„ *semispinalis dorsi*	200	Rr. posteriores — Nn. dorsales I—IX 897
„ *semitendinosus*	274	Rr. musculares — N. ischiadicus — Plexus ischiadicus 909
„ *serratus anticus major*	207	N. thoracicus longus — Plexus brachialis 887
„ *serratus posticus inferior*	195	Rr. musculares — Nn. intercostales — Nn. dors. IX—XI 898
„ *serratus posticus superior*	195	Nn. dorsalis scapulae — Plexus brachialis 887 Rr. musculares — Nn. intercostales — Nn. dorsales I—IV 898
„ *soleus*	282	Rr. musculares — N. tibialis — N. ischiadicus — Plex. isch. 913
„ *sphincter ani externus*	534	N. haemorrhoidalis inferior — Plexus pudendalis 916
„ *sphincter ani internus*	463	Nn. haemorrhoidales medii — Plexus pudendalis 915 Nn. haemorrhoidales medii — Plexus hypogastricus inferior 943
„ *sphincter pupillae*	361	Rr. orbic. ciliar. — Nn. ciliar. — Gangl. ciliare — N. oculomot. 736
„ *sphincter vesicae*	483	Nn. vesicales infer. — Nn. haemorrhoid. medii — Pl. pudend. 915
„ *spinalis cervicis*	200	Rr. posteriores — Nn. cervicales II—VIII 878
„ *spinalis dorsi*	200	Rr. posteriores — Nn. dorsales II—XII 897 R. posterior — N. lumbalis I 900
„ *splenius capitis*	195	Rr. posteriores — Nn. cervicales II—VIII 878
„ *splenius cervicis*	197	Rr. posteriores — Nn. cervicales II—VIII 878
„ *stapedius*	326	N. stapedius — N. facialis 851
„ *sternohyoideus*	187	R. desc. n. hypoglossi (Rr. comm. vom Pl. cervic.) — Pl. cervic. 872

M. sternothyreoideus	187	R. desc. n. hypoglossi (Rr. comm. vom Pl. cervic.) — Pl. cervic. 872
„ *styloglossus*	399	R. lingualis — N. glossopharyngeus 862 Rr. linguales — N. hypoglossus 873
„ *stylohyoideus*	183	R. stylohyoideus — N. facialis 853 (Rr. communicans n. glossopharyngei) 862
„ *stylopharyngeus*	443	R. stylopharyngeus — N. glossopharyngeus 862
„ *subclavius*	207	N. subclavius — Plexus brachialis 886
„ *subcruralis*	271	Rr. musculares — N. cruralis — Plexus lumbalis 906
„ *subscapularis*	221	N. subscapularis superior — Plexus brachialis 888
„ *supinator*	227	R. muscularis — N. radial. profund. — N. radialis — Pl. br. 895
„ *supraspinatus*	219	N. suprascapularis — Plexus brachialis 887
„ *temporalis*	172	Nn. tempor. profundi anter. u. poster. — R. III n. trigemini 845
„ *tensor fasciae latae*	257	N. gluteus superior — Plexus ischiadicus 907
„ *tensor tympani*	325	N. pterygoideus internus — R. III n. trigemini 846 N. musculi mallei interni — Ganglion oticum 935
„ *tensor veli palatini*	396	N. musculi tensoris veli palatini — Ganglion oticum 935 N. pterygoideus internus — R. III n. trigemini 846 R. pharyngobasilaris — N. glossopharyngeus 862 Rr. pharyngei — Ganglion sphenopalatinum 932
„ *teres major*	220	N. subscapularis medius — Plexus brachialis 888
„ *teres minor*	220	R. muscularis — N. axillaris — Plexus brachialis 890
„ *thyreo-ary-epiglotticus*	420	N. laryngeus inferior — N. recurrens — N. vagus 868
„ *thyreo-arytaenoideus inferior*	419	N. laryngeus inferior — N. recurrens — N. vagus 868
„ *thyreo-arytaenoid. super. later.*	420	N. laryngeus inferior — N. recurrens — N. vagus 868
„ *thyreo-arytaenoid. super. medial.*	420	N. laryngeus inferior — N. recurrens — N. vagus 868
„ *thyreo-epiglotticus*	420	N. laryngeus inferior — N. recurrens — N. vagus 868
„ *thyreohyoideus*	187	Rr. musculares n. hypoglossi (Rr. comm. vom Plexus cerv.) 873
„ *thyreopharyngeus*	441	Rr. pharyngei n. glossophar. } Plexus pharyngeus { N. glossopharyngeus 862 Rr. pharyngei n. vagi } Plexus pharyngeus { N. vagus 866 Rr. phar. d. Gangl. cerv. sup. } Plexus pharyngeus { Gangl. cervic. super. 919
„ *tibialis anticus*	277	N. peronaeus profund. — N. peron. — N. ischiad. — Pl. isch. 912
„ *tibialis posticus*	285	Rr. musculares — N. tibialis — N. ischiadicus — Pl. isch. 913
„ *tragicus*	313	Nn. faciales temporales — N. facialis 854
„ *transversus abdominis*	247	Nn. musculares abdominales — Nn. dorsales VIII—XII 899
„ *transversus auriculae*	313	N. auricularis posterior profundus — N. facialis 853
„ *transversus perinaei medius*	535	N. perinaei — N. pudendus — Plexus pudendalis 917
„ *transversus perinaei profundus*	535	N. perinaei — N. pudendus — Plexus pudendalis 917
„ *transvers. perinaei superficialis*	534	N. perinaei — N. pudendus — Plexus pudendalis 917
„ *triangularis sterni*	209	Rr. muscul. — Nn. intercost. anter. — Nn. dors. I—VII 899
„ *triceps brachii*	224	Rr. musculares — N. radialis — Plexus brachialis 894 R. collateralis ulnaris — N. radialis — Plexus brachialis 894
„ *triceps surae*	289	Rr. musculares — N. tibialis — N. ischiadicus — Pl. isch. 913
„ *urethralis (des Mannes)*	496	Plexus prostaticus — Plexus hypogastricus inferior 944
„ *urethralis (des Weibes)*	524	Plexus vesicalis — Plexus hypogastricus inferior 944
„ *uvulae*	394	N. palatinus medialis — Ganglion sphenopalatinum 934
„ *vastus lateralis*	272	Rr. musculares — N. cruralis — Plexus lumbalis 906
„ *vastus medialis*	272	Rr. musculares — N. cruralis — Plexus lumbalis 906
„ *vocalis*	419	N. laryngeus inferior — N. recurrens — N. vagus 868
„ *zygomaticus major*	168	Nn. zygomatici — N. facialis 854
„ *zygomaticus minor*	168	Nn. zygomatici — N. facialis 854

Register.

Wenn ein Wort *cursiv* gedruckt ist, so bedeutet dies, dass es unter den Synonymen in den Anmerkungen aufzusuchen ist. Ist es zugleich *gesperrt* gedruckt, so bezeichnet dasselbe eine Varietät. Ist das Wort mit **breiterer Schrift** gedruckt, so findet sich ein Synonym im Texte selbst. Ist eine Seitenzahl unter mehreren bei demselben Worte durch den Druck hervorgehoben (z. B. 133, 185), so wird die hauptsächlichste Beschreibung auf der betreffenden Seite gegeben. Insofern die Ziffer die Seitenzahl 52 übersteigt, ist im Allgemeinen als selbstverständlich anzunehmen, dass es sich um eine Varietät handelt. Bezeichnungen, in denen Eigennamen adjectivisch verwendet werden, sind unter den Substantiven aufzusuchen, z. B. „Blandin'sches Ganglion" unter „Ganglien". — Varietäten, die etwa vermisst werden, sind im II ten Bande nachzusehen.

Seite

Abdominal-Respiration 22
Aberriren der Muskeln 87
Abnormitäten der Lage der Arterien 157, des Verlaufes der Arterien 157
Abweichung, wahrscheinliche 57
Adlernase 129
Aeste, abwärtsgerückte, aufwärtsgerückte, überzählige der Arterien. . 157
Ala colliculi seminalis 147
Ala minima 62
Anastomosen im Aortensystem 254, der Arterien nach der Längsrichtung 256, in der Medianebene 254
Anastomosis regressiva (nervorum) . . 191
Anatomie, der Menschenracen 1, der Augenlidspalte bei verschiedenen Racen 125
Angulus medialis femoris 79, *navicularis* 81
Ansa suprahyoidea n. hypoglossi 191, **203**
Antiprostata 148
Aorta adscendens 158, descendens abdominalis 172, descendens thoracica 171, Verlauf der letzteren 159
Aortensystem, Anastomosen in demselben 254
Apertura superior canalis tympanici 124
Apex alae magnae 62
Aquaeductus *communicationis* 60, Sylvii 193
Arbor medullaris vermis 193
Archipterygium 39
Arcus, aortae 158, dorsalis pedis 180, *intrajugalis* 70, *maxillotemporalis* 70, peronaeotibialis 50, *plantaris sublimis* 50, **181**, **plantaris superficialis** 181, (*nervosus*) *sacralis* 219, volaris profundus 170, 171, volaris sublimis 170, **171**
Aa. aberrantes **158**, 168

Seite

Arteriae accessoriae 157, *articulares genu accessoriae* 179, *buccinatoria accessoria* 162, *carotis dextra accessoria* 160, *cerebelli inferior accessoria* 164, *cerebelli superior accessoria* 164, *circumflexa ilium accessoria* 176, 178; *circumflexa scapulae accessoria* 167, *collateralis radialis accessoria* 167, *communicans posterior accessoria* 163, *cystica accessoria* 172, 173; *epigastrica inferior accessoria* 175, 176, 178; *hepatica accessoria* 172, *iliolumbalis accessoria* 174, *intercostalis suprema accessoria* 171, *interossea antibrachii accessoria* 169, *interossea antibrachii dorsalis accessoria* 170, *lacrymalis accessoria* 162, *lienalis accessoria* 173, *malleolaris posterior lateralis accessoria* 181, *meningea accessoria* 162, *mesenterica superior accessoria* 172, *obturatoria accessoria* 175, *perforantes accessoriae* 179, *peronaea accessoria* 180, *pharyngobasilaris accessoria* 161, 162, 163; *phrenica inferior accessoria* 172, *profunda brachii accessoria* 167, *profunda linguae accessoria* 161, *pudenda externa accessoria* 178, *pudenda interna accessoria* 175, *recurrens ulnaris accessoria* 169, *renalis accessoria* 157, 172, 173, 174; *sacrales laterales accessoriae* 174, *sacralis media accessoria* 172

Seite

Arteriae accessoriae, *spermatica interna accessoria* 172, 173; *suprarenalis inferior accessoria* 173, *tarseae laterales accessoriae* 180, *thoracicae accessoriae* 167, *thyreoidea inferior accessoria* 164, 165; *thyreoidea superior accessoria* 160, *tibialis posterior accessoria* 179, *uterina accessoria* 175, *vertebralis accessoria* 164, 165; *vesicalis inferior accessoria* . 175
Arteriae, Arteria acetabuli 179
„ *adiposae* 158
„ alveolaris superior 162
„ angularis 161
„ anonyma 160
„ appendicularis 173
„ *articularis cubiti media* **167**, 169
„ articulares genu 179
„ articulares genu accessoriae . . 179
„ articularis genu inferior lateralis 179
„ articularis genu inferior medialis 179
„ articularis genu media . . 179, 180
„ articularis genu superior lateralis 179
„ articularis genu superior medialis 178, 179
„ articularis genu suprema . . . 179
„ auditiva interna 164
„ auricularis posterior 162
„ auricularis profunda 160
„ axillaris, Variet. . . . (II, 615) 166
„ *azygos linguae* 161
„ *azygos vaginae* 175
„ basilaris 164
„ brachialis, Variet. . . (II, 615) 167
„ bronchiales 172
„ bronchialis 165, 166
„ *bronchialis dextra inferior* 172
„ bronchialis superior 165
„ buccinatoria 162, accessoria . . 162
„ *buccinatoria superior* . . . 162
„ bulbo-urethralis 175, **176**
„ *capsularis* 128
„ carotis communis 158, **160**
„ carotis dextra accessoria 160
„ carotis externa 159, **160**
„ carotis interna . . 159, 160, **163**
„ centralis retinae 128
„ cerebelli inferior accessoria . . . 164
„ cerebelli inferior anterior . . . 164
„ cerebelli inferior posterior . . . 164
„ cerebelli superior accessoria . . 164
„ cervicalis adscendens . . . 164, **165**
„ cervicalis profunda . . 164, **165**, 166
„ cervicalis superficialis . . . **165**, 166
„ chorioidea 164
„ *chorioidea posterior superior* 164
„ ciliares posteriores breves . . . 163
„ circumflexa femoris anterior . . 178
„ circumflexa femoris posterior 176, 178, **179**
„ circumflexa humeri anterior 166, **167**
„ circumflexa humeri posterior 166, **167**, 169
„ circumflexa ilium accessoria 176, 178

Seite

Arteriae, circumflexa ilium profunda 176, **178**
„ *circumflexa (radialis)* 169
„ circumflexa scapulae accessoria . 167
„ A. clitoridis 175, **176**, 178
„ *coecalis* 154
„ coeliaca 172
„ colicae 173
„ colica dextra 173
„ colica media 173
„ colica sinistra 173
„ *colica sinistra superior* . . 173
„ collateralis brachii media . . . 167
„ collateralis radialis 167
„ collateralis radialis accessoria . . 167
„ *collateralis radialis superior* . . 167
„ collateralis ulnaris inferior . 166, **169**
„ collateralis ulnaris superior 166, 167, **169**
„ *comes n. ischiadici* 176
„ communicans anterior 164
„ communicans posterior . . 163, **164**
„ communicans posterior accessoria 163
„ *A. cornu Ammonis* 164
„ coronariae cordis 158
„ coronaria cordis accessoria . . . 188
„ coronariae cordis accessoriae . . 158
„ coronaria cordis sinistra accessoria 158
„ coronaria labii inferioris 161
„ coronaria labii superioris . 161, 162
„ coronaria ventriculi dextra . . . 173
„ coronaria ventriculi sinistra . . 172
„ A. corporis callosi 163
„ cricothyreoidea . . . 160, **161**, 165
„ cruralis 176, **178**
„ *cruralis bifida* 178
„ cystica 173
„ cystica accessoria 172, 173
„ deferentialis 175, **178**
„ digitalis dorsalis digiti minimi fibularis 180
„ digitalis dorsalis hallucis tibialis 180
„ digitales pedis 181
„ digitales plantares 179
„ digitalis plantaris digiti secundi pedis tibialis 181
„ digitalis plantaris hallucis fibularis 181
„ *digitalis prima* (manus) . . . 169
„ digitales volares 170, **171**
„ digitales volares communes I u. II 169, 171
„ digitalis volaris digiti minimi ulnaris 171
„ digitales volares III, IV 170
„ digitalis volaris pollicis radialis . 170
„ dorsalis linguae 161
„ dorsalis nasi 163
„ dorsalis penis . . 175, **176**, 178, 179
„ dorsalis scapulae 164
„ *duodenalis* 172
„ epigastrica inferior, Variet. (II, 640) 175, **176**, 178, 179
„ epigastrica inferior accessoria 175, 176
„ epigastrica superficialis 176, **178**, 179
„ epigastrica superficialis accessoria 178
„ epigastrica superior 165

Seite
Arteriae, A. fossae Sylvii 163
„ frontalis 161
„ gastroduodenalis **172,** 173
„ gastro-epiploica dextra 173
„ *glandulosa alaris* 167
„ *glandulosa axillaris* . . . 167
„ glutea 174, **175**
„ haemorrhoidales externae . . . 175
„ haemorrhoidalis interna 173
„ haemorrhoidalis media 174, **175,** 176
„ hepatica 172, **173**
„ hepatica accessoria 172
„ *hyaloidea* 128
„ hypogastrica 172, **174**
„ ileocolica 173
„ iliaca communis 174
„ iliaca externa 172, **176**
„ iliolumbalis . . 174, **175,** 176, 178
„ iliolumbalis accessoria 175
„ *infracostalis* 165
„ infraorbitalis 162
„ intercostales 172
„ intercostalis suprema 164, 165, **166,** 171, 172
„ intercostalis suprema accessoria . 171
„ interossea anterior 169
„ interossea antibrachii accessoria . 169
„ interossea antibrachii dorsalis 170, accessoria 170
„ *interossea antibrachii superficialis* 171
„ interossea antibrachii volaris . . 170
„ interossea communis 169
„ *interossea externa superficialis* 170
„ interossea metacarpi dorsalis I . 169
„ interossea metacarpi dorsalis IV . 170
„ interossea metacarpi dorsalis II . 169
„ interosseae metacarpi volares . . 171
„ interossea metacarpi volaris I . . 171
„ interosseae metatarsi dorsales . . 180
„ interosseae metatarsi plantares . 179
„ intestinales 173
„ ischiadica 174, **175**
„ lacrymalis 162, **163**
„ lacrymalis accessoria 162
„ laryngea superior **160,** 161
„ lienalis 172, **173**
„ lienalis accessoria 173
„ lingualis 160, **161,** 163
„ lumbales **173,** 174
„ lumbalis accessoria 172
„ lumbalis I 172
„ lumbalis V 172, 174
„ malleolares anteriores 179
„ malleolaris anterior lateralis **180,** 181
„ malleolaris anterior medialis . . 180
„ malleolaris posterior lateralis 180, accessoria 181
„ malleolaris posterior medialis . . 180
„ mammaria interna . . 159, 160, **165**
„ *mammaria lateralis* 157, 164, **165,** 166
„ masseterica 162

Seite
Arteriae, maxillaris externa 161
„ maxillaris interna 162
„ mediana (antibrachii) . . . 169, **170**
„ *mediana antibrachii superficialis* 167
„ *mediana linguae* 161
„ *mediana menti* 161
„ mediastinicae posteriores 172
„ meningea accessoria 162
„ meningea anterior 162
„ meningea media 162
„ mesenterica inferior 173
„ *mesenterica media* 174
„ mesenterica superior . . . 172, **173**
„ mesenterica superior accessoria . 172
„ metatarseae 180
„ *muscularis magna* 179
„ nasalis lateralis 162
„ nasalis posterior 163
„ nutritia magna femoris 178
„ nutritia tibiae 180
„ obturatoria Variet. (II, 640) 174, **175,** 176, 178, 179
„ obturatoria accessoria 175
„ occipitalis **162,** 163, 165
„ oesophageae 172
„ ophthalmica 162, **163**
„ palpebralis inferior 163
„ *pancreatica suprema* . **172,** 173
„ A. penis 175, **176,** 178
„ perforantes (femoris) accessoriae . 179
„ pericardiacophrenica 165
„ *pericardiacophrenica superior* 165
„ A. perinaei 175, **176**
„ *perinaei superficialis* . . . 176
„ peronaea accessoria 180
„ peronaea anterior 180
„ peronaea communis 180
„ peronaea posterior 180, **181**
„ *pharyngea adscendens* (II, 582) 160
„ pharyngea adscendens accessoria . 161
„ pharyngea suprema . . . 162, 163
„ pharyngobasilaris 160, **161,** 162, 163
„ pharyngobasilaris accessoria 161, 162, 163
„ pharyngopalatina 160, 162
„ phrenica inferior . . **172,** 173, 174
„ phrenica inferior accessoria . . . 172
„ plantaris lateralis 180, **181**
„ plantaris medialis 181
„ *plicae cubiti superficialis* **167,** 169
„ poplitea 179
„ *princeps indicis* . (II, 624) 169
„ princeps pollicis (II, 624), princeps pollicis et indicis . . . **169,** 170
„ profunda brachii . . . 166, 167, **169**
„ profunda brachii accessoria . . . 167
„ profunda cerebri 164
„ profunda clitoridis 176
„ profunda femoris 176, **178**
„ profunda linguae accessoria . . 161
„ profunda penis 175, **176**
„ *prostatica* **174,** 175, 176
„ pterygoideae 162

Seite
Arteriae, pterygopalatina 162
„ pubica 178
„ pudenda externa 175, 176
„ pudendae externae **178**, 179
„ pudenda externa accessoria . . . 178
„ pudenda interna 174, **175**
„ pudenda interna accessoria . . . 175
„ pulmonalis 188
„ pulmonalis dextra 188
„ pulmonalis sinistra 188
„ *A. quadricipitis femoris* 179
„ radialis 167, **169**
„ recurrens interossea 169
„ *recurrens radialis posterior* . . 169
„ recurrens tibialis anterior . . . 180
„ recurrens ulnaris 169
„ recurrens ulnaris accessoria . . . 169
„ renalis 172, **173**, 174
„ renalis accessoria 157, 172, 173, 174
„ *retrocostalis* 165
„ sacrales laterales 175
„ sacrales laterales accessoriae . . 175
„ sacrales laterales inferiores . . . 175
„ sacrales laterales superiores 174, **175**
„ sacralis media 174
„ sacralis media accessoria 172
„ *saphena* 49, **178**
„ **saphena magna** **178**, 180
„ *saphena parva* **179**, 181
„ septi narium posterior 163
„ spermatica externa 176, **178**
„ spermatica interna **173** 174
„ spermatica interna accessoria 172, 173
„ sphenopalatina 163
„ spinalis posterior 164
„ *splenica secunda* 173
„ stylomastoidea 162
„ subclavia 158, **164**, 171
„ subclavia dextra, Verlauf . . . 202
„ *subcostalis* 165
„ sublingualis 161
„ submentalis 161
„ subscapularis 165, **167**
„ superficialis pedis medialis . . . 181
„ *suprametatarsea interna* . 180
„ supraorbitalis 163
„ suprarenalis 174
„ suprarenalis inferior . . . 172, **173**
„ suprarenalis inferior accessoria . 173
„ suprarenalis media 173
„ *supratarsea interna* . . . 180
„ tarsea lateralis **180**, 181
„ tarseae laterales accessoriae . . 180
„ tarsea medialis 180
„ temporalis profunda accessoria . 162
„ temporalis profunda anterior . . 162
„ temporalis superficialis 162
„ thalami optici interna 164
„ thoracicae accessoriae 167
„ *thoracica alaris* 167
„ *thoracica interna* 165
„ thoracica longa 167
„ thoracica longa accessoria . . . 167
„ *thoracica quarta* 167

Seite
Arteriae, thoracica suprema 166
„ thoracico-acromialis 166
„ thymica 159
„ *thyreoidea accessoria* 159
„ thyreoidea ima . **159**, 160, 164, 165
„ thyreoidea inferior 164, **165**
„ *thyreoidea infima* 159
„ *thyreoidea media* 159
„ *thyreoidea profunda* 159
„ thyreoidea superior 160
„ thyreoidea superior accessoria . . 160
„ tibialis anterior **179**, Nerven ders. 213
„ tibialis posterior 180
„ tibialis posterior accessoria . . . 179
„ transversa colli 166
„ transversa faciei . . 160, **162**, 163
„ transversa perinaei 176
„ transversa scapulae 164, **165**, 166, 167
„ tympanica 160, 162
„ ulnaris 169
„ umbilicalis 174, **175**
„ uterina **175**, 176
„ uterina accessoria 175
„ *vaginalis* 173, 174, 175
„ vertebralis . 158, 159, 160, **164**, 165
„ vertebralis accessoria . . . 164, 165
„ *vesicalis anterior* 176
„ vesicalis inferior . . 174, **175**, 176
„ vesicalis inferior accessoria . 175, 176
„ vesicoprostatica 174
„ Vidiana 162
„ volaris digiti minimi ulnaris . . 171
„ volaris indicis radialis 171
Arterien, accessorische oder überzählige — s. Aa. accessoriae 157; Arterien der Extremitäten, Homologien derselben 48; Arterien der Hand . . 170
Aquaeductus vestibuli 124
Articulationes, *acromialis* . 76, **83**
„ *acromialis accidentalis* 83
„ *acromiospinalis* 83
„ *costoclavicularis* 83
„ cricothyreoidea 134
„ *cuboideosphenoidea* . . . 86
„ *intercostalis accessoria* . . 83
„ *intermetatarsea prima* . . 86
„ *intermetatarsea tertia* . . 86
„ *interspinosa* 74
„ Articulationes ossium tarsi . . . 85
„ *scaphoideocuboidea* 86
„ talocalcanea 85
„ talocalcaneo-navicularis 86
„ tarsometatarseae 86
„ tarsonavicularis 86
Assimilation von Wirbeln 72
Asymmetrien des Rückenmarkes . . . 192
Athmungsorgane 133
Atlas 74
Atrium, linkes 156, rechtes 156
Aufheber des Penis 152, *der Ruthe* . 152
Augapfel 126
Augen, Farbe derselben 11; Varietäten 125
Augenbrauen 125
Augenhöhle 72

Seite

Augenlider 125
Augenlidspalte der Mongolen 125, Racenanatomie der Augenlidspalte . . . 125
Augenmuskeln 126
Auricula des Ohres 122, Racen-Anatomie derselben 122

Backenzähne 130
Bänder, accessorische 82, accessorische lange 82, Homologie der Bänder der Extremitäten 44, Bänder des Kehlkopfes 134, Varietäten der Bänder 81, Varietäten der Bänder der Wirbelsäule 83
Basalrand 130
Basalwinkel 4, des Processus pterygoideus 5
Bau des Herzens 156
Bauchfell 153
Bauchspeicheldrüse 143
Becken, enge 78, Gewicht des Beckens 14, Becken verschiedener Racen 13, Varietäten des Beckens 78
Beckengürtel 39, 41
Beckenhöhle 150
Bewegungen 18, der Gesichtsmuskeln 18, der Hand 24, der Kaumuskeln 20, des Körpers 28, des Kopfes 20, der oberen Extremität 23, des Thorax 21, der unteren Extremität 26, der Wirbelsäule 21, des Zungenbeines . 20
Blumenkörbchen 193
Blutgefässe des Auges, Variet. derselben 128, Blutgefässe der Extremitäten, Homologie derselben 48, Blutgefässe des Lungenkreislaufes 188
Brachycephalie, frontale, occipitale, temporale 11
Branch, cervical of the inferior thyroid artery 165
Breitenhöhenindex des Schädels . . . 4
Breitenindex des Schädels 3
Brüste 150
Brustdrüsen, accessorische 150
Brustwarze, Racen-Anatomie 150, accessorische Brustwarzen 150, männliche Brustwarzen 150
Bulbus, *caroticus communis* 160, caroticus internus 160, 163, v. jugularis communis 183
Bursae *synoviales accessoriae* . 117
„ *Bursa anguli inferioris scapulae* 118
„ *Bursa anguli superioris scapulae* 118
„ *Bursa anguli superioris scapulae* 118
„ *aorticotrachealis* 138
„ *bicipitogastrocnemialis* 120
„ *brachialis m. infraspinati* . 118
„ *coracoclavicularis lateralis posterior* 118
„ *coracoidea* 118
„ *costoclavicularis* 118
„ *cricothyreo-thyreoidea* . . 137

Seite

Bursae, *cubitalis interossea* . . 118
„ *cubitalis interossea* 119
„ *cubitalis m. extensoris carpi radialis brevis* 119
„ *cubitoradialis* 118
„ **dorsales articulares metacarpophalang. profundae** 119
„ *dorsales pedis subcutaneae* 120
„ *Bursa fossae infraclavicularis* 118
„ *genualis lateralis externa* . 119
„ *genualis lateralis interna* 119
media 119
„ *genualis lateralis interna superior* 119
„ *genualis posterior* 117
„ **gluteofemorales** 117
„ *humeralis m. flexoris digitorum sublimis* 119
„ *humerotricipitalis* 118
„ *iliocostocervicalis* 117
„ *infrapatellaris profunda* 119
„ *infrapatellaris superficialis inferior* 120
„ *infrapatellaris superficialis superior* 119
„ **inter-metacarpophalangeae** . . 119
„ **inter-metatarsophalangeae** . . . 120
„ *intramuscularis m. pectoralis majoris* 118
„ *intraserrata* 118
„ *intratendinosa olecrani* . . 118
„ *ischiadica m. glutei maximi* 119
„ *lumbricales* (*manus*) 119
„ *lumbricales pedis* 120
„ masseterica 118
„ *metacarpophalangeae* . . . 119
„ *mucosa sub gemellis* . . . 119
„ *Bursa m. abductoris digiti minimi pedis* 120
„ *m. anconaei* 119
„ *m. cucullaris* 118
„ *m. extensoris carpi radialis brevis* 117
„ *m. extensoris carpi radialis longi* 117
„ *m. extensoris carpi ulnaris* . 117
„ *m. extensoris digitorum pedis brevis* 120
„ *m. extensoris hallucis brevis* 120
„ *m. flexoris carpi ulnaris* . . 117
„ *m. gastrocnemii lateralis* . . 120
„ *m. gastrocnemii medialis* . . 120
„ *m. gastrocnemii medialis* . . . 120
„ *m. gemelli superioris* . . . 117
„ *m. glutei maximi* 117
„ *m. glutei medii* 117
„ *m. glutei minimi* 117
„ des *M. iliopsoas* 117
„ *m. infraspinati* 117
„ *Bursae musculorum interosseorum manus* 119
„ *musculorum inteross. pedis* 120
„ *dorsales pedis* 120

Seite

Bursae, *musculorum lumbricalium pedis accessoriae* 120
„ *(musculorum lumbricalium) subtendinosae* 120
„ *Bursa m. obturatoris externi* 119
„ *m. pectoralis minoris* . . . 118
„ *m. pyriformis* 117
„ *m. quadrati femoris* 119
„ **m. sartorii propria** 119
„ *m. semimembranosi* 117
„ *m. semimembranosi (inferior)* 120
„ **m. tensoris fasciae latae** . . . 119
„ *m. teretis majoris* 117
„ *m. tibialis antici* 120
„ *obturatoria interna* 119
„ *obturatoris interni ovalis* . . . 119
„ *omentalis* 153
„ *patellaris lateralis* 119
„ *patellaris lateralis externa* . . . 119
„ *patellaris praeligamentosa* . . . 120
„ *patellaris praespinosa* 120
„ *patellaris praetuberosa* 120
„ *patellaris profunda* 119
„ *patellaris subcutanea* 119
„ *pectinea* 120
„ *pharyngea* 140
„ *phrenicohepatica anterior* . 155
„ *phrenicohepatica posterior* . 155
„ *plantares* 120
„ poplitea . . . . (II, 136, 262), **117**
„ *postcalcanea subcutanea* . . 120
„ *postcalcanea superficialis* . . . 120
„ *postgenualis externa* 120
„ *praepatellaris lateralis interna* . 119
„ *praepatellaris lateralis interna subligamentosa* 119
„ *praepatellaris media* 119
„ *praepatellaris medialis profunda* 119
„ *praepatellaris medialis superficialis* 119
„ *praepatellaris profunda* 119
„ *praepatellaris secunda* 119
„ *praepatellaris subaponeurotica* . 119
„ praepatellaris subcutanea . . . 119
„ praepatellaris subfascialis . . . 119
„ *praepatellaris subtendinea* . . . 119
„ praepatellaris subtendinosa . . . 119
„ *praepatellaris superficialis* . . . 119
„ *praepatellaris tertia* 119
„ *subcutaneae an den Processus spinosi der Halswirbel* 118
„ *retrocondyloidea externa media* 120
„ *retrocondyloidea externa subcutanea* 120
„ *retro-epicondyloidea lateralis profunda* 120
„ *retro-epicondyloidea lateralis propria* 120
„ *retro-epitrochlearis medialis humeri* 119
„ semimembranosa 117, 120
„ *semimembranosa propria* . 120

Seite

Bursae, *semimembranoso-gastrocnemialis* 117, 120
„ *Bursa sinus tarsi* 120
„ *sternohyoidea* 118
„ *subacromialis* 118
„ *subclavia* 118
„ *sub capite lateral. m. recti femoris* 119
„ *subcutanea acromialis* . . . 118
„ *subcutanea capituli ulnae* . 119
„ *subcutanea condyli radialis humeri* 119
„ *subcutanea condyli ulnaris humeri* 119
„ *subcutaneae dorsales articulationum metacarpophalang.* 119
„ *subcutaneae dorsales phalang. III digitorum manus* 119
„ *subcutaneae dorsales der zweiten Zehengelenke* . . 120
„ *subcutanea fibularis* . . . 120
„ *subcutanea malleoli lateralis* 120
„ *subcutanea malleoli medialis* 120
„ *subcutanea am M. latissimus dorsi* 118
„ *suboutaneae am Oberschenkel* 119
„ *subcutanea olecrani* 117
„ *subcutaneae am Os naviculare* 120
„ *subcutaneae dorsales phalang. II digitorum manus* 119
„ *subcutanea plantaris capituli oss. metatarsi hallucis* 120
„ *subcutanea plantaris capituli oss. metatarsi V* . . 120
„ *subcutaneae plantares der ersten Zehengelenke* . . . 120
„ *subcutanea processus styloidei radii* 119
„ *subcutanea an der Protuberantia occipitalis externa* 118
„ *subcutanea in der Regio lumbalis* 118
„ *subcutanea trochanteris majoris* 119
„ *subcutanea am Tuber ischii* 119
„ *subcutanea ulnaris oss. metacarpi* 119
„ *subcutaneae volares articulat. metacarpophalang.* . 119
„ *subcutaneae volar. phalang. I digitorum* 119
„ *subdeltoidea* 118
„ *sublingualis* 132
„ *subscapularis* 118
„ *subserrata* 118
„ **subtendinea m. tricipitis brachii** 118
„ *subtendinosae dorsales articul. metacarpophalang.* 119
„ *subtendinosa m. brachialis interni* 118

Seite

Bursae, *subtendinosa m. pectoralis majoris* 118
„ *subtendinosa m. peronaei tertii* 120
„ *subtendinosa m. subscapularis* 118
„ *subtendinosa m. supraspinati* 118
„ *subtendinosa m. teretis minoris* 118
„ **subtendinosa m. tricipitis brachii** 118
„ *subtendinosa olecrani* . . . 118
„ *subtendinosae pedis* 120
„ *supra-acetabularis* 119
„ *supra-anconaea intratendinosa* . 118
„ supracondyloidea medialis . . . 120
„ *supracoracoidea lateralis* . . . 118
„ **supracoracoidea lateralis anterior** 118
„ *supracoracoidea medialis anterior* 118
„ suprapatellaris 119
„ *suprapatellaris intramuscularis* 119
„ *supraxiphoidea* 118
„ *thyreohyoidea lateralis* . . 118
„ *thyreotrachealis* 138
„ *trochanterica m. glutei medii posterior* 119
„ *ulnoradialis* 119

Calcaneus, Homologie desselben 43, secundärer Calcaneus 81, Varietäten des Calcaneus 81
Canaliculi .
„ *accessorii (oss. occipitis)* 63
„ *Canaliculus communicationis* 66
„ *Canaliculus innominatus* . . 62
„ petrosi 124
„ *pharyngeus accessorius* . . 63
„ *vomerobasilaris lateralis superior* 71
„ *vomerosphenoidales* 71
„ *vomerosphenoidalis lateralis inferior* 71
„ *Canaliculus* s. *Canalis vomerosphenoidalis lateralis inferior* 63
„ *vomerosphenoidalis lateralis superior* 71
„ *vomerosphenoidalis medianus* 71
Canales, *condyloideus posterior inferior* 63, *craniopharyngeus* 62, *lateralis* 71, *Canalis vomeris* 71, *vomerobasilaris lateralis inferior* 63, *tarsi accessorius* 81
Capacität des Schädels 13
Caput, *accessorium m. bulbocavernosi* 152, *auriculare m. styloglossi* 122, *cruciatum* (II, 38, 56), 67, 72, **internum m. tricipitis brachii** 46, mediale m. tricipitis brachii 46, *obliquum m. adductoris pollicis* 107, *transversum m. adductoris pollicis* 107

Seite

Carpus, Homologie mit dem Tarsus . . 43
Cartilagines, alae nasi minores 129, cricoidea 133, *interarytaenoidea* 134, Cartilago septi nasi 129, *sesamoideae anteriores* 134, *sesamoideae tubae Eustachii* 123, thyreoidea 133, triticea 133, 134, Wrisbergiana, Racen-Anatomie ders. 134
Caruncula minor 144
Cellulae mastoideae 123
Centralwindungen 195
Cerebrospinalnerven 196
Chamaecephalen 4
Chiasma opticum 164
Chorda a. umbilicalis 146, Chorda tympani **198**, 215, Chorda venae umbilicalis 143
Cingulum (dentis) 130
Clavicula **76**, 205
Coecum **141**, Variet. der Serosa desselben **142**, 155
Colliculus intermedius bulbi urethrae 148, *seminalis* 147
Colon 142, adscendens 142, descendens. 142
Combination von Varietäten 55
Commissura mollis 194
Conarium 194
Concha Santoriniana 68
Conchae sphenoidales anteriores . . . 62
Condylenwinkel 4
Condylus, *externus femoris* 42, *fibularis femoris* 42, *internus femoris* 42, **lateralis humeri** 46, radialis humeri 46
Conjunctiva 125
Conus medullaris 192
Cornea 126
Cornu medium der Thymus . . . 139
Cornua sphenoidalia accessoria. 62
Corpus medullare hemisphaerae cerebri 194, Corpus oss. sphenoidei . . . 62
Costae 75
Costal-Respiration 22
Craniometrie 3
Cranioscopie 1
Cristae, *buccinatoria* (II, 171), **71**, *Crista clitoridis* 78, colli costae inferior 75, *colli costae superior* 75, cribrosa oss. sphenoidei 62, *infratemporalis* 65, *Crista penis* 78, *Crista tubae Eustachii* . . . 123

Daumen, Homologie mit dem Hallux 48
Diaphragma 109
Dickdarm 141
Disentisform 10
Disentistypus 7
Doppelkinn 92
Doppelkinnmuskel 91
Dorsalflexion der Hand 24
Dorsolumbalwirbel 72
Dorsolumbalwirbel 72
Drüsen, Cowper'sche 148, Peyer'sche 141, *subepitheliale tubulo-acinöse Drüse im Os oesophagi* 140

Seite

Ductus choledochus 143, *hemithoracicus* 189, *hepaticus medius* 143, pancreaticus 143, *pancreaticus accessorius* 143, *pancreaticus azygos* 143, *pancreaticus recurrens* 143, *Santorini* 143, *pancreaticus secundarius* 143, *pancreaticus superior* 143, thoracicus 189
Dünndarm 141
Duodenaltasche 153

Eckzahn 130
Eierstock 148, accessorischer 149
Eillauf 35
Eingeweide 121
Ellenbogengegend, Hautnerven u. Venen 206
Ellenbogengelenk, Nerven 207, Varietäten des Ellenbogengelenkes . . . 84
Eminentia marginalis 133, quadrigemina 193
Emissarium temporale 64
Endognathion 69
Epicanthus 125
Eurycephal 4, *Eurycephalie* 4
Excavatio rectovesicalis 155
Exognathion 69
Exostose mediopalatine 72
Extremitäten, Homologie der oberen und unteren 39, Bewegungen der oberen Extremität 23, Bewegungen der unteren Extremität 26
Extremitäten verschiedener Racen . . 15
Extremitätengürtel 39

Facetten *der Patella* 80, **mittlere Facette der Patella** 80
Facialiswurzel, aufsteigende der Chorda tympani 198
Facies infratemporalis 65
Fascia, *Cooperi* 147, dentata 194, *intercolumnaris* 147, Fascia pelvis 150, Fascia perinaei 151, *salpingopharyngea* 124, *Fascia Scarpae* . 147
Fasciculus accessorius internus m. pharyngopalatini 131, *accessorius m. tragici* 122, *Fasciculus exilis* 106, *infraspinato-deltoideus* 101, *superficialis m. tragici* 122
Fehler, mittlerer 57
Femur, Homologie mit dem Humerus 41, Varietäten 78
Fersen-Sprungbeingelenk, Nerven . . 213
Fibrocartilago basilaris 123
Fibula 80
Fibularflexion des Fusses 28
Fila intermedia n. acustici 199
Fissurae
„ *endomesognathica* 69
„ *meso-exognathica* 69
„ incisiva 69
„ *incisiva facialis* 69
„ **incisiva intermedia** 69

Seite

Fissurae, **incisiva lateralis** 69
„ *incisiva medialis* 69
„ **incisiva palatina** 69
„ *interinsularis* 195
„ *Fissura tegmenti tympani* . 66
„ *zygomaticosphenoidalis* . . 70
Flächenbewegung der Hand 24
Fliegen 37
Flocculi accessorii 193, *secundarii* 193
Flügelfortsatz des Schnepfenkopfes . . 147
Foramina
„ *coecum retro-anale* 121
„ *condyloidea accessoria* . 63
„ *frontale* 67
„ *interclinoideum* 62
„ *ischiadicum medium* . . . 84
„ *jugulare spurium* 64
„ *meningeum* 64
„ *mentale anterius* 71
„ *Foramen pro sinu petroso inferiori* 66
„ *scapulare* 76
„ *sphenoidale anterius* . . . 63
„ supraorbitale 67
„ transversaria accessoria 165
„ thyreoideum 201
Form, *niedersächsische des Schädels* 7, der Niere 145, *teutonische des Schädels* 7
Fornix 194, *transversus* 194
Fossae
„ *coecalis* 154
„ *costotransversariae des Os sacrum* 74
„ *duodenojejunalis* 153
„ *glosso-epiglottica* 133
„ *iliacosubfascialis* 154
„ iliocoecalis 142
„ *iliocoecalis anterior* . . . 154
„ *ileocoecalis superior* 154
„ *intersigmoidea* 154
„ *mastoidea* 66
„ Fossa ovarii . . . . . (II, 510)
„ *paracoecalis* 154
„ *phrenicohepatica* 154
„ *prae-auricularis* 78
„ *subarcuata* 66
„ *subcoecalis* 154
„ *supracondyloidea* 79
„ Fossa Sylvii 194
Fovea, *capitis humeri* 76, *fasciae iliacae* 154, **Hesselbachii** 154, *parva* 63, *peritonealis fossae iliacae* 154
Foveola coccygea 121, *retro-analis* 121
Frenulum suspensorium 98
Füllhorn 193

Gallenblase 143
Ganglia
„ *aberrantia n. accessorii* 203
„ aberrantia der Nn. cervicales . . 204
„ *carotica accessoria inferiora* 214, *superiora* . . 214

Seite

Ganglia, cervicale inferius 214
„ cervicale medium 214
„ cervicale superius, Homologie desselben 214
„ ciliare (II, 929) **215**
„ ciliare accessorium inferius 215, accessorium superius 215, ciliare des Kaninchens 216
„ coccygeum 219
„ *diaphragmaticum* 220
„ Ganglion Gasseri 215
„ *intercalaria* 213
„ intermedia 213
„ *intervertebrale capitis posterius* 201
„ jugulare n. glossopharyngei . . . 200
„ maxillare 218
„ *Ganglion n. splanchnici* 219
„ *Ganglion n. splanchnici minoris* . 219
„ oticum 217
„ *phrenicum* 220
„ sacralia 219
„ *spermaticorenale* 220
„ spermaticum 220
„ sphenopalatinum 217
„ *splanchnica* 219
„ *splanchnico-suprarenale* 219
„ *splanchnicum* 219
„ *sublinguale* 198
„ **sublinguale** 218
„ submaxillare 218
„ *supramaxillare posterius* . . . 197
„ *suprarenale* 219
„ sympathica dorsalia 218
„ temporale 215
„ **temporale** 215
„ **temporale molle** 215
„ thoracicum I 214
Ganglien des N. accessorius 203, accessorisches des N. coccygeus 203, des N. hypoglossus 203. accessorische des N. trigeminus 196, **Blandin'sches** 198, Ganglien am Kopfe und Halse . . 214
Ganglienplexus in der Bauchhöhle 220, in der Brusthöhle 219
Gangliola splanchnica dispersa 219, **tympanicum** 200, *tympanicum superius* 217
Gaumen 131
Gaumenspalte **69**, 217
Gaumenwulst, medianer 72
Gebärmutter 149
Gehen 31
Gehirn, grosses 194, kleines 193, Mittelheil des grossen Gehirnes 194, Oberfläche der Hemisphären des grossen Gehirnes 194, Seitentheile des grossen Gehirnes 194, Varietäten des Gehirnes 190
Gehirnbasis, Seitentheile derselben . . 194
Gehörgang, äusserer 122
Gehörknöchelchen 124
Gelenke, überzählige 61; Varietäten der Gelenke 81, der Gelenke des Zungenbeines 82

Seite

Gelenkfläche, patellare der Condyli femoris 79, tibiale Gelenkflächen der Condyli femoris 79
Gelenkhöcker, accessorische des Hinterhauptsbeines 63
Geschlechtsorgane 146, männliche 146, weibliche 148
Gesetz der kleinen Zahlen 59
Gesichtsknochen 69
Gesichtsmuskeln, Bewegungen 18
Gesichtsschädel 4
Gesichtswinkel, Camper'scher 4
Gewicht des Beckens 14, spec. des Körpers 121
Gewölbe des Fusses 86
Glabella coccygea 121
Glandulae
„ coccygea . . . . . (I, 325, II, 537)
„ *Glandula foraminis obturatorii* 190
„ intercarotica 203, **215**
„ Glandula parotis 133
„ *parotis accessoria* 133
„ *praehyoides* 137
„ sublingualis 133
„ submaxillaris 133
„ *suprahyoidea* 137
„ *suprarenales accessoriae* . 146
„ thyreoidea 137
„ *thyreoideae accessoriae inferiores* (*mediana oder laterales*) . . 137
„ *thyreoideae accessoriae posteriores* 137
„ *thyreoideae accessoriae superiores* (*mediana oder laterales*) . . 137
„ *thyreoidea accessoria suprahyoidea* 137
„ tympanica 200
Glandulae lymphaticae *antibrachii* 190
„ hypogastricae 190
„ *epigastrica* 190
„ mediastinicae posteriores . . . 190
„ sternales 190
Glans penis 148
Grazie 38
Grosshirnlappen 195
Grundlinie des Schädels 8, *Grundlinie des Schädels* 4
Gyri *supraorbitales externus, internus, medius* 195, *supraorbitalis lateralis* 195

Haare, Farbe derselben 11, Haare verschiedener Racen 17
Habichtsnase 129
Hallux, Homologie mit dem Daumen . 48
Halswirbel **73**, 165
Hand, Bewegungen derselben 24
Handgelenke 84
Handwurzelknochen, secundäre . . . 77
Harnblase 146
Harnleiter **145**, 174
Harnorgane 145
Harnröhre, männliche 147, weibliche . 150
Hasenscharte 196

Seite

Haut, äussere verschiedener Racen 17, Nerven der Haut der Mamma 206, Oberfläche der Haut 121, Variet. der Haut 121
Hemisphären des kleinen Gehirnes . . 193
Hemmungsbildungen 54
Hemmungsfacetten 79
Hepar, *accessorium* 143, *succenturiatum* . . . . . *p.* 143
Herz, Bau desselben 156
Hinterhauptslappen 195
Hinterhauptswinkel 4
Hirnnerven 196
Hoden 146
Höhenindex des Schädels 3
Höhle des Kehlkopfes 137
Hohbergform des Schädels 7
Homologie der Bänder der Extremitäten 44, der Blutgefässe der Extremitäten 44, des Daumens 48, der Extremitäten 39, der grossen Zehe 48, des Hallux 48, der Kniekehle 46, der Knochen der Extremitäten 39, des M. brachioradialis 102, des M. sartorius 102, der Muskeln der Extremitäten 44; Homologie der oberen und unteren Extremität 39, der Nerven derselben 52
Horizontallinie, v. Ihering'sche . . . 3
Hornvene 187
Hüftgelenk 85
Hügelgräberform des Schädels . . . 9
Hülfsorgane des Auges 125
Humerus, Homologie mit dem Femur 41, Torsion des Humerus 43, Varietäten desselben 76
Hydatide, Morgagni'sche 149
Hymen 149, *fimbriatus* 149
Hyperbrachycephal 4

Impressiones, *cardiaca* (*hepatis*) 143, *colica* (*hepatis*) 143, *Impressiones cordis* (*hepatis*) 143, *duodenalis* (*hepatis*) 143, *gastrica* (*hepatis*) 143, *gastrica* (*renum*) 145, *hepatica* (*renum*) 145, *muscularis* (*renum*) 145, *suprarenalis* (*hepatis*) 143, *vesicalis* (*hepatis*) 143
Incisura frontalis 67, *lacrymalis* 69, *supraorbitalis* 67
Indices der Scapula 16, des Schädels 3, 4
Infraspinalindex 16
Insel 195
Inselbildung der Arterien . . . 157
Iris 126
Isthmus urethrae 150

Kaumuskeln, Bewegungen 20
Kehlkopf 133, Bänder 134, Knorpel 133, Muskeln 134, Kehlkopf verschiedener Racen 17
Kern der Prostata 148

Seite

Klappe, Béraud'sche 126, Foltz'sche 126, Hasner'sche 126, Krause'sche . . . 126
Klettern 37
Knieen 31
Kniegelenk 85
Kniekehle, Homologie 46
Knochen und Knorpel als Stellen des Ursprunges, der Insertion, der Befestigung und des Durchganges der weichen Theile 223
Knochen der oberen Extremitäten 76, des Thorax 75, der unteren Extremitäten 78, der Wirbelsäule 72, *Worm'sche* 71
Knorpel s. Knochen; des Kehlkopfes . 133
Körperhaltung, militärische 30, nachlässigere 30
Körperhöhe 15
Körpermaasse 16, von Recruten . . . 16
Kopf, *accessorischer des M. flexor digitorum pedis longus* 114; Bewegungen des Kopfes 20; dritter des M. abductor pollicis brevis 107, *zweiter des M. indicator* 107
Kopfgelenk 82

Lage, *der Nieren* 145, der Ovarien, Varietäten . . . . . (II, 519)
Lamina cinerea 193, medullaris transversa aquaeductus Sylvii 193
Laufen 35
Leber 143
Lendenwirbel 74
Lienes accessorii 144, *succenturiati* 144
Ligamenta
„ *alaria minora* 82
„ annulare radii, Nerven 208
„ *basium oss. metatarsi commune* . 87
„ *basium oss. metatarsi commune longum* 87
„ *basium oss. metatarsi jugale* . . 87
„ *basium oss. metatarsi plantare longum* 87
„ *colicum dextrum* 154
„ *colicum Halleri* 153
„ *coracoglenoidale* 84
„ *costopleurale* 83
„ *costopleurovertebrale* . . . 83
„ *costovertebrale accessorium* 83
„ *cricocorniculatum* 136
„ *dentis epistrophei medium anticum* 82
„ *dentis epistrophei medium posticum* 82
„ *epididymidis medium* . . . 147
„ *gastropancreaticum* 153
„ *hyothyreoideum accessorium* . . 134
„ *iliacum proprium* 84
„ interclaviculare, Varietäten . . (II, 93)
„ *intercostalia anteriora interna* 83
„ *intermedium* (*genu*) 85
„ *interosseum metacarpale* . . 84
„ *interosseum* (*oss. tarsal. I*) . 86

Seite

Ligamenta, *intertransversarium atlanto-occipitale* . . . 83
„ *Lig. intestini coeci* 154
„ *ischiofemorale* 85
„ *mesentericomesocolicum* . . 154
„ *pericardiacum superius* . . . 155
„ *phrenicocolicum* 153
„ *pleurocolicum* 153
„ *pleuro-oesophageum* 141
„ *pterygopetrosum Civinini* . . . 63
„ *pterygosphenoideum* 63
„ *pterygosphenoideum externum* . . 63
„ *pterygosphenoideum internum* . . 63
„ *pterygo-spinosum* 63
„ *retrahens tubae* 123
„ *salpingopharyngea* 123
„ *salpingopterygoideum* . . . 63
„ *salpingopterygoideum (proprium)* 124
„ *spinososacrum superius* . . 84
„ *stylo-auriculare* 122
„ *suspensorium dentis epistrophei anticum* 82
„ *suspensorium dentis epistrophei posticum* . . . 82
„ *suspensorium oss. femoris* . 110
„ **suspensorium trochanteris** . . . 110
„ thyreo-arytaenoidea inferiora . . 134
„ *thyreohyoideum accessorium medium* 134
„ thyreohyoideum laterale 134
„ vesicalia lateralia, Variet. derselben . . . . . (II, 481)
„ **Lig. Zinnii** 128
Ligamente des Fusses 85
Ligula 193
Ligurer 8
Lineae, *arcuata externa inferior* 78, eminens patellae 80, *glutea* 78, *glutea posterior* 78, *obliqua cartilaginis thyreoideae* 133, *temporalis* 65, *transversae costariae oss. sacri* 74
Lingula 193
Linie, Göttinger 3
Lobi pulmonum accessorii 138, *pulmonum accessorius inferior* 138
Luftröhre 138
Lumbosacralwirbel 72
Lumbosacralwirbel 72
Lungen 138
Lungenvenen 189
Lymphdrüsen 189
Lymphgefässsystem 189

Macula cribrosa quarta 200
Magen 141
Mammae, accessoria acromialis 150, *accessoria axillaris* 150, *accessoria dorsalis* 150, *accessoria femoralis* 150, *pectorales accessoriae* 150

Seite

Massen-Anatomie 57
Maxilla inferior 71
Meatus auditorius externus 122, auditorius externus osseus 122
Medulla oblongata 192
Menschenracen, Anatomie 1
Mesenterium 141
Mesobrachycephalen 4
Mesocardium 138
Mesocoecum 142
Mesognathion 69
Milchgänge 150
Milz **144**, Variet. der Serosa derselben 155
Missbildungen 54
Mittelfelle 138
Moderator band 156
Mundhöhle 72, 130
Muskeln, des äusseren Ohres . . . 122
„ am Bauche 108
„ am Becken 109
„ am Beckenausgange 151
„ an der Brust **99**, Schleimbeutel derselben 118
„ *Duverney'scher Muskel* 212
„ der Extremitäten, Homologie . . 44
„ des Fusses, eigene kleine, Homologie derselben 47
„ des Gaumensegels 131
„ der Gehörknöchelchen 124
„ am Halse **92**, Schleimbeutel derselben 118
„ an der Hand 106
„ eigene kleine der Hand, Homologie derselben 47
„ an der Hüfte 109
„ des Kehlkopfes 134
„ am Kopfe **90**, Schleimbeutel derselben 117
„ am Nacken u. Rücken **97**, Schleimbeutel derselben 118
„ und Muskelnerven, Tabelle . . 298
„ am Oberarm 102
„ der oberen Extremität **102**, Schleimbeutel derselben . . . 118
„ am Rücken 97
„ des Schlundkopfes 139
„ an der Schulter 101
„ der unteren Extremität **109**, Schleimbeutel derselben . . . 119
„ am Unterschenkel 112
„ der Zunge 132
„ Varietäten der Muskeln **87**, im Allgemeinen 87
„ am Vorderarm 103
Muskelnerven, Tabelle 298
Muskelthätigkeit 18
Muttertrompeten 149
Musculi
„ abductor brachii inferior des Kaninchens 101
„ abductor digiti minimi manus . 107
„ abductor digiti minimi pedis . . 116
„ abductor hallucis 116
„ *abductor oss. metatarsi V.* . 116

Seite

Musculi, *abductor pollicis accessorius* 105
„ abductor pollicis brevis 107
„ *abductor pollicis brevis* 105
„ *abductor pollicis brevis alter* 107
„ *abductor pollicis internus* . . . 107
„ abductor pollicis longus 104
„ *accelerator lateralis* 152
„ *accelatoris accessorius* 152
„ *accessorius ad calcaneum* . 115
„ *accessorius ad m. flexorem carpi radialem* 107
„ *accessorius ad m. flexorem digitorum profundum* 106
„ **accessorius flexoris longi digitorum pedis** 114
„ *accessorius ad rectum* . . . 93
„ *acromioclavicularis* 100
„ *acromioclavicularis lateralis* 101
„ adductor femoris brevis 111
„ adductor femoris longus 111
„ adductor femoris magnus . . . 111
„ adductor femoris minimus . . . 111
„ adductor hallucis 116
„ adductor pollicis. 107
„ *addutor pollicis obliquus*. . 107
„ *adductor pollicis transversus* 107
„ anconaeus 104
„ *anconaeus epitrochlearis*. . . . 103
„ anconaeus minimus. 103
„ *anconaeus quintus* 103
„ *anconaeus quintus* 103
„ *anomalus claviculae*. . . . 100
„ *anomalus maxillae superioris* 91
„ *anomalus palati duri* . . . 132
„ *anomalus parvus maxillae superioris* 91
„ *anomalus transversus*. 126
„ antitragicus, Nerven desselben . 199
„ *apicis nasi*. 91
„ *articulationis mandibulae* . 92
„ *arycorniculatus rectus* . . 137
„ *ary-epiglotticus*. 136
„ *arymembranosus* 136
„ arytaenoideus 126
„ *atlantomastoideus*. 99
„ *auriculoglossus*. 132
„ *azygos impar*. 140
„ *azygos linguae* 132
„ *azygos pharyngis* 139
„ *baseohyo-epiglotticus* 132
„ *basiodeltoideus* 101
„ **biceps brachii** 46, Homologie . . 46
„ biceps femoris 112
„ *brachialis accessorius*. 103
„ brachialis internus 103
„ *brachialis internus minor* . 103
„ *brachiofascialis* 103
„ brachioradialis **103**, Homologie . 102
„ *brachioradialis* 103
„ *brachioradialis accessorius* 103
„ *brachioradialis brevis* 103
„ *brachioradialis minor*. 103
„ *broncho-oesophageus* . . . 141

Seite

Musculi, *broncho-oesophageus dexter* 141
„ bulbocavernosus 152
„ *bulbocavernosus proprius* . 152
„ *capsularis humeroscapularis* 102
„ *cephalohumeralis* 92
„ *cephalopharyngeus* 139
„ *cerato-arytaenoideus* . . . 135
„ *ceratocricoideus* 135
„ *ceratoglossus accessorius* . 132
„ *chondro-epitrochlearis*. . . 100
„ *chondrofascialis* 100
„ *cleido-atlanticus*. 98
„ *cleidocervicalis imus* 98
„ *cleidocervicalis inferior* 98
„ *cleidocervicalis superior* 98
„ *cleido-epistrophicus* 98
„ *cleidohyoideus* 95, **96**
„ *cleido-occipitalis* 92
„ coccygeus 109
„ *comes m. obliqui superioris*. . . 128
„ *compressor bulbi proprius* . 152
„ *compressor hemisphaerium bulbi* 153
„ *compressor narium minor* . 91
„ compressor nasi 91
„ *compressor venae dorsalis penis* . 152
„ constrictor pharyngis inferior . . 139
„ constrictor pharyngis medius . . 139
„ constrictor pharyngis superior . . 139
„ constrictor pudendi. 153
„ *constrictor radicis penis*. . . . 152
„ coracobrachialis **102**, Nerven desselben 207, Variet. . . . (II, 25)
„ *coracobrachialis brevis* . . 102
„ *coracobrachialis longus* . . 102
„ *coracobrachialis minor* 102
„ *coracobrachialis secundus* . . . 102
„ *coracocapsularis* 102
„ *coracocervicalis* 96
„ *coracoclavicularis* 96
„ *coracoclavicularis anticus* . 100
„ *coracoclavicularis posticus* . . . 100
„ *coracoclavicularis singularis* . . 100
„ *corrugator posticus* 92
„ corrugator supercilii 91
„ *costodeltoideus* 101
„ *costohyoideus*. 96
„ *costotransversalis* 100
„ cremaster (externus) 108
„ crico-arytaenoideus lateralis . . 135
„ crico-arytaenoideus posticus . . 135
„ *cricocorniculatus* 136
„ *crico-epiglotticus* 135
„ *cricohyoideus*. 95
„ *cricomembranosus*. 135
„ cricothyreoideus **135**, Nerven desselben 202
„ *cricothyreoideus* 135
„ *cricothyreoideus lateralis* . 135
„ *cricothyreoideus lateralis posticus* 135
„ *cricothyreoideus lateralis superficialis* 135
„ *cricothyreoideus posticus* . 135

Seite

Musculi, *cricotrachealis* 135
„ *cubitocarpeus* 106
„ cucullaris 97
„ *curvator coccygis* 109
„ deltoideus **101**, Nerven desselben 206
„ *deltoideus profundus* 102
„ depressor anguli oris 91
„ *depressor auriculae* 122
„ *depressor cartilaginis arytaenoideae* 135
„ *depressor cartilaginis Santorinian.* 137
„ *depressor glandulae thyreoideae* 95
„ depressor labii inferioris 92
„ *depressor palpebrae inferioris* 92
„ *depressor palpebrarum* 91
„ *depressor supercilii* 91
„ *depressor tendinis subscapularis* . 102
„ digastricus **94**, Nerven des vorderen Bauches 199
„ *dilatator conchae* 122
„ dilatator laryngeus 134
„ *dilatator narium anterior* . . . 91
„ *dilator superior sacci lacrymalis* . 91
„ *dilator urethrae* 152
„ *dorsofascialis* 99
„ *epitrochleo-anconaeus* 103
„ *erector accessorius* 152
„ *extensor carpi intermedius* 103, 104
„ *extensor carpi radialis accessorius* 104
„ extensor carpi radialis brevis . . 104
„ extensor carpi radialis longus . . 103
„ extensor carpi ulnaris 104
„ *extensor coccygis* 109
„ extensor digitorum communis . . 104
„ *extensor digitorum manus brevis* 107
„ *extensor digiti medii proprius* 105
„ *extensor digiti minimi accessorius* 104
„ extensor digiti minimi proprius . 104
„ extensor digitorum pedis brevis . 115
„ extensor digitorum pedis longus . 112
„ extensor hallucis longus 112
„ *extensor hallucis longus accessorius* 112
„ *extensor hallucis minor* 112
„ *extensor indicis brevis* 107
„ extensor indicis proprius 105
„ extensor pollicis brevis 105
„ *extensor pollicis indicisque* 105
„ extensor pollicis indicisque . . 108
„ extensor pollicis longus 105
„ *extensor primi internodii hallucis* 112
„ *flexor brevis digiti minimi accessorius* 107
„ flexor carpi radialis 105
„ *flexor carpi radialis brevis* 105
„ *flexor carpi radialis profundus* . 105
„ flexor carpi ulnaris 106

Seite

Musculi, *flexor carpi ulnaris brevis* 106
„ flexor digiti minimi accessorius . 114
„ flexor digiti minimi brevis (manus) 107
„ flexor digiti minimi brevis (pedis) 116
„ *flexor digiti secundi proprius (pedis)* 114
„ flexor digitorum pedis brevis . . 115
„ flexor digitorum pedis longus . . 114
„ *flexor digitorum pedis longus accessorius* 114
„ flexor digitorum profundus **106**, Nerven 208
„ *flexor digitorum profundus accessorius* 106
„ flexor digitorum sublimis **106**, Nerven 208
„ flexor hallucis brevis 116
„ flexor hallucis longus 115
„ flexor pollicis brevis 107
„ flexor pollicis longus 106
„ frontalis 90
„ gastrocnemii 113
„ *gastrocnemius tertius* . . . 113
„ gemelli 111
„ *genio-epiglotticus* 132
„ genioglossus 132
„ *genioglossus accessorius* . . 132
„ *geniopharyngeus* 139
„ glossopalatinus 131
„ *gluteoperinaealis* 151
„ *gluteus accessorius* 110
„ gluteus maximus 110
„ gluteus medius 110
„ gluteus minimus 110
„ *gluteus quartus* 110
„ *gluteus quartus* 110
„ gracilis 111
„ *gracillimus oculi* 128
„ *gracillimus orbitae* 128
„ helicis minor 122
„ *hepaticodiaphragmaticus* . 109
„ hyo-epiglotticus 132
„ *hyo-epiglotticus* 95
„ hyoglossus 132
„ *hyothyreoideus lateralis* . . 95
„ iliacus 110
„ *iliacus minor* 110
„ *ilioscapularis* 110
„ *M. incisurae auriculae* . . 122
„ *M. incisurae (cartilaginis thyreoideae) mediae transversus* . . 135
„ *M. incisurae majoris auriculae* . 122
„ *M. incisurae mediae obliquus* . . 135
„ *M. incisurae Santorini* 122
„ *M. indicator anomalus brevis* . 107
„ *M. indicator (manus), zweiter Kopf desselben* 107
„ *indicator pedis* 115
„ *infraclavicularis* 101
„ *infraorbitalis* 91
„ infraspinatus 102
„ *infraspinatus minor* 102
„ *infraspinatus secundus* 102

Seite

Musculi, *interclavicularis* . . . 100
„ intercostales externi 101
„ intercostales interni 101
„ interossei, Homologie 48
„ interossei manus 107
„ *interossei plantares* 116
„ *interosseus volaris pollicis* . 108
„ *interosseus volaris primus* . . . 108
„ interspinales 99
„ *intertragicus* 122
„ intertransversarii 99
„ *invertor femoris* 110
„ *ischiobulbosus* beim Manne . 152
„ ischiobulbosus beim Weibe . (II, 535)
„ ischiocavernosus 152
„ *ischiocavernosus urethrae* . . . 152
„ *ischiopubicus* 153
„ *ischiopubicus inferior* . . . 153
„ *ischiopubicus superior* . . . 150
„ **M. Krausii** 96
„ *lacrymalis anterior* 91
„ latissimus dorsi 98
„ *levator alae narium anterior* . . 91
„ *levator alae narium minor* . . . 91
„ levator anguli oris 91
„ levator ani 151
„ *levator claviculae* 98
„ *levator coccygis* 109
„ levatores costarum breves . . . 99
„ *levator glandulae thyreoideae* 137
„ *levator glandulae thyreoideae lateralis* 139
„ *levator glandulae thyreoideae (profundus)* . . . 135
„ *levator gl. thyreoideae superficialis brevis* . . 95
„ *levator glandulae thyreoideae superficialis longus* 95
„ *levator glandulae thyreoideae superficialis medius* 95
„ levator labii superioris alaeque nasi 91
„ levator labii superioris major . . 91
„ levator laryngopharyngeus . . . 134
„ levator menti 92
„ *levator nasi proprius* . . . 91
„ *levator palati mollis anterior* . . 132
„ *levator palati mollis minor* . 132
„ levator palpebrae superioris . . 125
„ *levator penis* 152
„ levator pharyngolaryngeus . . . 134
„ levator scapulae 98
„ levator urethrae 151
„ levator veli palatini **131**, Nerven 203
„ *longitudinalis linguae inferior medius* 132
„ longissimus capitis 98
„ longus colli 96
„ **longus colli accessorius** 97
„ *longus lumborum* 110
„ lumbricales manus 106
„ lumbricales pedis 115
„ mallei externus . . . . . (II, 325)
„ mallei (internus) 124

Seite

Musculi, masseter 92
„ multifidus 98
„ *mentohyoideus* 94
„ *mylo-glossus* 132
„ mylohyoideus **95**, Nerven . . . 203
„ *obliquus accessorius (oculi)* . . . 128
„ obliquus capitis major 99
„ obliquus capitis minor **99**, Nerven 204
„ obliquus externus abdominis . . 108
„ *obliquus externus abdominis minor* 108
„ *obliquus externus abdominis secundus* 108
„ obliquus internus abdominis . . 108
„ obliquus superior 128
„ obturator externus 111
„ obturator internus 111
„ occipitalis, Nerven 205
„ *occipitalis minor* 92
„ *occipitalis teres* 92
„ *occipitohyoideus* 94
„ *occipitopharyngeus* 140
„ *occipitoscapularis* 98
„ *omoclavicularis* 100
„ *omocleidohyoideus* 96
„ omohyoideus 96
„ opponens digiti minimi manus . 107
„ opponens digiti minimi pedis . . 116
„ *opponens hallucis* 116
„ opponens pollicis 107
„ orbicularis palpebrarum 91
„ palmaris brevis, Homologie 47, Nerven 208, Variet. 107
„ palmaris longus 105
„ *palmaris longus accessorius* 105
„ pectineus 111
„ pectoralis major 99
„ *pectoralis major accessorius* 99
„ pectoralis minimus 101
„ pectoralis minor 101
„ *pectoralis quartus* 100
„ *peronaeotibialis* 114
„ *peronaeus accessorius* . . . 113
„ *peronaeus accessorius* 113
„ peronaeus brevis **113**, Homologie 47
„ *peronaeus digiti minimi pedis* 113
„ peronaeus longus **113**, Homologie 47
„ *peronaeus quartus* 113
„ *peronaeus quinti* 113
„ *peronaeus quintus* 113
„ *peronaeus sextus* 113
„ peronaeus tertius 112
„ *peroneocalcaneus internus* . 115
„ **petropharyngeus** 139
„ *pharyngomastoideus* . . . 140
„ pharyngopalatinus 131
„ *pisohamatus* 107
„ *piso-uncinatus* 107
„ plantaris **114**, Homologie . . . 47
„ *plantaris minor* 114
„ *pleuro-oesophageus* 141
„ popliteus 114
„ *popliteus accessorius* 114
„ *popliteus biceps* 114

Seite

Musculi, *popliteus geminus* 114
„ *popliteus minor* 114
„ *popliteus minor* 114
„ *popliteus superior* 114
„ *praeclavicularis lateralis* . . . 100
„ *praeclavicularis medialis* . . . 100
„ *pronator pedis* 115
„ pronator quadratus 106
„ pronator teres **105**, Nerven . . 207
„ *pterygoideus anomalus* . . 92
„ pterygoideus externus 92
„ pterygoideus internus 92
„ *pterygoideus proprius* . . . 92
„ *pterygoideus tertius* . . **92**, 217
„ *pterygopalatinus* 132
„ *pterygopharyngeus externus* 140
„ *pterygosalpingoideus* . . . 132
„ *psoas accessorius* 110
„ **psoas accessorius** 110
„ psoas major 109
„ psoas minor 110
„ *psoas minor accessorius* . . 110
„ *pubocavernosus* 152
„ *puboperinaealis* 151
„ *puboperitonealis* 109
„ *pubopudendus* 151
„ *pubotransversalis* 109
„ pyramidalis abdominis 108
„ *pyramidalis (auriculae)* 122
„ pyramidalis nasi 91
„ pyriformis 111
„ quadratus femoris 111
„ quadratus lumborum 109
„ quadratus plantae, Homologie 47, Varietäten 115
„ quadriceps femoris, Homologie desselben 45
„ quadrigeminus brachii, Homologie 46, Nerven des accessorischen Kopfes 207, Variet. 102
„ quadrigeminus capitis 92
„ *radialis internus brevis* 105
„ *radialis internus minor* 105
„ *radialis internus profundus* . . 105
„ *radiocarpeus* 105
„ *radiocarpometacarpalis* . . 105
„ *radio-metacarpalis* 105
„ rectococcygeus 142
„ recto-uterini 149
„ *rectus abdominis* 108
„ rectus capitis anticus major . . 96
„ *rectus capitis anticus medius* 96
„ *rectus capitis anticus minimus* . 96
„ rectus capitis anticus minor **96**, Nerven 203
„ rectus capitis lateralis 99
„ rectus capitis posticus major . . 99
„ rectus capitis posticus minor . . 99
„ rectus externus oculi **127**, Nerven 196
„ rectus femoris 101
„ rectus internus oculi 127
„ *rectus lateralis abdominis* . 108
„ *rectus sternalis* 93
„ *retractor urethrae* 152

Musculi, *retractor uteri* 149
„ *retroclavicularis* 100
„ *rhombo-atloideus* 96
„ rhomboidei 96
„ *rhomboideus occipitalis* . . 98
„ risorius 91
„ *rotator humeri* 102
„ *sacrococcygeus anticus* . . 146
„ *sacrococcygeus posticus* . . 146
„ sacrospinalis 96
„ *salpingopharyngeus* 132
„ *salpingostaphylinus* . . . 131
„ sartorius **111**, Homologie desselben 102
„ scaleni, Variet. (II, 190) 97
„ *scalenus accessorius* . . . 97
„ scalenus anticus 97
„ *scalenus anticus accessorius* . . 98
„ *scalenus (anticus) proprius colli* 97
„ *scalenus lateralis* 97
„ scalenus medius **97**, Nerven . . 206
„ *scalenus minimus* 97
„ scalenus posticus 97
„ *scansorius* 110
„ *scapuloclavicularis* 100
„ *scapulocostalis* 101
„ semimembranosus 112
„ semispinalis capitis 98
„ semitendinosus 112
„ serratus anticus major 101
„ serratus posticus superior, Nerven 206
„ soleus 114
„ *solitarius pharyngis* 140
„ *sphincter ani tertius* . . . 142
„ sphincter laryngeus 134
„ sphincter pharyngolaryngeus . . 134
„ *splenius accessorius* . . . 98
„ splenius cervicis 98
„ stapedius 124
„ *sternalis* **93**, Häufigkeit . . . 58
„ *sternalis brutorum* 93
„ *sternoclavicularis* 100
„ *sternoclavicularis anticus* . . . 100
„ *sternoclavicularis posticus* . . . 100
„ *sternoclavicularis superior* . . . 100
„ **sternocleidomastoideus** 92
„ sternohyoideus 95
„ *sternomaxillaris* 93
„ *sterno-omoideus* 100
„ *sternoscapularis* 101
„ sternothyreoideus 95
„ *stylo-auricularis* . . . **122**, 132
„ *stylochondrohyoideus* 95
„ styloglossus 132
„ stylohyoideus 95
„ *stylohyoideus accessorius* . 95
„ *stylohyoideus novus* 95
„ *stylohyoideus profundus* 95
„ *stylomaxillaris* 95
„ stylopharyngeus 140
„ *stylopharyngeus internus* . 140
„ *stylotonsillaris* 140
„ *subanconaeus* 103

Seite

Musculi, subclavius 100
„ *subclavius posticus* 101
„ subcruralis 111
„ subcutaneus nuchae . . . (II, 193)
„ *subglenoidalis* 102
„ *suboccipitalis* 93
„ subscapularis **102**, 206
„ *subscapularis major* . . . 102
„ *subscapularis minor* . . . 102
„ *subscapulocapsularis* 102
„ *subscapulohumeralis* 102
„ *subthyreoideus* 135
„ supinator 104
„ *supinator brevis accessorius* 104
„ *supinator brevis accessorius* . . 103
„ *supinator longus accessorius* . . 103
„ *supraclavicularis* 100
„ *supraclavicularis proprius* . . . 100
„ *supracostalis* 101
„ *supracostalis anterior* 101
„ *supracostalis profundus* . . 101
„ *supracostalis superficialis* . 101
„ *syndesmo-arytaenoideus* . . 135
„ *syndesmopharyngeus* . . . 139
„ syndesmothyreoideus 136
„ *temporalis minor* 92
„ *tensor capsulae humeralis* . . . 102
„ *tensor capsulae tibiotarsalis* 115
„ **tensor fasciae deltoideae** . . . 101
„ *tensor fasciae dorsalis pedis* 112
„ tensor fasciae latae 111
„ *tensor fasciae plantaris* . . 114
„ *tensor fasciae suralis* . . . 112
„ *tensor ligamenti annularis radii anterior* 104
„ *tensor ligamenti annularis radii dorsalis* 104
„ *tensor ligamenti annularis radii posterior* 104
„ *tensor ligamenti annularis radii volaris* 104
„ *tensor membranae synovialis tarsi* 113
„ *tensor membranae synovialis tarsi* 115
„ *tensor trochleae* 125
„ tensor veli palatini **131**, Nerven. 200
„ teres major 102
„ *teres minimus* 102
„ teres minor **102**, Nerven . 206, 208
„ *thoracicus* 93
„ thyreo-ary-epiglotticus 136
„ thyreo-arytaenoideus inferior . . 135
„ thyreo-arytaenoideus superior lateralis 136
„ *thyreocorniculatus* 135
„ *thyreocuneiformis* 135
„ *thyreo-epiglotticus longus* . 136
„ **thyreo-epiglotticus minor** . . . 136
„ *thyreo-epiglotticus superior* 136
„ thyreohyoideus 95
„ *thyreohyoideus accessorius* . 95
„ *thyreohyoideus azygos* 95
„ *thyreohyoideus minor* 95
„ *thyreoideus internus* 135

Seite

Musculi, *thyreoideus proprius* . . 136
„ *thyreohyoideus superior* . . 95
„ *thyreoideus transversus* . . 135
„ *thyreoideus transversus impar* 135
„ *thyreoideus transversus impar* . 135
„ *thyreomembranosus superior* 136
„ *thyreo-oesophageus* 141
„ *thyreotrachealis profundus* 135
„ *thyreotrachealis superficialis* 95
„ tibialis anticus 112
„ *tibialis anticus accessorius* . . . 112
„ tibialis posticus 114
„ *tibialis profundus* 112
„ *tibialis secundus* 115
„ *tibiofascialis anticus* 112
„ *tracheloclavicularis superior* . . 98
„ *trachelomastoideus accessorius* . 98
„ *trachelomastoideus minor* . . . 98
„ *tracheo-oesophageus* . . . 141
„ tragicus 122
„ *transversalis cervicis anticus* 96
„ *transversalis cervicis medius* 97
„ *transversalis cervicis posticus minor* 98
„ *transversalis dorsi* 98
„ *transversalis menti* 91
„ transversus abdominis 108
„ *transversus colli* . . . 95, 100
„ *transversus manus* 107
„ *transversus menti* 91
„ *transversus nuchae* 93
„ *transversus orbitae* . . 91, **126**
„ *transversus perinaei medius* 51
„ transversus perinaei profundus . 151
„ transversus perinaei superficialis . 151
„ triangularis sterni 101
„ triceps brachii **103**, Homologie 45, Nerven des Caput longum . . 207
„ *triticeoglossus* 132
„ *ulnaris internus brevis* 106
„ urethralis 151
„ M. uvulae 131
„ **vastus internus** 46
„ vastus lateralis 111
„ vastus medialis 111
„ *zygomatico-angularis* . . . 127
„ zygomaticus major 91
„ zygomaticus minor 91

N*ahtknochen* 71
Nasalindex 6
Nase, äussere, Variet. 129; *griechische* 129, *mongolische* 129, *römische* 129, *semitische* 129, Variet. der Nase 129
Nasenhöhle 72
Nasenindex 6
Nasenknorpel 129
Nebenflocken 193
Nebenformen des Schädels 10
Nebenhoden 146

[illegible]

Seite

Nervi, perforans brachii, Homologie 52, Variet. **206**, 208
„ N. perinaei 212, **213**
„ peronaeus 212
„ peronaeus profundus 212
„ peronaeus superficialis 212
„ petrosus profundus minor . 200, **215**
„ petrosus superficialis major . . . 217
„ petrosus superficialis minor . 200, **217**
„ phrenicus 205
„ *phrenicus accessorius* . . 205
„ plantaris digiti IV tibialis . . . 213
„ plantaris digiti III fibularis . . 213
„ plantaris lateralis 213
„ plantaris medialis 213
„ proprius n. vagi 201
„ pterygoideus externus 198
„ pterygoideus internus 217
„ pudendus 213
„ pulmonalis anterior 214
„ radialis 208
„ radialis profundus 209
„ radialis superficialis 209
„ recurrens 202
„ renalis posterior 218
„ sacrales 210
„ saphenus 211
„ scrotales anteriores 210
„ spermaticus externus 210
„ sphenopalatinus 197
„ *spinales meningei* 204
„ spinosus 217
„ splanchnicus major 218
„ splanchnicus minor 219
„ **splanchnicus minor** 218
„ *splanchnicus superior* . . 219
„ *splanchnicus supremus* 219
„ subclavius 205
„ subcutaneus colli inferior . . . 205
„ subcutanei colli (superiores) . . 199
„ subcutaneus malae 197
„ subscapularis 206
„ subscapularis (medius) 206
„ supraclaviculares medii 205
„ suprascapularis 205
„ supratrochlearis 196, 197
„ suralis 212, 213
„ sympathicus 214, 218, 219
„ temporalis profundus anterior 197, 198
„ temporalis profundus posterior . 198
„ temporalis superficialis 198
„ *tentorii cerebelli accessorius* 196
„ thoracici anteriores 206
„ thoracici posteriores 206
„ thoracicodorsalis 209
„ tibialis 213
„ trigeminus 196
„ trochlearis 196
„ tympanicus **200**, 201
„ ulnaris 208
„ ulnaris dorsalis 209
„ ulnaris profundus 209
„ ulnaris volaris 209
„ ulnaris volaris superficialis . . . 209

Seite

Nervi, vagus 201
„ N. vestibuli 200
Niere, Form derselben 145, Lage derselben 145
Nierenbecken 145
Noduli Albini 156
Norma frontalis 3, occipitalis 3, **parietalis** 3, temporalis 3, verticalis 3

Oberrippen-Respiration 22
Oesophagus 140
Oesophagusdrüse, tubulöse . . . 140
Ohr 122, äusseres 122, inneres . . . 123
Omentum majus 153
Orbita, Racen-Anatomie 125
Opisthognath 5
Orbitalindex 5
Orbitalindices, macroseme 6, *megaseme* 6, *mesoseme* 6, *microseme* 6
Orthocephalen 4
Ossa
„ Os acetabuli 41
„ *acromiale* **41**, 76
„ *Os apicis squamae occipitalis* . . 64
„ *Os canalis nasolacrymalis* . . . 69
„ carpalia, Homologie 43
„ Ossa carpi 77
„ *carpi accessoria* 77
„ *carpi centrale* **77**
„ carpi centrale, Homologie . . . 43
„ carpi intermedium, Homologie . . 43
„ *carpi intermedium* 77
„ carpi radiale, Homologie 43
„ carpi ulnare, Homologie 43
„ Os coccygis 74
„ *Ossa Cortesii* 67
„ Os coxae 78
„ *epactale proprium* 64
„ ethmoideum 68
„ *fonticulare posterius* . . . 64
„ frontis 67
„ hyoideum 71
„ Os Incae . . . . . (II, 32), **64**
„ **intermaxillare** 69
„ *internasalia* 68
„ *internasalia* **68**, 71
„ *interparietale* 64
„ *interparietale proprium* . . 64
„ *japonicum* 70
„ *japonicum* 70
„ lacrymale 71
„ *lacrymale accessorium* 70
„ *lacrymale anterius* 70
„ *lacrymale externum* 69
„ *lacrymale laterale* 69
„ *lacrymale posterius* 68
„ marsupialia 41
„ maxillare superius 69
„ *maxillotemporale* 70
„ Ossa metacarpi 77
„ *multangulum accessorium* . . . 77
„ Os nasi 70
„ naviculare, Homologie 43, Variet. 81

Seite
Ossa, *naviculare accessorium* . . 81
„ Os occipitis 63
„ *orbitale* 70
„ palatinum 70
„ parietale 68
„ *patellare* 43
„ *praenasalia* 68
„ procoracoideum 41
„ *quadratum* 64
„ *raphogeminans oss. petrosi* . . . 67
„ *Ossa Riolani* 67
„ sacrum 74
„ *sagittale* 64
„ *sesamoideum im Foramen jugulare* 67
„ sesamoideum im Kopf des M. gastrocnemius lateralis, Häufigkeit desselben 58
„ sesamoidea **manus** 77
„ sesamoidea pedis 81
„ *Os Soemmerringii* 70
„ sphenoideum 62
„ *suprasternalia* 75
„ tarsalia 43
„ tarsale primum 81
„ tarsale quartum 81
„ Ossa tarsi 80
„ tarsi tibiale 44
„ Os temporum 64
„ *triquetrum squamae occipitalis* . 64
„ *unguis minor* 69
„ *Wormiana* 71
„ zygomaticum 70
„ *zygomaticum accessorium* . . . 70
„ *zygomaticum inferius* . . . 70
„ *zygomaticum proprium* 70
„ *zygomaticum superius* . . . 70
Ossicula, *epactalia* 71
„ *episternalia* 75
„ *Ossiculum foraminis lacerum posterioris* 67
„ *intercalaria* 71
„ *intermetatarseum dorsale articulare* 81
„ *jugulare* 67
„ *supernumerarium carpi* 77
„ *Ossicula suturarum* 71
„ *Wormiana* 71
Ostium pharyngeum tubae Eustachii . 124
Ovarien, Variet. ihrer Lage. . . (II, 519)

P*ancreas accessorium* 143
Parotis accessoria 133
Pars basilaris oss. occipitis 63
„ cartilaginea tubae Eustachii . . 23
„ cervicalis n. sympathici 213
„ condyloidea oss. occipitis. . . . 63
„ dorsalis n. sympathici. 218
„ *intercostalis diaphragmatis* 109
„ lumbosacralis n. sympathici. . . 219
„ mastoidea oss. temporum. . . . 65
„ membranacea septi 155
„ opercularis gyri frontalis inferioris 195

Seite
Pars ossea tubae Eustachii 123
„ petrosa oss. temporum 65
„ squamosa oss. occipitis 63
„ squamosa oss. temporum 64
„ *triangularis gyri frontalis inferioris* 195
Patella, *brachialis* 79, *Facetten* der Patella 80, Varietäten derselben 80
Patellarfirste 79
Paukenhöhle 123
Penis. 148
Pericardium **155**, Nerven desselben . 201
Pfannenknochen 41
Pflugscharknorpel 129
Platyknemie 17
Platysma **92**, Nerven desselben . . . 205
Plexus nervosi
„ aorticus thoracicus 219
„ brachialis 205
„ cardiacus 219
„ caroticus externus 215
„ caroticus internus 214
„ cervicalis 204
„ coccygeus 213
„ dentalis superior. 197
„ gastrici 202
„ hypogastricus inferior 220
„ ischiadicus 212
„ lienalis 220
„ lumbalis 210
„ maxillaris internus 215
„ pharyngobasilaris 215
„ phrenici. 220
„ pudendalis 213
„ pulmonalis 202
„ pulmonalis posterior 219
„ renalis 220
„ spermaticus 220
„ *subarachnoideus* 204
„ sublingualis 198
„ *supramaxillaris posterior* . 197
„ suprarenalis 220
„ sympathische am Kopfe u. Halse 214
„ tympanicus 218
Plica *duodenojejunalis* 153
„ *duodenomesocolica inferior* 153
„ *duodenomesocolica superior* 153
„ *hyo-epiglottica* 137
„ *iliocoecalis anterior*. . . . 154
„ *ligamenti triangularis sinistri* 155
„ *nervi laryngei* 137
„ rectovesicalis 155
„ *salpingonasalis*. 139
„ *salpingopalatina* 139
„ *salpingopharyngea* 139
„ semilunaris 17
Pons Varolii 193
Ponticulus 193
Portio, intermedia n. acustici 199, *lumbocostalis diaphragmatis* 109, *perforata m. adductoris femoris magni* 111, *tendinosa m. adductoris femoris magni* 111

Seite

Portion, oberflächliche des M. bulbocavernosus 152, mittlere des M. bulbocavernosus 152, tiefe des M. bulbocavernosus 153, untere des M. levator ani 151
Processus *cartilaginei* (*tubae Eustachii*) 123
„ *foliaceus*. 68
„ *frontalis*. 65
„ *inframalleolaris calcanei* . 81
„ *jugularis anomalus medius* . . 63
„ *jugularis anterior*. 63
„ *lateralis spurius*. 79
„ *marginalis* 70
„ *paracondyloideus* 63
„ *paramastoideus* 63
„ pterygoidei. 63
„ *spelaeus* 68
„ *sphenomaxillaris* 62
„ *sulcatus* 70
„ *supracondyloideus femoris lateralis* et *medialis* . . 79
„ *supracondyloideus humeri* 76, 167
„ *supracondyloideus internus humeri* 76
„ *styloideus oss. tarsalis IV* . 81
„ *temporalis* 68
„ trochleares 61
„ *trochlearis calcanei* 81
„ *trochlearis inferior tibiae* . 79
„ *trochlearis radii* 77
„ *trochlearis superior tibiae* . 79
„ *trochlearis tali* 81
„ *tuberositatis navicularis*. . 81
„ *uncinatus minor* 69
„ vaginalis peritonei 147
„ vermiformis 142
Profilwinkel, v. Ihering'scher 5
Prostata 147, *prostata anterior* . . 148
Pyramidenbahnen des Rückenmarkes . 192
Pyramidenkreuzung, untere. 192
Pyramis vermis accessoria . . . 193

Racen, kurzarmige 16, langarmige . 16
Racen-Anatomie 1, Racen-Anatomie der Augenlidspalte 125, der Auricula des Ohres 122, Brustwarze der Russen 150, Cartilagines Wrisbergianae 134, des M. omocleidohyoideus des Negers 96, der Orbita 125, Zähne . . 130, 131
Raceschädel, Varietäten derselben . . 13
Radices, *ganglii ciliaris accessoriae breves* 216, *accessoriae longae* 216, *accessoria media* 217, brevis 216, longa 215, longa inferior 216, *longa recurrens* 216, media 216
Radius, Nerven 208, Varietäten . . . 77
Ränderbewegung der Hand 24
Rami, anterior horizontalis fossae Sylvii 195
„ *anterior horizontalis* (fossae Sylvii) 194
„ posterior fossae Sylvii. 195

Seite

Rami arteriosi
„ *anastomotici* 168
„ *anterior der A. coecalis* 154
„ anterior a. hypogastricae . . . 174
„ bronchialis. 164
„ bronchiales anteriores 160
„ bulbocavernosus 176
„ cervicalis a. transversae colli . . 165
„ **cervicalis des Truncus thyreocervicalis** 165
„ *costalis lateralis*. 165
„ deltoideus a. brachialis 169
„ deltoideus a. profundae brachii . 169
„ descendens a. cervicalis profundae 166
„ descendens a. circumflexae femoris anterioris 178, 179
„ dorsalis a. ulnaris 170
„ fibularis superior 180
„ *glandularis* aortae abdominalis 172
„ *glandularis* a. mesentericae inferioris 173
„ hepaticus dexter. 172, 173
„ hepaticus sinister 172, 173
„ hepatis dexter accessorius . . . 173
„ *hyoideus* a. carotidis externae . 160
„ hyoideus a. lingualis 161
„ inguinales 178
„ *marginalis* (hepatis) 172
„ mediastinici 160
„ meningeus der A. pharyngobasilaris. 161
„ *muscularis superficialis* a. circumflexae femoris anterioris 179
„ Ramus m. quadrigemini capitis 160, 161
„ Ramus m. quadrigemini capitis accessorius. 162, 165
„ oesophagei a. intercostalis supremae 166
„ palpebrales laterales 162
„ pancreaticus a. colicae dextrae. . 173
„ pancreatici a. renalis 173
„ perforantes der Aa. interosseae metacarpi volares 171
„ pericardiaci 160
„ phrenici. 160
„ praevertebralis 161
„ pylorici a. hepaticae 172
„ *R. sacci lacrymalis* 163
„ secundus der A. infraorbitalis . . 162
„ spinales 172
„ *sternocleidomastoideus* 161
„ superficialis a. circumflexae femoris posterioris. 178
„ *superficialis musculi brachialis interni* 167
„ supraspinatus a. transversae colli. 167
„ thoracicodorsalis 167
„ thymici 160
„ thyreoideus 161
„ tonsillaris 161
„ tracheales 160
„ tympanicus. 163
„ volaris superficialis a. radialis 169, 170, 171

Seite

Rami arteriosi
„ volaris superficialis a. ulnaris 170, 171
„ *xiphoideus* 165
Rami nervosi
„ **articularis n. perforantis brachii** 207
„ auricularis n. vagi 201
„ *cardiaci anteriores* 218
„ cardiaci n. vagi 201
„ cardiacus n. hypoglossi 203
„ collateralis ulnaris n. radialis . . 209
„ *communicans n. glossopharyngei cum n. vago inferior* 201
„ *communicantes n. glossopharyngei cum n. vago superiores* 201
„ *cutaneocondyloideus internus* . . 206
„ *cutaneocondyloideus ulnaris n. cutanei brachii maj.* 206
„ *dentolingualis n. mylohyoidei* 198
„ descendens n. hypoglossi 203
„ digastricus n. facialis 199
„ externus n. accessorii 203
„ facialis n. subcutanei malae . . 197
„ *glandulares des Ganglion submaxillare.* 218
„ *jugularis n. glossopharyngei* 200
„ linguales n. glossopharyngei . . 201
„ linguales n. hypoglossi 203
„ lingualis n. glossopharyngei . . 201
„ *meningeus spinalis n. accessorii* 203
„ palmaris longus n. mediani . . . 208
„ *pharyngei lingualis n. glossopharyngei* 201
„ pharyngeus n. accessorii 203
„ pharyngobasilaris n. glossopharyngei 200
„ phrenico-abdominales 220
„ *profundus n. perforantis brachii* 207
„ profundus n. plantaris lateralis . 213
„ *recurrens n. ophthalmici* . . 196
„ *staphylinus n. palatini anterioris* 217
„ stylopharyngeus n. glossopharyngei 201
„ superficialis n. plantaris lateralis. 213
„ temporalis n. subcutanei malae 197, 198
„ ulnaris n. cutanei brachii majoris 206
„ volaris n. cutanei brachii majoris 206
Rami venosi anastomotici . . . 182
Ranula 132
Raphe penis 148
Recessus, conarii 194, *sacci lacrymalis* 121, *salpingopharyngeus* 139, *vesicae urinariae* 146
Rectum 142
Reihengräberform 9
Reihengräberform 7
Renes succenturiati accessorii. . . . 146
Retina 126
Retinaculum tali 85
Rima helicis 122

Seite

Rippen 75
Rotation des Körpers 28
Rudimentum processus vaginalis peritonei 149
Rückenmark 190
Rückenmarksnerven 203
Rückenwirbel 73
Rückwärtsgehen 34

Saccus lienalis 153
Sacrocaudalwirbel 72
Samenbläschen 147
Samenleiter 147
Samenstrang 147
Sattelwinkel 4
Scapula, Indices 16, Variet. 76
Scapularindex 16
Sceletstücke, intervertebrale 73
Schädel, brachygermanischer 10, Breitenhöhenindex des Schädels 4, Breitenindex 3, Capacität 13, deutsche Schädel 6, germanischer 7, Höhenindex des Schädels 3, Indices 3, *mesodolichocephale Schädel* 4, orthognathe 5, paragermanische 8, platygermanischer 10, prognathe 5, Rosdorfer altgermanischer 8, *subbrachycephale* 4, *subdolichocephale* 4, *turanischer* 10
Schädelcapacität 12
Schädelformen 1
Schädelknochen 62
Schädeloberfläche, äussere, Varietäten derselben 71
Schaltknochen 71, **falsche** 68, *temporale* 68
Scheidenhautzotten 147
Scheitellappen 195
Scheitelwinkel 4
Schiff-Würfelbeingelenk 86
Schilddrüsen, accessorische 137
Schläfelappen 195
Schleimbeutel, accessorische der Luftröhre 138
„ der Articulatio tarsometatarsea I 86
„ des Interstitium hyothyreo-epiglotticum 137
„ am Kniegelenk 85
„ des Kopfgelenkes 82, 83
„ der Muskeln an der Brust . . . 118
„ der Muskeln am Halse 118
„ der Muskeln am Kopfe 117
„ der Muskeln am Nacken u. Rücken 118
„ der oberen Extremität 118
„ Variet. der subcutanen Schleimbeutel 121
„ der Tuberositas claviculae . . . 83
„ der unteren Extremität 119
„ am Zungenbein 82
Schleimhaut und Höhle des Kehlkopfes 137, Schleimhaut der Zunge . . . 133
Schlittschuhlaufen 36
Schlundkopf 139
Schlundring 203
Schlundtasche 140

Seite
Schlundtiefe 13
Schmelzring 130
Schneidezähne 130
Schultergelenk 84
Schultergürtel 39, 41
Schwanz, embryonaler 204, beim Neugeborenen 75
Schwimmen 36
Seitenfontanellknochen 68
Seitenwinkel am Kniegelenk 85
Seitwärtsgehen 34
Semicirculus nervosus anterior cardiae 220
Semidecussation 192
Semilunarklappen 156
Septum cartilagineum vomerale 130, *cartilagineum ethmoidale* 130
Serosa des Coecum 142, der Milz . . 155
Sinnes-Apparate 121
Sinus *Arltii* 126
„ *atlantis* 74
„ cavernosus 183
„ durae matris 183
„ *Maieri* 126
„ maxillaris 69
„ occipitalis 183
„ petrososquamosus 184
„ petrosus inferior 183
„ petrosus superior, Nerven desselben 196
„ *renalis* 145
„ sagittalis inferior 183
„ sagittalis superior 183
„ transversus 183
„ *vesicae urinariae* 146
Siontypus 8
Sitzen 13
Sohlenlauf 35
Spaltung, hohe der A. brachialis 167, tiefe der A. brachialis 167
Spanner der Kapsel des Ellenbogengelenkes 104
Speicheldrüsen 133
Spina, *accessoria oss. ischii* . . 84
„ *iliopectinea* 78
„ (*m.*) *teretis majoris* 76
„ *navicularis* 81
„ orbitalis inferior 62
„ orbitalis superior 62
„ *recti lateralis* 62
„ *zygomatica* 70
„ *zygomatica externa* 70
Spinalnerven, intervertebrale 73
Spitzohr, Darwin'sches 122
Sprache, Sitz derselben 195
Springen 34
Sprunglauf 35
Squama *occipitalis superior* 64, **superior oss. occipitis** 64, *superior oss. occipitis* 64
Statistik, anatomische 57
Stehen 28
Steigen 35
Steinzeit 9
Steisshaarwirbel 121

Seite
Stenocephalie 4
Sternum 75
Stirnfontanellknochen 68
Stirnlappen 195
Stirnwinkel 4
Strahl, dritter 40
Stratum arysyndesmicum 135, musculare linguae longitudinale . . 133
Streckwinkel am Kniegelenk 85
Striae acusticae 192, medullares 192, 193, medullaris adscendens 193
Stumpfnase 129
Subencephalon 192
Substantia reticularis alba 194
Sulcus, *aorticus* 138
„ *arcuatus praecunei* 195
„ *arteriae subclaviae* 75
„ centralis 195
„ *condyloideus* 63
„ costalis (inferior) 75
„ *costalis superior* 75
„ fornicatus superior 195
„ frontalis inferior 195
„ frontalis superior 195
„ *interarticularis calcanei accessorius* 81
„ *interarticularis tali accessorius* 81
„ **interarticularis tali anterior** . . 81
„ *interinsularis* 195
„ *m. peronaei longi* 81
„ occipitalis superior 195
„ *palatinus medianus* 72
„ parietalis (cerebri) 195
„ *petrososquamosus* 64
„ postcentralis 195
„ *prae-auricularis* 78
„ praecentralis posterior 195
„ praecentralis superior 195
„ *radialis humeri* . . . . . (II, 95)
„ *subclavius* 75
„ *supraorbitales longitudinales* 195
„ *supraorbitalis transversus* . 195
„ *temporalis* 65
„ temporalis inferior 195
„ temporalis medius 195
„ triradiatus 195
„ *venae cavae* 138
„ *vertebralis lateralis atlantis* . . 74
Superficies petro-occipitalis . . 67
Sutura, *infraorbitalis* 69
„ *infraorbitalis longitudinalis* 69
„ *infraorbitalis transversa* . 69
„ *interendognathica* 69
„ *mastoideosquamosa* 65
„ *parietalis* 68
„ *Wormiana anterior* 64
„ *Wormiana posterior* 64
„ *zygomaticosphenoidalis* . . 70
Symphysis pubis 84
Synchondrosis arysantoriniana 134

Seite

Tabelle, der Anastomosen im Aortensystem 254, anatomische Tabellen 221, der Farben von Haar und Augen 11, der Knochen und Knorpel als Stellen des Ursprunges, der Insertion, der Befestigung und des Durchganges der weichen Theile 223, der Muskeln und Muskelnerven 298, Tabelle der Schädelcapacität 131, der Vertheilung der Gefässe und Nerven 261
Taenia pontis 193
Talus, Homologie 43, *secundarius* 81, Varietäten des Talus 80
Tanzen 38
Tarsalknochen, achter 81
Tarsus, Homologie mit dem Carpus . 43
Tegmen tympani 66
Thorax, Bewegungen 21, Variet. . . . 75
Thränenbein, äusseres . . 69, 70
Thränendrüsen 125
Thränenkanälchen 125
Thränennasengang 126
Thränenorgane 125
Thränenpunkte 125
Thränensack 126
Thymus 139, *Thymus accessoria* 139
Tibia 79
Tibialflexion des Fusses 28
Todtenkranz 177
Tonsille 131
Torsion des Humerus 43
Torus palatinus 72
Tractus opticus 194
Trigonum cubitale 46
Trochanter tertius 79
Trochlearfortsätze 61
Trommelfell 123
Truncus, *bicaroticus* 158
„ costocervicalis 165
„ lymphaticus bronchomediastinicus dexter 190
„ lymphaticus communis dexter . . 189
„ lymphaticus jugularis dexter . . 190
„ lymphaticus subclavius dexter . . 190
„ *thyreocervicalis* 165
Tuba Eustachii 123
Tubercula, *brachiale* 76
„ *capituli fibulae laterale* . 80
„ *capituli fibulae mediale* . 80
„ *cervicalia femoris* 79
„ **cervicale inferius femoris** . . . 79
„ **cervicale superius femoris** . . . 79
„ *colli femoris inferius* . . 79
„ *colli femoris superius* . . 79
„ *deltoideum claviculae* . . 76
„ *iliopectineum* 78
„ *infraglenoidale* 76
„ Tuberculum linearum 64
„ **Tuberculum Lisfrancii** 75
„ *obturatorium anterius* 78
„ *obturatorium inferius* . . 78
„ *obturatorium posterius* 78
„ *obturatorium superius* . . 78
„ *oss. ilium anterius imum* . . . 78

Seite

Tubercula, *pubicum* 78
„ *Tuberculum scaleni* . . . 75
„ *supracondyloideum mediale* 79
„ *supracotyloideum* 78
„ *supraglenoideum* 76
„ *Tuberculum tibiae* 79
Tuberositas, *malaris* 70
„ *patellae* 80
„ pubo-ischiadica 78
„ *ulnae minor* 76
Tunica vaginalis communis (I, 268), vaginalis propria testis 147
Turnen 38

Uebergangswirbel 72
Uebersicht der Muskelthätigkeit bei den wichtigeren einfachen und zusammengesetzten Bewegungen 18
Ulna 76
Unterrippen-Respiration 22
Unterschenkelknochen 43
Unterzungendrüsenknoten 218
Unterzwerchfellmuskeln . . . 109
Urachus 146
Ureteren 174

Vagina 149
Vallecula glosso-epiglottica 133
Valvulae, *lacrymalis* 126
„ **lacrymalis** 126
„ *Valvula processus vermiformis* 14
„ **Valvula Rosenmülleri** 126
„ *Valvula sacci lacrymalis inferior* 126
„ *Valvula sacci lacrymalis superior* 126
Varietäten **53**, 54
„ der A. axillaris . . . . . (II, 615)
„ der A. brachialis . . . . (II, 615)
„ der A. epigastrica inferior (II, 640) 176
„ der A. obturatoria . . . . (II, 640)
„ der Arterien 156
„ der Arterien des Aortensystems 158, Häufigkeit derselben 56, praktische Bedeutung derselben . . 181
„ der Bänder und Gelenke . . . 81
„ der Blutgefässe und des Herzens . 155
„ der Eingeweide 121
„ der einzelnen Bänder 82
„ des Gehirnes 190, **192**
„ der Gelenke 82
„ der (Oberfläche der) Haut . . . 121
„ des Herzens 155
„ der Knochen 60
„ der Lage der Ovarien . . (II, 519)
„ des Lig. interclaviculare . . . (II, 93)
„ der Ligg. vesicalia lateralia (II, 481)
„ des M. coracobrachialis . . . (II, 25)
„ der Mm. scaleni (II, 190) . . . **97**
„ der Muskeln 87

Seite
Varietäten der Nerven 190, **196**
„ an Raceschädeln 13
„ des Rückenmarkes 190, **192**
„ der Schleimbeutel 116
„ des spec. Gewichts des Körpers . 121
„ der Venen **181**, praktische Bedeutung derselben 188
Vasa, **aberrans Halleri** (II, 492) . . **146**
„ *aberrans inferius* 146
„ *aberrantia media* 146
„ *aberrans superius* 146
„ efferentia testis 146
„ **Vas Halleri** (II, 492) 146
Velum medullare anterius 193, *medullare inferius* 193
Venae 181
„ *aberrantes* 182
„ anonyma 183
„ *articularis genu communis* . 187
„ axillaris 183
„ azygos 138, 182, **186**
„ **azygos minor inferior sinistra** . 187
„ basilica **186**, 206
„ *capitalis brachii* 51
„ cardiacae 183
„ cava inferior 182, **187**
„ cava superior **183**
„ *cava superior sinistra* . . 182
„ centralis retinae 183, 184
„ cephalica 185, **186**, 207
„ *cephalica descendens* 51
„ cerebrales 184
„ *cerebralis superior magna* . 184
„ cervicalis adscendens 185
„ ciliares 184
„ circumflexae brachii 183
„ colica media 188
„ *comitans cruralis* 187
„ *comitans cruralis tertia* . 187
„ comitans poplitea 187
„ communicans magna cerebri . . 184
„ *Vena cornu* 187
„ coronaria cordis magna 183
„ coronaria cordis parva 183
„ coronaria ventriculi 188
„ cruralis 187
„ diploicae 184
„ *dorsales penis subcutaneae* . . . 187
„ duodenalis 188
„ epigastrica inferior **187**, 188
„ epigastrica superficialis 187
„ facialis anterior **184**, 185
„ facialis communis 184
„ facialis posterior 184, 185
„ femoropoplitea 51
„ Vena fossae Sylvii 184
„ *gastrocolica* 188
„ gastro-epiploica dextra 188
„ glutea 187
„ hemiazygos 182, **186**
„ hemiazygos accessoria 186
„ hepaticae 188
„ *hepatica communis* . . . 182
„ hypogastrica 187

Seite
Venae, iliaca externa 187
„ intercostalis suprema 186
„ intercostalis suprema dextra . . 183
„ *intercostalis suprema propria* 187
„ *intercostalis suprema sinistra* 187
„ intercostalis suprema sinistra accessoria 183
„ ischiadica 187
„ jugularis communis 183
„ jugularis externa 184
„ jugularis interna 183
„ *jugularis transversa* . . . 182
„ lacrymalis 183, 184
„ lienalis 188
„ lienalis accessoria 188
„ lingualis 183, 184, 185
„ mammaria interna 183, 186
„ *mammariae laterales* . . . 186
„ maxillaris interna 184
„ mediana antibrachii 206
„ *mediana colli* 185
„ mesenterica magna 188
„ meningea media 184
„ minimae cordis 156
„ obturatoria 177, **188**
„ ophthalmica inferior 184
„ ophthalmica superior 184
„ *ophthalmomeningea* 184
„ pancreaticae 188
„ *pancreaticoduodenalis* . . . 188
„ pharyngeae 184
„ phrenica inferior dextra 188
„ poplitea 187
„ *poplitea collateralis* 187
„ princeps brachii 51
„ *pudendoglutea* 187
„ pulmonales 189
„ pulmonalis dextra superior . . . 183
„ Vena portarum 188
„ renalis 187
„ renales accessoriae 187
„ sacralis lateralis inferior 187
„ saphena magna 187
„ saphena parva 187
„ *semino-urethrosacralis* . . 187
„ spermatica interna 187
„ subclavia . . . 164, 183, **185**, 205
„ Vena sulci centralis 184
„ superficialis colli horizontalis . . 185
„ superficialis colli verticalis . 185, **186**
„ temporalis superficialis . . 184, 185
„ thoracica accessoria 185
„ thyreoidea ima 183
„ thyreoidea superior 183
„ transversa scapulae et colli . . . 183
„ umbilicalis 182
„ vertebralis communis 185
„ vertebralis externa 185
„ vertebralis interna 185
„ vertebralis mediana 161
Venen der Extremitäten, Homologie . 51
Varietäten derselben 181

Seite

Ventriculus quartus 193, terminalis 192, *triangularis* 194
Ventrikel d. Herzens, linker 156, rechter 156
Verbindungen der Hüftbeine 84, der Rippen 83, des Schultergürtels 83, der Vorderarmknochen 84
Verdauungsorgane 139
Vermis inferior anterior 193, superior anterior 193, superior posterior . . 193
Vertex coccygeus 121
Vertheilung der Gefässe und Nerven nach Ordnung der Gegenden und der einzelnen Organe 261
Vesicula prostatica 148
Vomer 71
Vomeres cartilaginei dexter et *sinister* 129
Vorderarmknochen 43
Vorsprung der Auricula, Darwin'scher 122

Seite

Weichtheile bei verschiedenen Menschenracen 17
Weisheitszahn 130
Winkel am Schädel 4
Wirbel, Anzahl derselben . . . 73, 204
Wirbelsäule, Bewegungen 21, Variet. . 72
Wolfsrachen 69
Wurm 193

Zähne, Racen-Anatomie 130, 131, Variet. 130
Zahnfortsatz der Cartilago cricoidea . 133
Zehenlauf 35
Zehennerven 212
Zeigefingerkopf des M. extensor pollicis indicisque 108
Zunge 132
Zungenbein, Bewegungen 20
Zwickelbeine 71
Zwischenkiefer, lateraler 69, medialer 69

Berichtigungen zum zweiten Bande.

Seite 93, Zeile 17 von oben, lies *Tuberositas costalis claviculae* statt *Tuberositas claviculae*.
„ 234, „ 26 „ „ „ *ulnaren* statt *hinteren*.
„ 619, „ 23 „ „ „ *sublimis* statt *superficialis*.
„ 648, Erklärung der Fig. 398, Zeile 3 von unten, lies *(s. Nr. 7)* statt 7.
„ 753, Zeile 8 von oben, lies *Fp* statt *Fa*.
„ 815, „ 7 „ „ *Deutschen* ist keineswegs ein Druckfehler (vergl. II, 802, erste Tabelle), was leider ausdrücklich hier bemerkt werden muss.
„ 853, „ 4 „ „ „ *postici, superior u. transversus auriculae* statt *postici transversus u. superior*.
„ 855, „ 6 „ „ „ *superioris* statt *superiores*.
„ 855, „ 24 „ „ streiche: *und den vorderen Bauch des M. digastricus* (vergl. Bd. II. S. 183, [736 u. 737).
„ 862, „ 6 „ „ lies *letzterer Muskel* statt *letztere Muskeln*.
„ 886, „ 3 „ unten, lies *scapularis* statt *scapulae*.

Berichtigungen zum dritten Bande.

Seite 63, Zeile 16 von oben, lies *Canaliculus* statt *Canalis*.
„ 71, „ 10 „ unten, lies *Os hyoideum* statt *hyoides*.
„ 161 „ 10 „ „ streiche „*A. pharyngopalatina*“.

Druck von August Grimpe in Hannover.

R